Ai miei futuri pazienti,

la vita è un privilegio:

ogni volta che insieme ce ne prenderemo cura,

avremo vinto.

Ad Alessia, Mamma e Papà,

perché siete la luce sempre accesa lungo la mia strada.

Sommario

1. LA CHIRURGIA MININVASIVA NEL I ANNO DI VITA 1
1.1. La Chirurgia mininvasiva 1
1.2. Cenni storici 3
1.3. La Chirurgia Mininvasiva nel primo anno di vita 5
1.4. Vantaggi dell'accesso mininvasivo 8
2.INTERVENTI LAPAROSCOPICI NEL I ANNO DI VITA 10
2.1. Piloromiotomia extramucosa sec Ramstedt laparoscopica per il trattamento della stenosi ipertrofica del piloro 10
2.2. Confezionamento di gastrostomia video-assistita 13
2.3. Fundoplicatio laparoscopica 15
2.4. Trattamento mininvasivo della Malattia di Hirschsprung 18
2.5. Pull-through anorettale laparo-assistito per la correzione di malformazioni ano-rettali 22
2.6. Asportazione di diverticolo di Meckel laparoscopica 26
2.7. Trattamento mininvasivo di cisti del coledoco 30
2.8. Ruolo della laparoscopia nel trattamento del testicolo non palpabile 33
2.9. Approccio mininvasivo nel trattamento delle cisti ovariche 36
2.10. Biopsia epatica laparoassistita 38
2.11. Duodenoduodeno anastomosi laparoscopica 39
2.12. Ernioraffia inguinale laparoscopica 41
3. INTERVENTI RETROPERITONEOSCOPICI NEL I ANNO DI VITA 43
3.1. Pieloplastica in chirurgia mininvasiva 43
3.2. Nefrectomia laparoscopica 46
4. INTERVENTI TORACOSCOPICI NEL I ANNO DI VITA 48
4.1. Trattamento toracoscopico dell'atresia esofagea 48
4.2. Toracoscopia nel trattamento dell'ernia diaframmatica congenita 51
4.3. Trattamento mininvasivo delle malformazioni polmonari 54
4.4. Aortopessia toracoscopica 58
4.5. Trattamento toracoscopico di masse mediastiniche 60
5. LA NOSTRA ESPERIENZA 61
5.1. Obiettivi 61
5.2. Materiali e Metodi 61
5.3. Risultati 63
5.4. Discussione 66
5.5. Conclusione 69
Bibliografia 70

1. LA CHIRURGIA MININVASIVA NEL I ANNO DI VITA

1.1. La Chirurgia mininvasiva

Il concetto di chirurgia mininvasiva si riferisce a tutte quelle tecniche che, con l'ausilio di strumenti e presidi tecnologici in continua evoluzione, permettono di portare a termine un particolare intervento riducendo al minimo il trauma chirurgico per il paziente. Per ottenere questo risultato le diverse tecniche mininvasive prevedono sia la riduzione dimensionale delle incisioni necessarie ad accedere alla cavità addominale e/o toracica, sia di minimizzare la manipolazione degli organi, in particolare dell'intestino. Il macrosettore della chirurgia mininvasiva comprende due categorie principali: la *laparoscopia*, utilizzata per l'esplorazione e le procedure a livello addominale e la *toracoscopia,* che si interessa di operazioni a livello del torace. A questi vanno poi aggiunti gli interventi attuati a livello degli organi cavi come la chirurgia trangastrica, transanale e transesofagea e tutte quelle tecniche diffuse negli ultimi anni ma ancora in fase di sperimentazione clinica, che hanno come finalità quella di minimizzare ulteriormente l'impatto chirurgico; tra queste ultime ricordiamo la chirurgia ad accesso singolo (Single Port Laparoscopic Surgery) e la chirurgia attraverso orifizi naturali (NOTES, Natural Orifices Transluminal Endoscopic Surgery). (1) È doveroso sottolineare che, al giorno d'oggi, la piattaforma più avanzata a livello mondiale per la chirurgia mininvasiva è senz'altro quella realizzata con l'ausilio del robot Da Vinci, considerata l'evoluzione della laparoscopia tradizionale. In quest'ultimo caso, a guidare i bracci robotici, sui quali vengono montati gli strumenti necessari per eseguire l'intervento, e a determinarne i comportamenti, è comunque sempre il chirurgo.

Dal punto di vista pratico, gli interventi chirurgici eseguiti in via mininvasiva si basano sull'uso della visione endoscopica in ambito chirurgico grazie a ottiche e telecamere miniaturizzate e di strumentario dedicato che, attraverso piccole incisioni, permettono di eseguire diverse procedure a livello addominale e toracico senza dover effettuare i tagli ampi necessari per la tradizionale tecnica *open*. A partire dalla sua diffusione, è stato ormai ampiamente dimostrato che questo tipo di approccio conduce ad un miglior decorso postoperatorio, soprattutto in termini di riduzione delle complicanze legate alla presenza della ferita chirurgica e al dolore ad essa collegato nonché di quelle connesse all'esposizione e alla manipolazione dei visceri. Questa tecnica ha dunque consentito di ridurre notevolmente i tempi di degenza e assicura al paziente una più rapida ripresa delle attività quotidiane. (1)

A fronte di un minore dolore post-operatorio, minore morbilità e minore sviluppo di aderenze e cicatrici, la chirurgia mininvasiva rappresenta uno dei più grandi traguardi dell'ultimo secolo. L'introduzione e i primi successi di questo innovativo approccio si sono distinti primariamente nella chirurgia dell'adulto per poi avvicinarsi gradualmente anche alla chirurgia pediatrica, tanto che oggi la maggior parte degli interventi, anche in questo settore, ha un corrispettivo mininvasivo. Occorre tuttavia sottolineare come, a causa delle limitazioni tecniche, questo rapido sviluppo non si sia verificato parallelamente e altrettanto nella chirurgia neonatale e del lattante. Almeno nei primi anni dall'introduzione di questa nuova tecnica, infatti, l'espansione della stessa nella chirurgia del primo anno di vita ha subìto un progresso notevolmente più lento dovuto alla necessità di strumenti laparo-toracoscopici molto più piccoli viste le dimensioni dei pazienti (2)

Figura 1.1 Sala operatoria per chirurgia mininvasiva pediatrica

1.2. Cenni storici

Figura 1.2: Georg Kelling

Figura 1.3: Hans Christian Jacobeus

Com'è facile intuire, la storia della chirurgia mininvasiva nel primo anno di vita è indissolubilmente legata a quella del paziente adulto. La nascita della laparoscopia ed in generale della chirurgia mininvasiva risale all'inizio del secolo scorso quando, quasi contemporaneamente, veniva illustrata per la prima volta da un ginecologo russo, Dimitri Von Ott di Pietroburgo e da due chirurghi, uno tedesco, Georg Kelling (*Figura 1.2*) e uno svedese, Hans Christian Jacobeus, di Stoccolma (*Figura 1.3*), i quali, forti delle conoscenze derivate dall'uso dell'endoscopia, ne mettevano a punto la tecnica e ne caratterizzavano i princìpi, le indicazioni e i risultati. Nonostante ciò, la laparoscopia rimase per lungo tempo una tecnica strettamente esplorativa e diagnostica e solo con la successiva messa a punto di uno strumentario più specifico fu possibile un ulteriore sviluppo della laparoscopia operativa che si diffuse poi a partire dall'opera di Semm (3), il quale eseguì la prima appendicectomia laparoscopica nel 1983, e da quella di Mouret, che eseguì la prima colecistectomia laparoscopica nel 1987. (4) A partire da questo periodo la chirurgia mininvasiva operatoria si è gradualmente diffusa, sostituendo per la maggior parte delle indicazioni operatorie la via tradizionale. (5)

Più tardivo fu invece l'impiego delle tecniche endoscopiche in età pediatrica e perciò anche dei primi approcci chirurgici mininvasivi. Grazie agli sviluppi ottici e tecnici in questo specifico settore si arrivò alla costruzione delle prime attrezzature endoscopiche pediatriche che permisero a Stephen Gans, nel 1970, di effettuare la prima broncoscopia ed esofagoscopia nel bambino e di descriverle successivamente nella sua pubblicazione "Advances in Endoscopy of Infants and Children". (6) Nonostante gli approcci pioneristici di Gans, per lungo tempo la chirurgia mininvasiva venne utilizzata soltanto a scopo diagnostico. I chirurghi pediatrici la utilizzavano principalmente per identificare i

testicoli intraddominali prima di effettuare l'operazione chirurgica necessaria, rigorosamente in "*open*". Klimkovich et al. descrissero la prima toracoscopia pediatrica nel 1971, dopo aver tentato svariate volte di utilizzare questo approccio per la diagnosi di masse mediastiniche e cisti bronchiali. (6) Tuttavia, soltanto intorno alla metà degli anni '80, con l'introduzione di micro-videocamere con chip CCD (dall'inglese *Charge-Coupled device*) la chirurgia mininvasiva iniziò ad essere utilizzata con finalità terapeutica, pur restando il fatto che la maggior parte dei chirurghi pediatrici rimase assai lenta ad adottare questo approccio nella routine chirurgica. (5) Sull'entusiasmo suscitato dalla laparoscopia a scopo diagnostico, dunque, Waldschmidt e Schier, nel 1991 pubblicarono su "European Journal of Pediatric Surgery", l'articolo "Laparoscopical surgery in neonates and infants", in cui inquadrarono questa nuova metodica che si diffuse ben presto anche in Italia, dove il 3 aprile 1993 furono eseguiti i primi 2 interventi laparoscopici da Porreca A. ed Esposito C. della Chirurgia Pediatrica dell'Università Federico II di Napoli.

Nel 1991 venne effettuata la prima piloromiotomia laparoscopica e nello stesso anno Holocomb riportò la prima colecistectomia laparoscopica nel bambino. (7) Nel 1994-95 nacque la Società Internazionale di Chirurgia mininvasiva pediatrica con il nome di IPEG (International Pediatric Endosurgery Group) e nello stesso periodo Rothenberg eseguì la prima lobectomia polmonare toracoscopica. (8) Lo stesso Rothenberg, con il collega Lobe, eseguì a Berlino (1999) la prima correzione di atresia esofagea in via toracoscopica e l'anno successivo Georgeson praticò il primo intervento di pull-through anorettale video assistito. (9; 10) Risale invece al 2001 la prima atresia duodenale corretta per via laparoscopica e al 2002 la prima fistola tracheoesofagea operata con approccio toracoscopico. (11) (12) Ponsky presentò successivamente, nel 2009, il primo esempio di *single port* laparoscopia. (13) Infine, con lo sviluppo negli ultimi decenni di strumenti particolarmente sottili e calibrati e di dispositivi tecnici più sofisticati, che permettono quindi movimenti maggiormente precisi, i chirurghi hanno iniziato ad applicare in maniera più estesa ed uniforme la chirurgia mininvasiva anche nei bambini più piccoli. (6)

1.3. La Chirurgia Mininvasiva nel primo anno di vita

L'uso della chirurgia mininvasiva nel primo anno di vita può essere considerato una vera e propria sfida dal punto di vista tecnico e le principali motivazioni possono essere ricondotte alla delicatezza e alla fragilità dei tessuti nonché agli spazi anatomici che, per esempio, limitano molto il movimento degli strumenti all'interno della cavità addominale e toracica. Se da un lato, quindi, l'adozione della chirurgia mininvasiva nell'adulto ha ottenuto consensi relativamente rapidi negli ultimi due decenni, la comunità della chirurgia pediatrica è stata fin dall'inizio molto più scettica circa l'utilizzo di queste tecniche nei pazienti più piccoli. Le motivazioni sostenute in questo secondo caso, e specialmente dal mondo della chirurgia neonatale, riguardavano i tempi eccessivamente lunghi delle suddette procedure, la maggiore difficoltà nella loro esecuzione in pazienti così piccoli ed infine il fatto che la più rapida dimissione e il minor trauma chirurgico non apparivano benefici particolarmente rilevanti nella popolazione pediatrica. (14) Tuttavia, i notevoli sviluppi della tecnologia in questo settore, come quelli relativi alle apparecchiature video e agli strumenti laparoscopici e la progressiva esperienza e formazione dei chirurghi, hanno permesso alla chirurgia mininvasiva di divenire una realtà anche nel neonato e nel lattante, tanto è che oggi numerosi interventi si eseguono con questo approccio. Nonostante ciò, alcune complicanze nel paziente di età inferiore all'anno di vita restano ancora peculiari.

Uno degli iniziali motivi di esitazione è stato sicuramente quello legato all'induzione dello pneumoperitoneo nelle procedure laparoscopiche: i tessuti neonatali appaiono infatti essere più suscettibili all'assorbimento di CO_2 e questo può essere causa di acidosi respiratoria, correggibile incrementando la ventilazione/minuto. (15)

Come riportato da Al-Qahtani A.R. et al. in *"Minimal access surgery in neonates and infants"*, un'altra complicanza connessa con lo pneumoperitoneo è quella relativa all'aumento della pressione intraddominale che può compromettere il ritorno venoso, determinando un quadro ipertensivo. (15) Nei pazienti considerati nello studio sopracitato, tuttavia, non sono stati riscontrati problemi fino a più di 15 mmHg di pressione, nonostante Gueugniaud et al. avessero sottolineato come una pressione >10 mmHg potesse risultare poco tollerata, soprattutto nel neonato. Ciò nonostante, i dati disponibili in

Letteratura stabiliscono che nel neonato 5-8 mmHg appaiono essere pressioni ancora ben tollerate. In aggiunta, un eccessivo aumento pressorio provocherebbe in neonati e lattanti la già citata riduzione del ritorno venoso e dell'output cardiaco oltre ad esserci possibilità di riapertura di shunts destro-sinistri, di sviluppo di un'insufficienza cardiaca e di emboli gassosi all'interno del circolo sistemico con il conseguente sviluppo di un'ischemia cardiaca e di danni neurologici.

Un'ulteriore possibile complicanza correlata all'insufflazione di CO_2 risulta essere l'ipotermia. (6) Alla luce di ciò, queste problematiche peculiari del neonato hanno richiesto lo sviluppo di insufflatori che potessero adeguare le pressioni ed il flusso dei gas ai parametri neonatali.

Per quanto riguarda invece gli interventi toracoscopici, questi possono essere condotti in ventilazione monopolmonare e qui la stessa insufflazione di CO_2 nello spazio pleurico aiuta a creare la camera operativa intra-toracica. Sebbene sia sconsigliato l'utilizzo della toracoscopia nei neonati con scarsa tolleranza alla ventilazione monopolmonare, in quelli con uno stato respiratorio instabile o in quelli ipercapnici secondariamente all'eccessivo assorbimento pleurico di CO_2, la toracoscopia si è dimostrata ben tollerata nella maggioranza dei pazienti pediatrici, anche in epoca neonatale. (2)

Dal punto di vista anatomico invece, le dimensioni ristrette della cavità addominale/toracica, la notevole elasticità della parete addominale e la possibilità di trovarsi di fronte ad anse intestinali distese, aumentano notevolmente il rischio di causare gravi lesioni organiche iatrogene quali la perforazione o il danneggiamento dei visceri. (16)

Oltre a ciò, una delle primarie preoccupazioni è da sempre quella relativa alla strumentazione: se è vero che il neonato non è un piccolo adulto, appare chiaro che le apparecchiature mininvasive debbono avere dimensioni adatte ad approcciarsi alla fisionomia del paziente pediatrico. È dunque evidente che lo sviluppo della chirurgia mininvasiva nel settore pediatrico, soprattutto nel primo anno di vita, dipende strettamente dai progressi tecnologici e industriali propri di questo campo.

Le problematiche di tipo ergonomico che la chirurgia mininvasiva porta con sé quando viene utilizzata nel neonato conducono a *discomfort* e fatica per il chirurgo e di conseguenza ad un rischio maggiore di movimenti imprecisi e di danneggiamento degli organi circostanti. (6) Nello specifico, il piccolo endoscopio deve essere posizionato ad una breve distanza dal bersaglio limitando perciò il campo visivo. La superficie disponibile per l'inserimento degli strumenti chirurgici e lo spazio intracorporeo a

disposizione sono molto esigui, pertanto, la punta degli strumenti può spostarsi facilmente al di fuori del campo visivo e questo può condurre a lesioni accidentali e indesiderate. I tremori e i gesti imprecisi sono amplificati e tradotti in un movimento relativamente più ampio e ciò avviene a causa del fatto che la parte intracorporea dello strumento è di lunghezza maggiore rispetto a quella extracorporea. Inoltre, il rischio di lesioni conseguenti a movimenti inavvertiti o di danneggiamenti dovuti ad un'eccessiva forza esercitata è aumentato a causa della minuta area di superficie della punta degli strumenti utilizzati. (17) Un'altra procedura particolarmente impegnativa è la realizzazione di suture, ugualmente gravata dallo spazio intraoperatorio ridotto nel neonato e attualmente superata dall'introduzione di suturatrici automatiche. (6)

Dal punto di vista della strumentazione è opportuno sottolineare inoltre che in età pediatrica, nella maggior parte delle procedure, il primo trocar viene posizionato per ragioni estetiche a livello ombelicale. Nel neonato, in alcuni casi, persistendo il moncone ombelicale, l'accesso viene eseguito in posizione sovra o sotto ombelicale ma, a causa del modesto spessore dello strato muscolare della parete addominale neonatale, si è reso necessario sviluppare tecniche per assicurare i trocar alla parete e per evitare il loro dislocamento durante le manovre di introduzione ed estrazione degli strumenti.

La messa a punto durante lo scorso decennio di specifici strumenti del calibro di 2-3 mm e di lunghezza ridotta (20 cm) rispetto agli strumenti laparoscopici utilizzati nell'adulto, così come la realizzazione di telecamere digitali 3D e di ottiche a più elevata risoluzione hanno condotto al superamento di molte delle problematiche sopra citate e hanno incoraggiato una maggiore diffusione della chirurgia mininvasiva in campo neonatale, potendola utilizzare il più delle volte anche nelle procedure più complesse e in neonati fino ad 1.1 Kg di peso corporeo. (14)

1.4. Vantaggi dell'accesso mininvasivo

Come già anticipato, lo sviluppo della chirurgia mininvasiva in ambito pediatrico, ma soprattutto neonatale, è progredito molto più lentamente rispetto al mondo della chirurgia dell'adulto e di conseguenza anche gli straordinari vantaggi che questo approccio porta con sé sono emersi piuttosto recentemente. I motivi di ciò possono essere sintetizzati nella necessità di uno strumentario laparo-toracoscopico adatto alle dimensioni dei pazienti, nel fatto che in campo pediatrico le incisioni "tradizionali" apparivano già di dimensioni "molto ridotte", così come nel fatto che nella pratica medica quotidiana il dolore post-operatorio in età infantile, e soprattutto neonatale, è stato sottostimato per lungo tempo. A ciò si aggiunge che nessuna singola patologia in età pediatrica ha un impatto epidemiologico-sociale comparabile alla colelitiasi dell'adulto, il cui corrispettivo intervento chirurgico di colecistectomia laparoscopica può essere interpretato come la prima spinta alla diffusione delle tecniche mininvasive. Nonostante ciò, con la graduale diffusione dell'approccio mininvasivo nelle pratiche chirurgiche neonatali, i vantaggi di questa tecnica si sono progressivamente affermati e ad oggi, patologie complesse come l'atresia esofagea, le atresie intestinali, il megacolon congenito agangliare, le malformazioni anorettali, le lesioni cistiche polmonari possono essere trattate in via mininvasiva.

Tra i principali benefici è doveroso sottolineare la potenziale riduzione del trauma chirurgico e dell'entità dell'incisione con un conseguente miglior controllo del dolore; minori sono anche le perdite di sangue e la necessità di trasfusioni intra operatorie. La riduzione delle dimensioni dell'incisione favorisce anche un minor tasso di infezioni, riduce inoltre il rischio di deiscenza, di aderenze e di eventuali ernie post-chirurgiche. Nettamente più contenuto è altresì il traumatismo degli organi addominali e quello subìto dalle strutture muscolari, così come il danno estetico (*Figura 1.4*). (6)

Nello specifico settore della toracoscopia risultano pressoché eliminate le conseguenze cliniche secondarie ad accesso toracotomico e deformazioni toraciche quali scapola alata, asimmetria della parete toracica, fusioni costali, scoliosi, anomalie nello sviluppo del seno e dei muscoli pettorali. In aggiunta, con la corretta strumentazione, la perdita di calore corporeo durante l'atto chirurgico può essere contenuta e ciò rappresenta un fattore prognostico altamente significativo, soprattutto nel piccolo neonato. Ancora, l'invenzione di telecamere digitali e di sorgenti luminose sempre più sofisticate,

consentono un'ottima visualizzazione del campo operatorio e una maggiore precisione nell'atto chirurgico. Nello specifico, appare incomparabile con la chirurgia tradizionale la visibilità, soprattutto a livello degli angoli delle cavità corporee e degli spazi più angusti.

Oltre a ciò, costituiscono un importante vantaggio il più celere decorso post-chirurgico e la dimissione ospedaliera anticipata, con minori comorbidità postoperatorie, minore necessità di controlli e ridotta durata della convalescenza. La rialimentazione del paziente all'uscita dal blocco operatorio può, nella maggior parte dei casi, avvenire già dopo poche ore perché fortemente ridotto è l'ileo post-chirurgico; nettamente più contenuto è anche il rischio tromboembolico così come quello di lesioni nervose accidentali.

Ultima ma non meno importante è l'importantissima possibilità di sfruttare la laparoscopia anche nell'ambito dell'esplorazione diagnostica. (6)

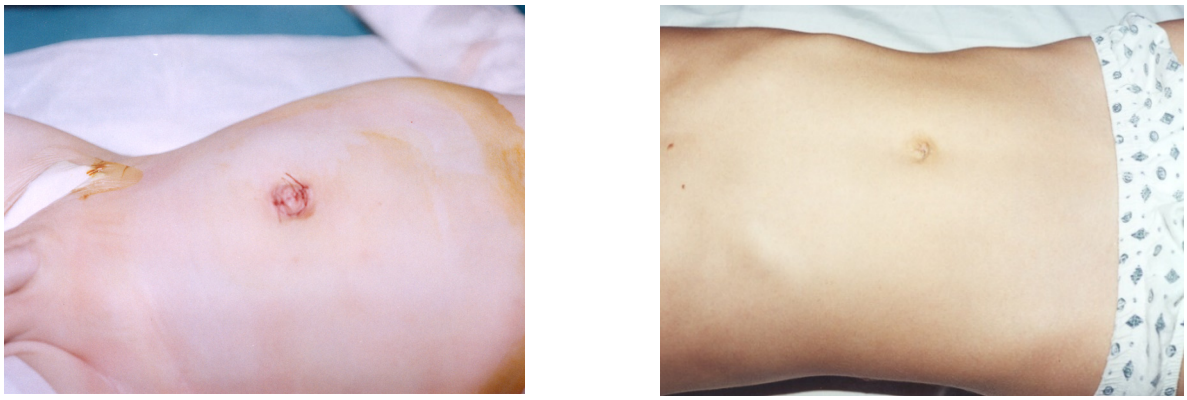

Figura 1.4: Risultato estetico dopo T.U.L.A.

2.INTERVENTI LAPAROSCOPICI NEL I ANNO DI VITA

2.1. Piloromiotomia extramucosa sec Ramstedt laparoscopica per il trattamento della stenosi ipertrofica del piloro

La stenosi ipertrofica del piloro colpisce 1.9 su 1000 nati vivi e la piloromiotomia extramucosa sec. Ramstedt rappresenta il gold standard terapeutico. (18)

Questa patologia è caratterizzata da ostruzione ingravescente del piloro secondaria ad ipertrofia della parete muscolare: il piloro si presenta come una tumefazione di forma ovoidale anche nota come "oliva pilorica", di colore biancastro, di consistenza dura, della lunghezza di 30-40 mm e del diametro di 15-20 mm, che comprime ed occupa il canale pilorico ostacolando il transito.

L'esordio avviene solitamente fra la terza e la sesta settimana di vita, mentre nel prematuro può iniziare anche nei primi giorni di vita.

Dal punto di vista clinico, il vomito è senz'altro il sintomo più importante: inizialmente saltuario, compare ben presto dopo ogni pasto e assume un carattere tipico "a getto". Progressivamente, caratterizzano il paziente anche disidratazione ingravescente, feci scarse e verdastre, perdita di peso, oliguria, iperazotemia cloropenica e iponatriemia. Tuttavia, le condizioni generali del bambino al momento del ricovero sono solitamente soddisfacenti.

L'indagine di prima scelta è rappresentata dall'ecografia, a seguito della quale si attua un trattamento di tipo chirurgico. Indispensabile, prima dell'operazione, correggere l'eventuale ipoproteinemia e le alterazioni idroelettrolitiche; il posizionamento di un sondino nasogastrico è utile. (19)

Dal punto di vista chirurgico, Dufour e Fredet proposero per primi, nel 1908, il trattamento con incisione dello strato muscolare seguita da sutura trasversale. Questa tecnica venne poi modificata da C. Ramstedt (ottobre 1912) che la propose dopo averla sperimentata in un caso in cui non riuscì a suturare il viscere dopo averlo inciso. Alla luce di ciò, la tecnica attualmente utilizzata è la piloromiotomia extramucosa sec. Fredet-Ramstedt e questa può essere eseguita per via *open* o laparoscopica. (20)

La tecnica tradizionale *open,* proposta nel 1986 da Bianchi e Tan (21), prevede l'esecuzione di un'incisione lungo il margine superiore della cicatrice ombelicale con successiva apertura della cavità addominale tramite un'incisione mediana sulla linea alba. Il piloro ipertrofico ("oliva pilorica") viene identificato ed esteriorizzato manualmente attraverso l'incisione; il tempo successivo consiste nella sezione longitudinale della tonaca sierosa e muscolare del piloro (piloromiotomia extramucosa). Per meglio dissezionare le fibre del muscolo pilorico il chirurgo si avvale di un'apposita pinza detta di Benson *(Figura 2.1).* Il primo approccio per via laparoscopica è stato effettuato nel 1990 a Limonge da Alain e Grosseau. (22)

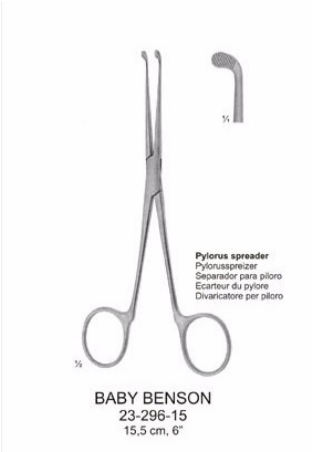

Figura 2.1: Pinza di Benson

La tecnica: Il primo trocar è posizionato in sede ombelicale, consentendo l'introduzione di un'ottica 30° da 5 mm e la creazione di uno pneumoperitoneo con pressione di 4-6 mmHg, che permette di visualizzare il piloro ipertrofico sul suo versante anteriore; due trocar laterali, da 3 mm di diametro, sono introdotti in triangolazione sotto visione. Una pinza atraumatica è introdotta attraverso il trocar posizionato al fianco destro e il bisturi retraibile o le forbici chiuse attraverso quello sul fianco sinistro. Una volta sollevato il margine inferiore del fegato, sarà possibile visualizzare l'oliva pilorica e afferrarla con la pinza. Si prosegue con la mobilizzazione dell'oliva e l'esecuzione della piloromiotomia secondo la tecnica di Fredet-Ramstedt. (23)

I vantaggi dell'intervento mininvasivo possono essere riassunti in: minore tempo di degenza e migliori risultati estetici.

Tra il 2002 e il 2012, 4 metanalisi hanno messo a confronto la piloromiotomia extramucosa *open* e quella laparoscopica. *(Figura 2.2)* (20)

Summary of Meta-analyses (2002 - 2012) on Laparoscopy versus Open pyloromyotomy

Author (Year)	Resource Material	Sample size (n)	Outcome			
			Major complications*	Overall complications	Mean time to full feeds†	Hospital stay †
Oomen (2012)	4 RCT	LP 247 OP 255	LP > OP (4.9 % vs. 2 %)	LP = OP (10.5 % vs. 11 %)	LP < OP (2.3 hrs)	LP < OP (2.4 hrs)
Jia (2011)	3 RCT	LP 237 OP 245	LP >OP (3.8% vs. 1.2%)	LP = OP (2.1%vs. 3.7%)	LP = OP (0.7 hrs)	LP = OP (1.3 hrs)
Sola (2009)	5 RCT 1 PC	LP 303 OP 322	LP > OP §	LP < OP (9.2 % vs 14.6 %)	LP < OP (2.6 hrs)	LP < OP (3.7 hrs)
Hall (2004)	2 RCT 6 PC	LP 240 OP 355	LP > OP (5 % vs 1.7%)	LP > OP (13.3 %0.8 %)	LP < OP (8.7 hrs)	LP < OP (7 hrs)

LP - Laparoscopic pyloromyotomy; OP - Open pyloromyotomy;
RCT - Randomized Controlled Trials, PC - Prospective Cohort Study
* Major complications usually include mucosal perforation and incomplete myotomy.
† Values in parenthesis are mean difference between the groups
§ Incomplete myotomy was significantly more common in LP than OP

Figura 2.2: Risultati delle principali metanalisi 2002-2012: confronto piloromiotomia extrumucosa open e laparoscopica. (20)

Più recentemente, uno dei primi studi prospettici portati a termine ha prodotto risultati simili tra l'approccio *open* e quello mininvasivo in termini di complicanze (LP 2 *vs* OP 3), tempo operatorio (OP 52 min *vs* LP 55 min), tempo di rialimentazione (OP 6.04 ore *vs* LP 6.00 ore) e durata dell'ospedalizzazione (OP 1.11 *vs* LP 1.3 giorni). Sostanziali invece, sono stati i risultati nel lungo termine e le differenze tra gli score di imaging post-operatori (LP 28 *vs* OP 24) e gli score cosmetici (LP 26 *vs* OP 17). (24)

Gli ultimi studi pubblicati, dimostrano invece che il tempo di ospedalizzazione è sensibilmente ridotto nei pazienti trattati con chirurgia mininvasiva rispetto a quelli operati in *open surgery* (32% *vs* 26%); più contenuti sono anche i tempi operatori (in media OP 28 *vs* LP 25 min). (18)

2.2. Confezionamento di gastrostomia video-assistita

Una gastrostomia, rappresentando un accesso diretto al tratto gastrointestinale superiore, è finalizzata all'alimentazione del paziente e il suo confezionamento rappresenta uno degli interventi eseguiti in chirurgia pediatrica. Le patologie che in età infantile richiedono il posizionamento di una gastrostomia sono eterogenee e comprendono neuropatie severe, l'atresia esofagea nella sua forma "long gap", disturbi della deglutizione, malnutrizione secondaria a disturbi cardiovascolari o metabolici e le malformazioni vascolari quali emangiomi o linfangiomi cervicali. In alcuni di questi casi (neuropatie severe con importante reflusso gastro-esofageo e polmoniti ab ingestis ricorrenti) può essere necessario associare alla gastrostomia l'esecuzione di una fundoplicatio gastro-esofagea, per la quale la tecnica più utilizzata è quella secondo Nissen. (2) (25)

In accordo con le Linee Guida della European Society for Clinical Nutrition and Metabolism, il confezionamento di una gastrostomia è indicato in tutti i pazienti che necessitano di un supporto nutrizionale enterale artificiale per un periodo superiore alle 2-3 settimane. (25)

Fino a due decenni fa, la gastrostomia veniva ancora realizzata in *open* secondo il metodo di Stamm-Senn-Kader, ma con i recenti miglioramenti della tecnica e dello strumentario, oggi è realizzata con una varietà di tecniche, in base alla scelta e all'esperienza del chirurgo. Tra gli approcci possibili troviamo, oltre a quello tradizionale, la gastrostomia laparoscopica (LG), la gastrostomia percutanea endoscopica (PEG) e la gastrostomia assistita percutanea-laparoscopica (LP+PEG). (26)

In particolare, il confezionamento di una gastrostomia video-assistita può essere realizzato con un solo trocar, utilizzando un'ottica operativa, oppure con due trocar di cui il primo ombelicale per l'ottica mentre il secondo, posizionato nella sede dove si intende impiantare la gastrostomia, servirà per introdurre una pinza atraumatica con cui afferrare lo stomaco. Quindi, identificato ed afferrato il punto esatto in cui si vuole eseguire la gastrostomia, si procede all'esteriorizzazione del tratto di parete gastrica. Questa viene abboccata nel punto di mezzo tra parete costale sinistra ed ombelico, eventualmente sede di accesso del secondo trocar. Una volta incisa la parete gastrica, si posizionerà il presidio gastrostomico, per esempio, un tubo gastrostomico MIC-KEY.

Attualmente, non c'è ancora una linea di consenso uniforme sulla tecnica più appropriata da adottare. Diversi sono infatti gli aspetti da considerare e ad oggi non ci sono dati disponibili che supportano una tecnica o l'altra nel neonato e nel lattante. (25)

Tra le tecniche non tradizionali, la PEG è ancora quella di prima scelta. Tuttavia, la metodica percutanea è gravata da possibili complicanze quali la lesione di strutture limitrofe a quella target -colon in primis- per via della puntura "alla cieca" che viene effettuata. Inoltre, alcune restrizioni riguardanti età e peso del paziente possono controindicare l'utilizzo di questa tecnica. In questi casi e quando, per motivi anatomici, non è possibile praticare l'approccio percutaneo, risulta utile optare per la gastrostomia laparoscopica, che consente una migliore visualizzazione delle strutture interne, un più accurato controllo degli step intraoperatori e permette di posizionare con maggiore accuratezza il tubo gastrostomico. Inoltre, la laparoscopia è caratterizzata da maggiore flessibilità in termini di controindicazioni. (15) (2)

Tra i vantaggi dell'approccio laparoscopico, in particolare rispetto alla tecnica laparotomica, ritroviamo i ridotti tempi di esecuzione della procedura (LT=37.8 min vs LG= 21.9 min), una più rapida ripresa del paziente con minore durata dell'ospedalizzazione (LT= 29.0 giorni vs LG= 13.9 giorni) e una ridotta incidenza di complicanze. Un'altra sostanziale differenza è nel risultato estetico: la cicatrice è pressoché invisibile e coperta dalla piega ombelicale nei pazienti trattati in laparoscopia mentre risulta visibile una cicatrice addominale verticale nel gruppo di pazienti trattato in chirurgia *open*. (25)

In considerazione di ciò, la gastrostomia laparoscopica sta ottenendo popolarità tra i chirurghi pediatri per la semplicità della tecnica e i vantaggi della visualizzazione diretta dell'intera procedura comparata sia alla gastrostomia percutanea endoscopica che alla tecnica tradizionale. (26)

2.3. Fundoplicatio laparoscopica

Il reflusso gastroesofageo nei neonati e nei lattanti è un fenomeno molto comune e consiste nel passaggio retrogrado del contenuto gastrico in esofago, accompagnato spesso da emissione di materiale alimentare dalla bocca. Questa emissione può essere classificata in rigurgito (senza sforzo) e in vomito (con contrazione del diaframma); altri sintomi includono eruttazioni acide e singhiozzi. Un'iniziale ed indispensabile distinzione va fatta tra il reflusso fisiologico e quello patologico. Il primo caratterizza il 40% dei neonati tra gli 8 e i 24 mesi di vita, presentandosi generalmente nelle prime 8 settimane dalla nascita. La sua incidenza si riduce nel tempo, risolvendosi nel 90% dei casi entro il primo anno di vita con la fisiologica maturazione dei meccanismi antireflusso, l'acquisizione della posizione seduta da parte nel bambino e l'adozione di una dieta progressivamente più solida. Questo fenomeno non necessita di approfondimenti diagnostici né di trattamenti a patto che il paziente mantenga uno stato nutrizionale adeguato e non presenti disturbi respiratori e/o esofagiti.

Il reflusso gastroesofageo patologico configura invece la malattia da Reflusso Gastroesofageo (MRGE). Quest'ultima è caratterizzata da sintomi quali mancata crescita, rifiuto del cibo, irritabilità, disturbi del sonno, tosse cronica, raucedine, sintomi respiratori come polmoniti ab ingestis, manifestazioni di tipo asmatico e ancora pirosi ed epigastralgia; complicanze più gravi e rare sono esofagiti emorragiche, stenosi e ostruzioni. In questi casi è chiaramente indicato l'approfondimento diagnostico con imaging, pH-metria delle 24h, impedenzometria ed eventuale approfondimento endoscopico. È opportuno sottolineare che la MRGE ricorre spesso in neonati con patologie neurologiche o alterazioni anatomiche del tratto gastrointestinale. Nella maggior parte dei casi, soprattutto nelle forme non complicate, il trattamento è di tipo medico (terapia dietetica, terapia posturale, inibitori di pompa, procinetici e anti-H2). Il trattamento chirurgico è invece indicato laddove la terapia medica non sia efficace, in forme severe e complicate e nei pazienti neurologici o in presenza di difetti anatomici congeniti.

Il trattamento chirurgico prevede l'esecuzione di una fundoplicatio a 360° sec. Nissen, praticabile in *open* o in laparoscopia (*gold standard*). (27) (28)

Relativamente all'efficacia della fundoplicatio nel paziente pediatrico sono stati condotti pochi studi e in numerosi casi sono stati considerati lattanti ad alto rischio con patologie sottostanti quali disturbi neurologici, ernia diaframmatica congenita, patologie respiratorie croniche e atresia esofagea corretta precedentemente. (29) I benefici del trattamento chirurgico per questa patologia in bambini con età < 12 mesi non sono ancora ben definiti in Letteratura e nonostante la fattibilità di questo intervento, resta poco chiaro per quanto tempo la fundoplicatio rimanga efficace nei pazienti trattati, soprattutto in quelli soggetti a rapida crescita. (30)

L'esecuzione di una fundoplicatio laparoscopica sec. Nissen prevede il posizionamento di 4 trocar (uno transombelicale, uno paraombelicale destro, uno sottombelicale sinistro, uno sottocostale sinistro) e un accesso sottoxifoidale per il divaricatore epatico autostatico. Si procede quindi alla mobilizzazione dell'esofago distale e alla preparazione della finestra retroesofagea. Si esegue una plastica dello jato esofageo. Il tempo successivo è caratterizzato dal passaggio di parte del fondo gastrico dietro l'esofago in modo tale da avvolgerlo a manicotto, fissandolo poi con due punti anteriormente (*fundoplicatio a 360° sec. Nissen; (Figura 2.3)*. Nello specifico, la sutura sieromuscolare della fundoplicatio deve ancorarsi sulla parete esofagea anteriore e, nella parte più alta, al margine anteriore dello iato diaframmatico: questo evita che si verifichi uno scivolamento transiatale del nuovo meccanismo valvolare.

Ormai desueta è invece l'esecuzione di una laparotomia, in cui l'accesso si ottiene con un'incisione longitudinale xifo-ombelicale o trasversa nella parte alta dell'addome; si passa successivamente all'incisione del piccolo epiploon e all'isolamento dell'esofago terminale, preparandolo alla procedura di Nissen. Qualsiasi sia la procedura adottata, l'intervento si propone di mantenere un'adeguata lunghezza e posizione del segmento esofageo intraddominale e di garantire un meccanismo valvolare anti-reflusso all'estremità inferiore dell'esofago. Tutto ciò deve comunque avvenire evitando la comparsa di una super-competenza del meccanismo valvolare con conseguenti disfagia ed impossibilità all'eruttazione, motivo per cui al giorno d'oggi si esegue generalmente una "*floppy*" fundoplicatio,

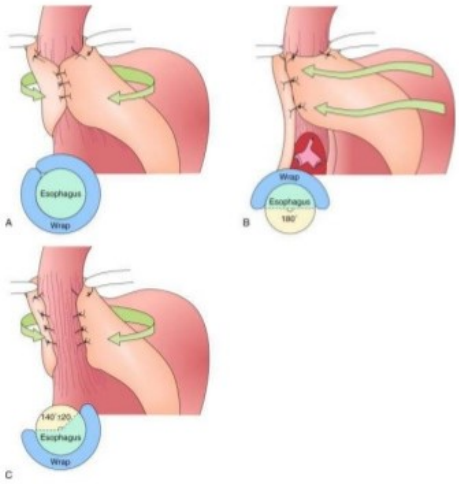

Figura 2.3: Tipi di fundoplicatio.
A. Fundoplicatio completa sec. Nissen;
B. Fundoplicatio parziale anteriore sec. Dor e Thal;
C. Fundoplicatio parziale posteriore sec. Toupet

ovvero un avvolgimento più morbido dello stomaco attorno all'esofago terminale. In base alle peculiarità anatomiche del paziente e alla preferenza del chirurgo è possibile eseguire delle fundoplicatio alternative, considerate tuttavia parziali, rispetto a quella a 360°. Tra queste ultime ricordiamo quella posteriore a 270° secondo Toupet e quelle anteriori secondo Dor e Thal. *(Figura 2.3)*

Come spesso accade, nei pazienti con un'apertura dello iato diaframmatico particolarmente ampia, è considerato necessario eseguire, contestualmente alla fundoplicatio, anche una iatoplastica di riparazione. (31)

Sono pochi gli studi in Letteratura che si concentrano sulle differenze in termini di efficacia e sicurezza circa l'esecuzione di una fundoplicatio in forma *open* o mininvasiva nel paziente pediatrico e ancora più esigui sono i dati relativi a queste procedure nel neonato.

È comunque appurato che la scelta della tecnica laparoscopica consente una più rapida ripresa della funzionalità gastro-intestinale, un decorso post-operatorio più breve, una più rapida estubazione in sala operatoria, un numero più limitato di controlli postoperatori e una ridotta necessità di fisioterapia toracica. Tutti questi benefici sono stati riscontrati anche nel paziente neurologico, che trae ancor più utilità dai vantaggi, soprattutto respiratori, associati alla procedura mininvasiva. Tuttavia, il tempo operatorio è maggiore nella procedura laparoscopica. (32)

La fundoplicatio sec. Nissen laparoscopica rappresenta un'alternativa sicura ed efficace anche nei lattanti di peso < 5 Kg e con età < 12 mesi, con risultati postoperatori analoghi a quelli riportati per pazienti pediatrici più grandi. (29) Recenti studi di confronto tra fundoplicatio laparoscopica e *open* in bambini fino ai 2 anni affermano che, a differenza della maggior parte dei dati pubblicati, non sono state riscontrate differenze significative tra le due procedure in termini di tasso di recidiva e di fallimento; eventuali difformità riscontrabili potrebbero dipendere, almeno in parte, dall'esperienza del chirurgo. (30)

2.4. Trattamento mininvasivo della Malattia di Hirschsprung

Il Morbo di Hirschsprung (MH) è un'anomalia congenita del colon caratterizzata dall'assenza di cellule gangliari nella sottomucosa intestinale e da un abnorme sviluppo delle fibre colinergiche nella lamina propria degli ultimi segmenti dell'intestino con dilatazione del tratto intestinale a monte di quello patologico. La porzione intestinale priva di gangli, detta agangliare, crea un'ostruzione intestinale per mancato rilasciamento durante la peristalsi e mancata progressione del contenuto intestinale. La malformazione coinvolge sempre il retto, ma la lunghezza del segmento agangliare può variare: nel 75% dei pazienti è limitato al retto-sigma, tutto il colon è interessato nell'8% dei casi, raramente viene interessato il piccolo intestino. L'incidenza è di 1 caso ogni 5000 nati vivi; vi è una prevalenza nel sesso maschile in rapporto di circa 4:1. Dal punto di vista clinico, la patologia può manifestarsi con ritardata emissione di meconio fino a crisi subocclusive o occlusive oppure, nelle forme meno gravi e meglio tollerate, con stipsi cronica. (33) (34)

Nei neonati sospetti, l'esecuzione di un Rx clisma opaco permette di intuire radiologicamente la presenza della patologia che deve essere confermata tramite la ricerca del riflesso rettoanale inibitore con la manometria anorettale e soprattutto con valutazione immunoistochimica su biopsia rettale per suzione (*gold standard*). (35)

La terapia della MH è chirurgica; lo scopo dell'intervento è quello di rimuovere il tratto agangliare e ripristinare la canalizzazione intestinale, preservando la continenza fecale. Nelle forme ad insorgenza precoce riveste un ruolo importante il "nursing" colico, irrigazioni intestinali di soluzione fisiologica attraverso catetere, che permettono di evitare complicanze gravi come l'enterocolite scatenata dalla distensione progressiva dell'ansa per l'accumulo di feci. Nei pazienti con segmento agangliare lungo può non essere sufficiente il "nursing" per cui è necessario ricorrere ad una colostomia. (36)

Dal primo trattamento chirurgico proposto nel 1948 da Swenson et al. numerosi sono stati i progressi: si è passati da un trattamento a due o tre stadi a quello a singolo stadio, in cui tramite un'incisione laparotomica si mobilizza il colon per poi eseguire una pull-through endorettale. Le principali tecniche per il trattamento del megacolon agangliare sono tre: quella di Swenson, di Soave e Duhamel (*Figura 2.4*).

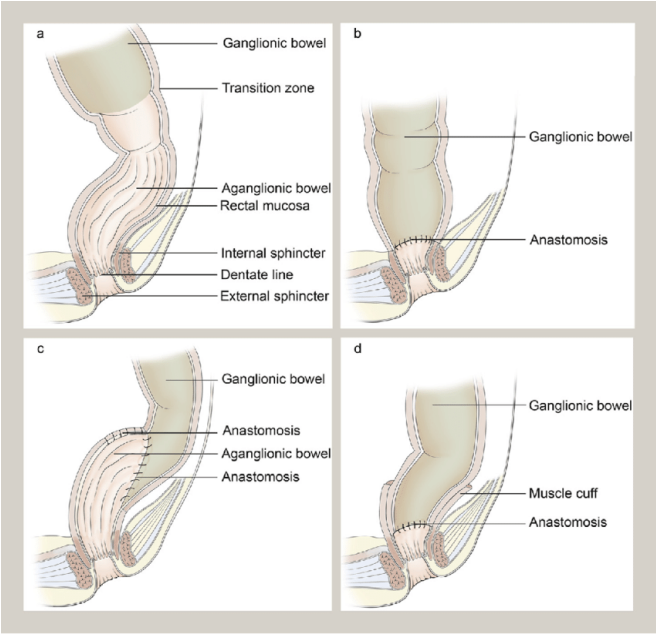

Figura 2.4: A. Anatomia preoperatoria; B. Tecnica di Swenson; C. Tecnica di Duhamel; D: Pull-through sec. Soave

Nella tecnica di Swenson l'intestino agangliare viene rimosso fino a livello degli sfinteri interni per poi effettuare un'anastomosi colon-anale; nella procedura di Duhamel il moncone rettale agangliare viene lasciato in posizione e il colon gangliare normale suturato dietro il moncone, ricreando poi un neo-retto tramite una suturatrice inserita in via trans anale; la procedura di Soave prevede invece una dissezione della mucosa rettale transanale con successiva trazione del colon gangliare normale attraverso la cuffia muscolare residua e anastomosi colon-anale. Nel 1995 venne descritto da Georgeson et al. il primo approccio assistito laparoscopicamente che gradualmente iniziò a sostituire la laparotomia per lo svolgimento del tempo addominale della pull-through. (37) La prima pull-through endorettale interamente eseguita in via transanale risale invece al 1998. Più recentemente, anche la laparoscopia ad accesso singolo si è dimostrata efficace se utilizzata nell'ambito della pull-through endorettale transanale e nella procedura di Duhamel. Infine, seppur poco consistenti, vi sono evidenze in Letteratura circa la possibilità di utilizzare l'assistenza robotica per l'esecuzione della pull-through sec. Swenson. (38) (39) (40)

Sono tuttora controversi i meriti di ciascuna di tali procedure: i fautori delle più recenti sostengono che queste sono più propense a preservare la funzione sfinteriale, mentre i sostenitori della tecnica di Swenson ritengono che se il piano di dissezione è mantenuto in prossimità del retto, il rischio di lesioni

iatrogene è ridotto. A seconda della preferenza e dell'esperienza del chirurgo queste procedure possono essere eseguite sia con assistenza laparoscopica sia interamente con un approccio transanale. (40)

La maggior parte dei pazienti è subito candidabile ad un trattamento primario e definitivo, generalmente eseguito nei primi mesi di vita. Le attuali controindicazioni al trattamento primario includono una severa ed estesa dilatazione del tratto prossimale, una significativa compromissione clinica dovuta ad enterocolite o un lungo tratto di colon colpito dall'anomalia. In questi pazienti è raccomandato un approccio a più stadi e risulta necessario confezionare preliminarmente una colostomia, procedendo in un secondo momento alla correzione definitiva; pur essendo teoricamente possibile eseguire tutte le tecniche attualmente disponibili, risulta più vantaggiosa, in questi casi, la procedura di Duhamel assistita laparoscopicamente. (38)

Nonostante le molteplici tecniche diffuse, una delle più utilizzate è la correzione secondo Soave-Georgeson. (39)

Figura 2.5: Posizione dei trocar nella correzione sec. Soave-Georgeson

La pull-through endorettale assistita laparoscopicamente (intervento di Soave-Georgeson) consiste nell'eseguire una dissezione extramucosa del tratto agangliare seguita da anastomosi primaria, realizzando il tempo addominale per via laparoscopica. Dopo aver posizionato dai 3 ai 4 accessi laparoscopici (*Figura 2.5*), il primo tempo è quello in cui avviene l'identificazione anatomica della zona di transizione e l'esecuzione delle biopsie intestinali, al fine di definire accuratamente la zona in cui eseguire l'anastomosi. Si procede dunque con la preparazione del segmento agangliare da abbassare, seguita dall'identificazione e legatura del peduncolo vascolare. Il tempo successivo è caratterizzato da una dissezione endorettale transanale del segmento patologico, a partire da 2-3 mm sopra la linea dentata. Nella procedura di Soave, la prima parte della dissezione include solo la mucosa e la sottomucosa, lasciando in sede un manicotto muscolare di retto agangliare. La parete posteriore di questo manicotto viene sezionata per evitare la contrazione spastica e dunque la stenosi. Dopo aver identificato e aperto il retto in sede pelvica, si procede infine alla sezione del segmento normogangliare identificato

mediante la biopsia e al suo abbassamento. La procedura si conclude con l'esecuzione di un'anastomosi tra il segmento normo-innervato e il canale anale (o il retto distale) a punti staccati.

Rispetto all'approccio transanale, il principale vantaggio della tecnica assistita laparoscopicamente, risiede nella possibilità di identificare precocemente la zona di transizione (tramite biopsie siero-muscolari) così da riconoscere, prima di mobilizzare il colon, una MH in forma estesa (*long segment*) e trattarla di conseguenza nel modo appropriato. Inoltre, questo approccio consente una maggiore mobilizzazione del colon in modo tale da minimizzare l'eventuale tensione sull'anastomosi e riduce il rischio di rotazioni durante la pull-through. Infine, la tecnica laparoscopica, si associa ad una minore dilatazione dello sfintere anale, fattore associato nel lungo termine ad incontinenza fecale. La tecnica laparoscopica mostra anche in questo settore sostanziali vantaggi rispetto alla chirurgia tradizionale: significativa riduzione del dolore post-operatorio, ripresa più rapida della funzione intestinale, minore degenza post-operatoria (*open* pull-through 6.9-18.7 giorni *vs* pull-through laparoscopica 3.6-10.4 giorni *vs* pull-through transanale 2.6 vs 9.8 giorni) e miglior risultato estetico. La tecnica mininvasiva, tuttavia, si associa a tempi operatori più lunghi (*open* pull-through 91.3-297 min *vs* pull-through laparoscopica 150-257 min *vs* pull-through transanale 43.5-258 min). L'1%-2,5% degli interventi mininvasivi richiede una conversione in *open surgery*, generalmente per motivi tecnici. Le principali complicanze post-operatorie, descritte anche per gli approcci mininvasivi seppur in misura leggermente inferiore, includono sanguinamento, deiscenza anastomotica, perforazione intestinale, aderenze, enterocolite e necessità di re intervento. (38)

In particolare, il tasso di complicanze precoci è minore nella pull-through endorettale transanale rispetto agli approcci transaddominali. (41)

Per quanto riguarda le conseguenze a lungo termine, l'incidenza di incontinenza fecale sembra essere significativamente inferiore (4% *vs* 11%) nella procedura laparoscopica di Duhamel rispetto a quella *open*; l'incidenza di costipazione severa non sembra invece differire tra le due procedure. (42),

In conclusione, i dati attualmente disponibili in Letteratura, mostrano che la laparoscopia e le tecniche mininvasive possono essere utilizzate al giorno d'oggi in modo sicuro ed efficace nel trattamento di questa patologia pediatrica. (38)

2.5. Pull-through anorettale laparo-assistito per la correzione di malformazioni ano-rettali

Le malformazioni ano-rettali (MAR) comprendono un ampio spettro di anomalie che coinvolgono la parte distale del tratto gastro-intestinale, dall'agenesia dell'ano e del retto alla fistola ano-cutanea. Individui di entrambi i sessi possono essere affetti da MAR, seppur con una lieve predominanza nel sesso maschile; l'incidenza è di circa 1/2500-5000 nati vivi. Spesso sono presenti malformazioni associate quali anomalie genito-urinarie, vertebrali, midollari, cardiache, gastro-intestinali e scheletriche. Eterogenea è anche la prognosi, variando da MAR lievi a malformazioni complesse con possibili conseguenze in termini di continenza fecale e urinaria.

Figura 2.6: Ano imperforato con fistola perineale

Nel maggio 2005, con lo scopo di sviluppare una classificazione e un linguaggio universalmente accettati fu proposto un nuovo sistema di classificazione che raggruppa le MAR in due grandi sottogruppi in base alla frequenza con cui si presentano: MAR comuni (fistola retto-perineale, retto-uretrale, retto-vescicale, retto-vestibolare, cloaca, ano imperforato senza fistola e stenosi anale) e varianti rare/regionali (*pouch colon*, atresia rettale/stenosi rettale, fistola retto-vaginale e fistola ad H). (43)

Se l'accurata ispezione della regione perineale è sufficiente a porre una diagnosi generica di malformazione anorettale, più complesso risulta l'esatto riconoscimento della tipologia di MAR. È infatti la diagnosi ad orientare il tipo di approccio chirurgico e quindi a condizionarne la prognosi. Per tale motivo, se dopo 48 ore dalla nascita non vi è stata emissione di meconio, è necessario un approfondimento diagnostico con indagini strumentali che consentono di definire l'esatto livello, l'anatomia interna, la muscolatura disponibile per la ricostruzione e l'integrità dell'innervazione perineale. L'indagine più specifica per lo studio delle malformazioni anorettali è l'invertogramma, che consiste nell'esecuzione di una semplice radiografia diretta in proiezione laterale, con il neonato in posizione prona e il bacino soprelevato. È possibile quindi valutare lo spazio tra l'ombra gassosa (che

delimita il *cul de sac* rettale) e la cute perineale o i punti di repere anatomici delle ossa pelviche (linea pubococcigea e punto ischiatico); risulta utile collocare un marker metallico nella sede dello sfintere.

Il trattamento prevede una correzione chirurgica primaria oppure il confezionamento di una colostomia alla nascita con riparazione posticipata del difetto.

In particolare, la fuoriuscita di meconio a livello del perineo alla prima ispezione o nell'arco delle prime 24 ore, dovrebbe guidare il chirurgo verso l'esecuzione di una correzione primaria della MAR mediante un'anoplastica, senza la necessità di aprire una colostomia. La riparazione primaria può essere effettuata nelle prime 48 ore di vita oppure dilazionata, soprattutto in presenza di gravi malformazioni associate o prematurità, purché sia garantita l'evacuazione attraverso la fistola. Il riscontro, invece, di meconio nelle urine oppure la presenza di un *cul de sac* rettale al di sopra del coccige o di una clinica instabile, dovrebbero indurre il chirurgo a confezionare una colostomia e posticipare di qualche mese l'intervento che verrà eseguito previo studio contrastografico (colostogramma).

L'intervento di correzione chirurgica delle MAR è stato proposto per la prima volta nel 1982 da Peña e De Vries che proposero la PSARP (anorettoplastica sagittale posteriore; *Figura 2.7*). I princìpi generali della PSARP consistono nell'esporre la regione ano-rettale attraverso un'incisione perineale sagittale mediana, la cui estensione varia in rapporto al tipo e alla complessità della MAR. Dopo aver identificato il retto, questo viene separato dalle strutture urogenitali e mobilizzato a sufficienza. Con l'ausilio dell'elettrostimolatore di Peña, vengono identificati i limiti dello sfintere all'interno del quale il retto deve essere ricollocato; si procede infine all'esecuzione dell'anoplastica.

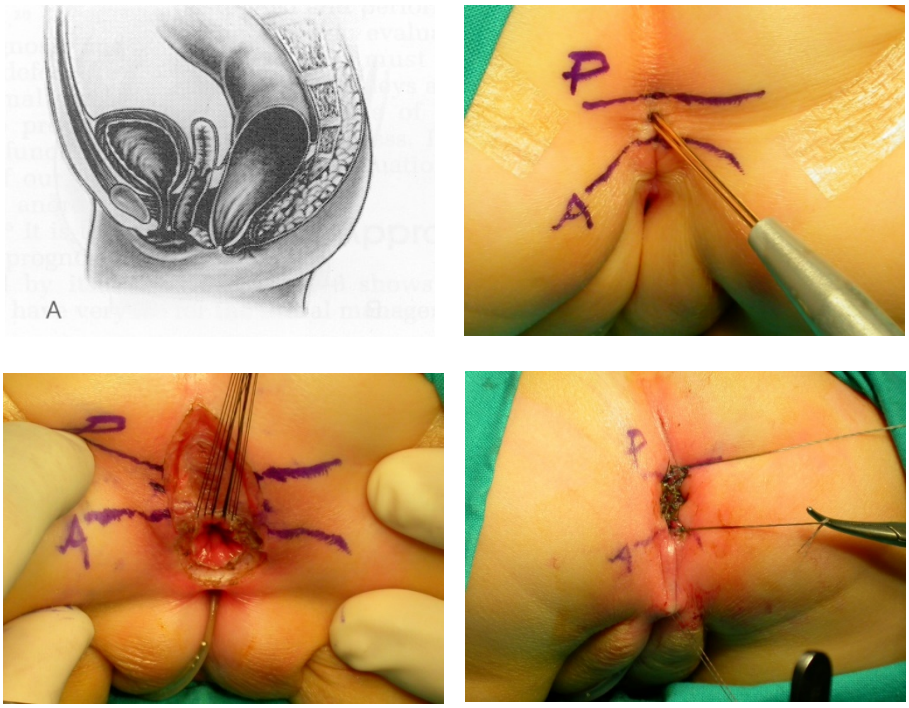

Figura 2.7: Intervento di Peña

Il 90% delle MAR nel maschio e tutte le MAR nelle femmine, fatta eccezione per il 30% delle cloache, possono essere approcciate con il solo tempo perineale; nella restante parte dei casi sarà necessario un accesso addominale per mobilizzare un retto particolarmente altoposto. (44) (45)

A tale proposito, nel 2000, Georgeson descrisse come alternativa chirurgica per le forme più alte l'anorettoplastica laparo-assistita (LAARP), in modo tale da evitare un accesso tradizionale laparotomico più drastico e con maggiori conseguenze dal punto di vista del recupero post-operatorio e del dolore**. Il pull-through anorettale video-assistito è divenuto nel tempo l'attuale intervento di prima scelta nella maggior parte dei centri di chirurgia pediatrica. Questa tecnica prevede un primo tempo addominale laparoscopico volto ad isolare e liberare il moncone rettale, previa legatura dell'eventuale fistola retto-uretrale o rettovescicale. Il secondo tempo è perineale. Si procede quindi a repertare ed abbassare il moncone isolato, che viene quindi aperto ed anastomizzato alla cute della regione anale.** Grazie all'esecuzione della dissezione pelvica del retto per via laparoscopica, all'ausilio dell'elettromiostimolatore, non solo durante il tempo perineale ma anche durante quello laparoscopico, questa metodica permette di ridurre l'entità della dissezione

perineale e di posizionare il retto al centro del complesso sfinteriale. Questo minimizza il traumatismo sulle delicate strutture pelviche, portando un importante passo avanti nel trattamento di questa patologia. Le iniziali complicanze che caratterizzavano l'approccio laparoscopico, quali lesioni vescicali/uretrali, insorgenza di diverticoli vescicali/uretrali e prolasso rettale, sono state attualmente superate dall'acquisizione di una maggiore dimestichezza da parte dei chirurghi con questa tecnica. (38)

Gli studi presenti in Letteratura illustrano che tra i vantaggi della LAARP rispetto alla PSARP figurano un ridotto tempo operatorio (LAARP 1.62 ore *vs* PSARP 2.13 ore); minore degenza postoperatoria (LAARP 5.8 giorni *vs* PSARP 8.4 giorni); minore incidenza di complicanze quali infezioni della ferita chirurgica; recidiva della fistola; follow up di minore durata (LAARP 7.5 anni *vs* PSARP 15.5 anni). Tra le complicanze funzionali nel breve-medio periodo, la costipazione di grado 2 o 3 risulta significativamente più frequente nei pazienti operati con tecnica PSARP, mentre per quanto riguarda altre complicazioni come l'incontinenza di grado lieve, non vi sono differenze statisticamente significative tra le due tecniche; il 7,5 % circa dei pazienti LAARP sviluppa un prolasso rettale. Il follow up a lungo termine rivela inoltre che quasi la metà dei pazienti che si sottopone ad una PSARP ha un eccellente risultato funzionale in età adulta. (38) (46)

Sebbene a fronte dei vantaggi sopra citati la chirurgia laparoscopica abbia ottenuto rapidi consensi ed un ampliamento delle sue indicazioni, questo approccio ha dimostrato, nel trattamento di fistole retto-perineali e retro-bulbari del maschio, un rischio consistente di lesioni uretrali e a carico dei nervi rettali e del plesso pelvico; ciò è dovuto ad una maggiore difficoltà ed estensione della dissezione pelvica e pertanto, in questi casi, l'uso della laparoscopia appare ingiustificato. (38)

Ormai da tempo stanno emergendo le migliori possibilità chirurgiche associate alla chirurgia robotica e tra queste spiccano la visione 3D ad altissima definizione con magnificazione del campo operatorio; condizioni di lavoro più agevoli per il chirurgo con conseguente riduzione della tensione muscolare e abolizione dei fisiologici tremori della mano; maggiore fluidità, precisione e accuratezza del gesto chirurgico; incisioni di dimensioni ridotte con eccellente risultato estetico ed evidenti vantaggi anche nel decorso post operatorio.

Nel contesto delle MAR, l'approccio robot assistito permette una migliore visualizzazione del distretto pelvico e una più agevole chiusura della fistola; una più efficiente ricostruzione; una precisa

visualizzazione e dissezione del complesso muscolare con riduzione del trauma sulle strutture circostanti e conseguenze minori sulla continenza. L'assistenza robotica supera inoltre le rigidità degli strumenti laparoscopici che rendono normalmente difficoltosa la chiusura di fistole localizzate nella parte più distale del collo vescicale o a livello uretrale. (47)

2.6. Asportazione di diverticolo di Meckel laparoscopica

Il diverticolo di Meckel è la più diffusa anomalia congenita dell'intestino tenue ed è presente nel 2-4% della popolazione. Questa malformazione è dovuta ad un difetto di obliterazione del dotto onfalomesenterico ed è per questo situata sul margine antimesenterico dell'ileo ad una distanza di circa 40-100 cm dalla valvola ileocecale. Nella maggior parte dei casi, questa condizione anatomica rimane del tutto asintomatica e viene individuata accidentalmente; quando sintomatico (4% dei casi) può presentarsi con sanguinamenti intestinali severi, dolore addominale, invaginazione, ostruzione intestinale ed episodi di vomito e/o nausea ripetuti. In particolare, il range di età entro il quale il diverticolo può manifestarsi è molto ampio, sebbene solitamente risulti sintomatico entro i primi due anni di vita. Le cause di sintomaticità sono molteplici ma nel 61-80 % dei casi sintomatici è dimostrabile la presenza di una mucosa eterotopica, più frequentemente di tipo gastrico e più rappresentata alla base, in alcuni casi anche a livello dell'ileo adiacente.

Nei primi mesi di vita, il diverticolo di Meckel è tra le possibili cause di un'occlusione intestinale provocata da un'invaginazione a partenza dal diverticolo stesso oppure da un volvolo o strangolamento intestinale su banda fibrotica onfalo-mesenterica. Tuttavia, occorre ricordare che il ruolo di questa malformazione nell'eziopatogenesi di un quadro occlusivo acuto nel neonato è piuttosto raro e pertanto il sospetto per procedere nell'iter diagnostico-terapeutico deve essere forte. (5) (48) (49)

Alla luce della grande variabilità del quadro clinico, il diverticolo di Meckel ha rappresentato per lungo tempo una sfida dal punto di vista sia terapeutico sia diagnostico, poiché nei casi di più difficile interpretazione gli strumenti diagnostici tradizionali sono da sempre apparsi insufficienti, costringendo talvolta il chirurgo ad eseguire delle laparotomie diagnostico-terapeutiche. In questo contesto, la

chirurgia mininvasiva ha apportato un notevole supporto nella diagnostica e nel trattamento di questa malformazione e permette oggi non solo la diagnosi di certezza ma soprattutto un trattamento chirurgico efficace e sicuro con una riduzione delle complicanze rispetto alla chirurgia *open* e un decorso post-operatorio rapido e spesso indolore. (5) Pertanto, in accordo con la Letteratura pubblicata, la diverticolectomia mininvasiva con resezione intestinale è divenuta il gold standard, rimpiazzando la tecnica *open*.

Attwood et al. (50) descrissero per primi, nel 1992, il trattamento laparoscopico per il diverticolo di Meckel; la loro tecnica venne nel tempo affinata e rivista per arrivare alle due tecniche attuali: la correzione trans-ombelicale laparo-assistita (TULA; *Figura 2.9*) e quella laparoscopica, che richiede invece tre trocar. L'exeresi del diverticolo può quindi essere condotta per via intra- o extra-corporea. (48) (49)

L'intervento chirurgico viene effettuato in anestesia generale e generalmente inizia con un'accurata ricerca del diverticolo: una volta identificata la giunzione ileocecale, l'esplorazione partirà dall'ultima ansa ileale e proseguirà prossimalmente per almeno 100 cm dalla valvola ileocecale. Una volta identificato il diverticolo di Meckel, la sua resezione potrà avvenire con metodica videoassistita o totalmente laparoscopica.

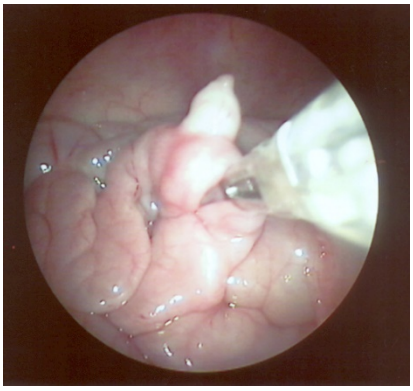

Figura 2.8: Visione laparoscopica del diverticolo di Meckel

La procedura videoassistita prevede l'esteriorizzazione del diverticolo attraverso l'incisione ombelicale per procedere poi con un trattamento "classico" che si diversificherà a seconda che si tratti di un diverticolo di Meckel "sintomatico" o "incidentale". Nel primo caso si procederà alla resezione intestinale, che si estenderà per circa 3-5 cm a valle e a monte del diverticolo con successiva anastomosi termino-terminale; nel secondo caso sarà sufficiente realizzare una resezione cuneiforme con sutura trasversale, in modo da evitare retrazioni cicatriziali e possibili stenosi del lume intestinale. Nel trattamento laparoscopico, invece, i tre trocar vengono posizionati in sede ombelicale, in fossa iliaca sinistra e in regione sovrapubica mediana. Viene utilizzata un'ottica 0° o 30° da 5 mm a seconda delle circostanze e sarà introdotta nel trocar posto in fossa iliaca sinistra, in modo

da avere una visione “frontale”; attraverso il trocar ombelicale possono essere inseriti, se necessari, la suturatrice lineare e l’endobag. Dal punto di vista chirurgico, la procedura totalmente laparoscopica è basata sugli stessi principi della TULA: nel caso di diverticolo di Meckel “sintomatico” si realizzerà una resezione intestinale seguita da un’anastomosi latero-laterale eseguita mediante suturatrice lineare; nel caso di diverticolo di Meckel “incidentale” potrà essere realizzata una resezione semplice con suturatrice lineare posta alla base del diverticolo di Meckel. In entrambi i casi, il pezzo anatomico resecato sarà estratto attraverso la breccia ombelicale.

L’approccio terapeutico mininvasivo garantisce in ogni caso un decorso postoperatorio caratterizzato da una rapida ripresa della funzionalità intestinale con possibilità di rialimentazione 24-48 ore dopo l’intervento e dimissione a partire dalla quarta giornata postoperatoria. (5)

In Letteratura, la resezione extra-corporea viene preferita alla procedura totalmente laparoscopica, sia per la semplicità, sia per il fatto che può essere eseguita senza l’ausilio di suturatrici endoscopiche. (49) Tuttavia, poco è stato scritto negli ultimi anni riguardo al trattamento del diverticolo di Meckel nel paziente pediatrico, soprattutto in neonati e lattanti.

Indiscusse sono l’efficacia e la sicurezza della procedura laparoscopica nel percorso diagnostico-terapeutico di questa patologia, dal momento che permette una precoce identificazione del diverticolo e anche in situazioni d’emergenza, possiede un ruolo fondamentale nel *planning* chirurgico. Le esperienze maturate nel corso degli ultimi anni affermano inoltre la superiorità della TULA rispetto alla procedura totalmente laparoscopica, che richiede tempi operatori più lunghi. La tecnica videoassistita, permettendo di effettuare una resezione extracorporea ugualmente efficace, sicura e di più facile esecuzione, può essere definita come un perfetto connubio tra le moderne tecniche diagnostiche, la laparoscopia e l’approccio chirurgico tradizionale. La TULA, infatti, consente di esteriorizzare l’ansa intestinale e di ricercare con la palpazione la presenza di mucosa eterotopica alla base del diverticolo per poi ricostruire la continuità intestinale con un rischio minimo per il paziente; oltre a ciò, l’opportunità di osservare direttamente il diverticolo e di poterne misurare la lunghezza-espressa in HD Ratio- fornisce al chirurgo un ulteriore supporto nella scelta della procedura chirurgica più appropriata da effettuare. (48)

Per quanto riguarda la patologia neonatale, risale al 2012 il primo studio che espone i risultati della laparoscopia utilizzata nel trattamento del diverticolo di Meckel. (51) Dopo aver trattato un paziente di

tre giorni, gli autori sostengono che indipendentemente dall'età del paziente, la laparoscopia diagnostica permette di minimizzare le incisioni chirurgiche ed è estremamente vantaggiosa. Sottolineano tuttavia, che nel neonato la procedura mininvasiva risulta più impegnativa, soprattutto nel contesto delle occlusioni del piccolo intestino e pertanto in questi pazienti è preferibile effettuare il trattamento con la tecnica video assistita.

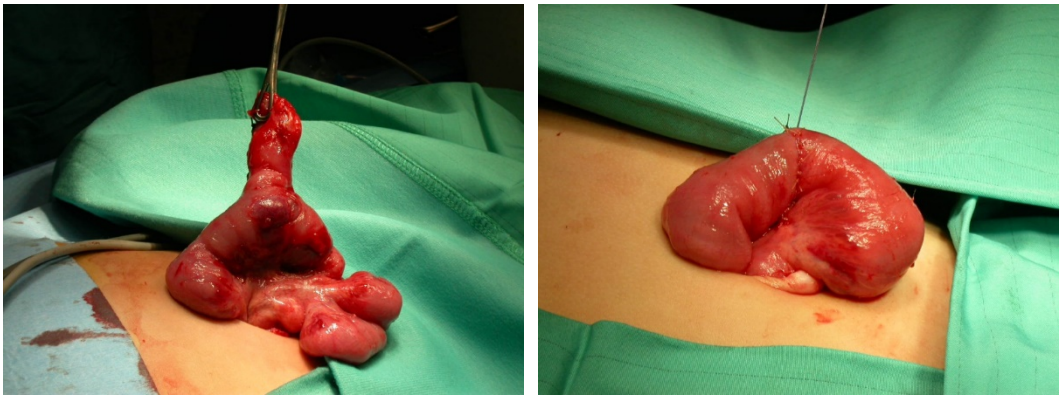

Figura 2.9: Resezione ileale per diverticolo di Meckel con tecnica T.U.L.A.

2.7. Trattamento mininvasivo di cisti del coledoco

La cisti del coledoco è una patologia congenita malformativa delle vie biliari caratterizzata da dilatazione cistica circoscritta o diffusa della via biliare extraepatica principale, talvolta con interessamento dei dotti intraepatici. Nella maggior parte dei casi la dilatazione interessa isolatamente il coledoco, pur potendosi estendere al dotto epatico comune e a quelli di destra e di sinistra, mentre più raramente può essere circoscritta al tratto terminale della via biliare principale a livello ampollare (coledococele) o alle vie biliari intraepatiche (malattia di Caroli). Le cisti coledociche sono una patologia rara nei paesi occidentali, in particolare in Europa (1/100.000 nascite), mentre l'incidenza è aumenta nel sudest asiatico ed in Giappone (da 1/1000 a 1/1750 nascite) dove interessa soprattutto il sesso femminile (rapporto maschi femmine 1:4). Benché considerata una malattia congenita con il 75% delle diagnosi effettuate in bambini al di sotto dei 10 anni, la scoperta delle cisti può avvenire occasionalmente nel corso di esami strumentali eseguiti per altra patologia; possibile è anche la diagnosi prenatale. La classificazione più utilizzata per le cisti biliari congenite è quella di Todani del 1977, in cui le cisti sono suddivise in base al quadro radiologico in cinque gruppi e in sottogruppi (*Figura 2.10*).

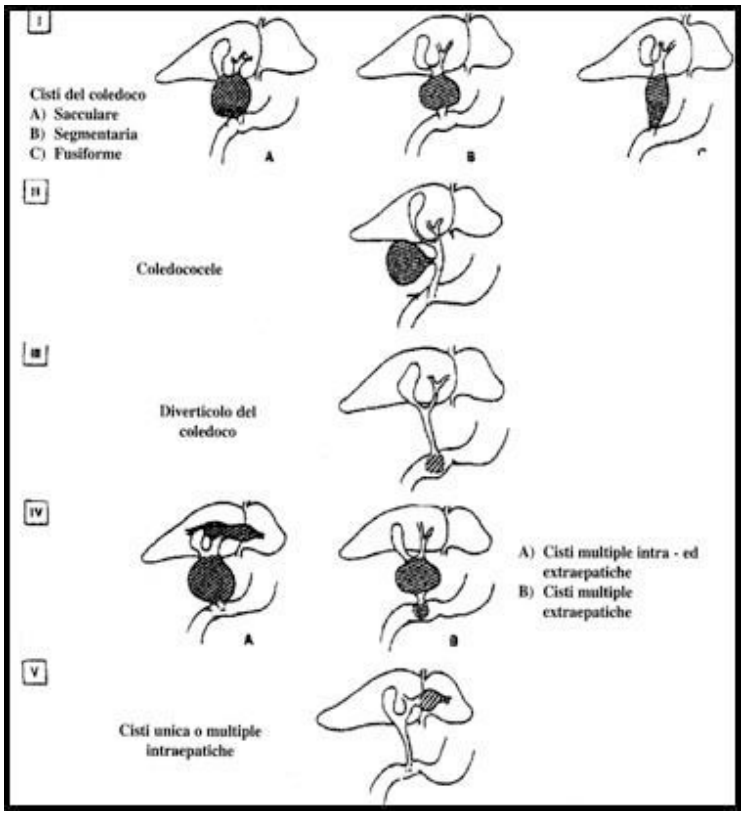

Figura 2.10: Classificazione di Todani

Il tipo I, ulteriormente suddiviso in tre sottogruppi, è il più frequente (50-85%) e interessa solo il tratto extraepatico della via biliare; nel tipo II è presente un diverticolo della parete che comunica con un tramite con la via biliare principale; nel tipo III o coledococele vi è una dilatazione del tratto terminale del coledoco che determina una salienza della mucosa duodenale e può essere tanto voluminoso da determinare sindromi ostruttive; nel tipo IV le cisti

plurisegmentarie coinvolgono le vie biliari intra- ed extraepatiche (IVa) o esclusivamente extraepatiche (IVb); infine, il tipo V è rappresentato dalla malattia di Caroli, cioè da dilatazioni cistiche, diffuse o a distribuzione segmentaria, dell'albero biliare intraepatico. Il quadro clinico è caratterizzato dalla classica triade (seppur presente in modo completo solo nel 20% dei pazienti) di dolore addominale, ittero colestatico e massa palpabile e la sintomatologia può insorgere sia in epoca neonatale, entro i 12 mesi, sia in tarda età. Manifestazioni più gravi includono calcoli, colangiti e pancreatici ricorrenti e formazione di *sludge*.

Inoltre, le cisti congenite delle vie biliari hanno un potenziale maligno e tendono a degenerare in neoplasie più precoci, più frequenti con il passare dell'età e con istologia scarsamente differenziata nel 20% dei casi. Il primo approccio diagnostico è rappresentato dagli esami di laboratorio e dall'indagine ecografica; gli esami ematici confermano il quadro clinico con elevazione degli indici di funzionalità epatica ed eventualmente dei parametri pancreatici e di sepsi biliare. (52)

Il trattamento è chirurgico e prevede la rimozione della dilatazione cistica e il confezionamento di un'anastomosi bilio-digestiva; attualmente l'approccio laparoscopico con asportazione della cisti ed epatico-digiunostomia su ansa alla Roux rappresenta la tecnica preferita sia nei pazienti pediatrici che in quelli adulti (*Figura 2.11*). È necessario trattare questa patologia subito dopo averla diagnosticata; nei pazienti con diagnosi prenatale lo *sludge* inizia a formarsi già nelle prime due settimane di vita extrauterina e anche il processo di fibrosi epatica sembra iniziare precocemente pertanto, per scongiurare le complicanze correlate alla cisti coledocica, la correzione andrebbe effettuata entro il primo anno di vita.

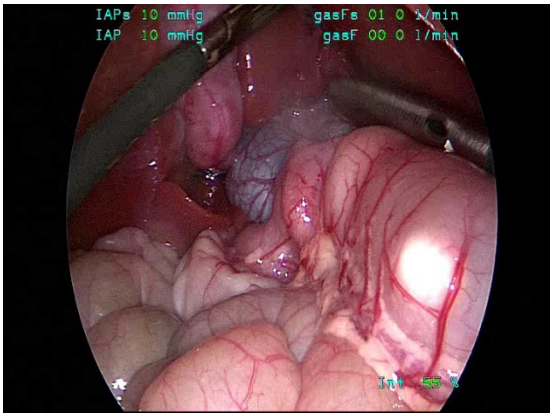

Figura 2.11: Visione laparoscopica di asportazione di cisti del coledoco

L'intervento chirurgico nel neonato prevede, come di consueto, l'induzione di uno pneumoperitoneo (6-8 mmHg di pressione). Un'incisione sopraombelicale permette l'inserimento di un trocar da 5 mm e di un'ottica 30°; altri 3 trocar da 3 mm vengono inseriti a livello dell'ipocondrio destro, dell'ipocondrio sinistro e 5 cm sotto quest'ultimo accesso. Nei pazienti in cui non è stata

effettuata una colangio-RMN, viene eseguita una colangiografia. Dopo aver escisso la cisti, la porzione del digiuno 15-20 cm a valle del legamento di Treitz viene esteriorizzata attraverso l'accesso ombelicale e sezionata; successivamente viene confezionata manualmente una digiuno-digiunostomia a Y secondo Roux. Infine, in via laparoscopica, viene ricostituita la continuità biliodigestiva attraverso una epatico-digiunostomia retrocolica. (53)

La complicanza più frequente è la fistola biliare, più rare sono invece le intussuscezioni multiple, le stenosi dell'anastomosi, le ostruzioni dell'ansa a Y, le fistole pancreatiche e i residui cistici all'estremità distale del dotto biliare comune. (54) Studi multicentrici su larga scala associano il trattamento mininvasivo ad un tasso d'incidenza di complicanze significativamente inferiore rispetto ai dati relativi alla chirurgia *open* (4,2% vs 50%, P< 0.001). Oltre a ciò, il tempo operatorio medio tra la tecnica laparoscopica e quella *open* risulta simile (OEC 208.3 minuti vs LEC 235.0 minuti) e non sono state riscontrate differenze statisticamente significative in termini di tempo di ospedalizzazione, velocità di rialimentazione e di normalizzazione degli indici di funzionalità epatica. (53)

In Letteratura, pochi studi valutano i risultati della laparoscopia nel trattamento neonatale di questa patologia e ciò è da attribuire alle difficoltà tecniche che normalmente si riscontrano nell'approccio mininvasivo in questi pazienti. Tuttavia, a seguito dei recenti sviluppi tecnologici in questo settore, un numero crescente di centri di chirurgia pediatrica trattano questa patologia in via mininvasiva. L'approccio laparoscopico, infatti, consente di avere un'altissima definizione del campo operatorio e una magnificazione anche delle strutture anatomiche in profondità come l'ilo epatico, la vena porta e le arterie epatiche; inoltre permette di effettuare una dissezione più minuziosa e si associa ad un minor rischio di lesionare le strutture critiche. In aggiunta, l'approccio mininvasivo è caratterizzato da un basso tasso di ileo postoperatorio, da una degenza ospedaliera ridotta e consente di ottenere un eccellente risultato estetico a fronte dei medesimi risultati clinici ottenuti con la chirurgia tradizionale. Nonostante ciò, è comunque appurato che l'esecuzione di procedure laparoscopiche nel neonato pretende una particolare attenzione, dal momento che in questi pazienti è più difficile identificare anomalie anatomiche del dotto biliare e vi è un rischio consistente di lesionare accidentalmente l'arteria epatica. Per concludere, nonostante le difficoltà tecniche della laparoscopia in epoca neonatale, i dati attualmente

disponibili consentono di affermarne l'efficacia e la sicurezza nel trattamento delle cisti coledociche congenite.

2.8. Ruolo della laparoscopia nel trattamento del testicolo non palpabile

Il criptorchidismo è la mancata presenza di uno o di entrambi i testicoli nello scroto; l'incidenza è dell'1% nei bambini ad 1 anno di età, del 3% nei nati a termine e del 33% nei prematuri. Il criptorchidismo è considerato un fattore di rischio per la trasformazione neoplastica e per l'infertilità maschile e pertanto va trattato. All'esame clinico della regione inguino-scrotale distinguiamo due classi di criptorchidismo: testicoli palpabili e non palpabili, ovvero non riscontrabili all'esame clinico e/o strumentale. Circa il 20% dei pazienti criptorchidi ha un testicolo non palpabile; questo è tale perché agenesico, perché localizzato in addome a una distanza variabile dall'anello inguinale interno, perché scomparso in utero per una noxa patogena che è intervenuta durante una delle due fasi di discesa del testicolo dal polo renale inferiore in addome (vanishing testis intraddominale) e poi nel canale inguinale (vanishing testis intracanalicolare). Nei pazienti criptorchidi con testicolo non palpabile l'esame clinico, ripetuto anche più volte in momenti differenti, è indispensabile sia nella diagnosi che nell'applicazione razionale di metodiche diagnostiche invasive come la laparoscopia. La principale indicazione alla laparoscopia è il testicolo non palpabile, in cui questa metodica mininvasiva trova un ruolo significativo sia nella diagnosi che nella pianificazione chirurgica. La laparoscopia, infatti, attraverso la valutazione diretta anatomo–morfologica degli elementi del funicolo spermatico (vasi spermatici e deferente), risulta diagnostica nella totalità dei pazienti e permette di indirizzare il planning terapeutico-chirurgico successivo. Distinguiamo dunque due ruoli della laparoscopia correlati tra loro: quello diagnostico e quello terapeutico. (55) (56)

Per il trattamento di questa patologia, esistono diverse procedure chirurgiche e queste possono essere riassunte in tecniche con o senza sezione dei vasi spermatici e/o in uno e due tempi. La tecnica laparoscopica è ormai il gold standard chirurgico e la Letteratura supporta soprattutto l'approccio in due tempi. (57) Le più recenti linee guida raccomandano l'esecuzione dell'orchidopessi tra i 6 e i 12 mesi,

sebbene alcuni autori come Sepùlveda X. et al. (57) propongano di prendere in considerazione la laparoscopia già intorno al terzo mese di vita, dal momento che se il testicolo non è ancora disceso, è molto improbabile che questo possa avvenire in futuro. La necessità di un trattamento precoce sta nel fatto che la chirurgia ha due obiettivi principali: preservare quanto più possibile la fertilità e ridurre il rischio di trasformazione neoplastica. (56)

Dal punto di vista terapeutico possono presentarsi tre eventualità: i vasi spermatici si chiudono a fondo cieco e il testicolo è assente (agenesia), caso in cui non si procede ulteriormente; presenza di un residuo testicolare o di un testicolo atrofico, caso in cui si asporta il moncone terminale del funicolo o il testicolo atrofico (orchiectomia laparoscopica); presenza di un testicolo normo conformato a livello addominale, caso in cui si procede al riposizionamento (orchidopessi). (58)

L'orchidopessi assistita laparoscopicamente e in un solo tempo è indicata nei testicoli intra addominali bassi; questa può prevedere la sezione dei vasi o meno. Nel caso in cui i vasi spermatici vengano sezionati l'intervento prende il nome da colui che per primo lo descrisse nel 1959, ovvero Fowler Stephens. (59) Il razionale dietro all'interruzione vascolare- realizzabile con clips metalliche, con fili non riassorbibili, con LigaSure- sta nel fatto che affidando la nutrizione della gonade alla sola arteria deferenziale, viene stimolato lo sviluppo vascolare collaterale (deferenziale). (57) Quest'ultimo intervento è poco utilizzato e può essere scelto solo laddove vi sia un circolo collaterale stabile e ben rappresentato. (60) Nel caso in cui invece non si proceda alla sezione dei vasi, viene eseguita una dissezione minuziosa della porzione laterale dei vasi spermatici e se pervio, dell'anello inguinale interno in modo tale da attrarre completamente il testicolo nella cavità addominale. Viene poi effettuata la sezione distale del gubernaculum testis (se presente) e la dissezione del peritoneo lateralmente al deferente, cercando di preservare quello compreso tra questo e i vasi spermatici, così da salvaguardare la circolazione collaterale tra l'arteriola deferenziale e la spermatica. La dissezione laterale dei vasi va proseguita fino alla sua origine; questa manovra permette di ottenere una lunghezza adeguata del funicolo, condizione necessaria per l'esecuzione dell'orchidopessi primaria. Si adotta come criterio per il termine della dissezione del peduncolo il raggiungimento dell'anello inguinale controlaterale da parte del testicolo. Il tempo successivo prevede poi il confezionamento di una tasca scrotale: dal versante scrotale si procede all'introduzione in cavità per via smussa di un klemmer per la trazione del testicolo.

Dall'interno, si introduce dalla regione dell'anello inguinale interno, se pervio, una pinza laparoscopica che ci indicherà la direzione e il verso di introduzione del klemmer. Se l'anello inguinale è chiuso si esegue la manovra di Prentiss: dal versante scrotale dopo l'apertura della fascia di Dartos, la dissezione del neocanale viene spinta, con la palpazione, in direzione del tubercolo pubico attraverso la fascia addominale anteriore nello spazio extraperitoneale. Sotto visione diretta, la dissezione viene quindi spinta medialmente all'arteria ombelicale obliterata, facendo passare le punte del klemmer attraverso la riflessione mediale del legamento ombelicale mediano. In questo modo si rende rettilineo il passaggio del funicolo spermatico nell'emiscroto corrispondente. Alcuni autori suggeriscono la chiusura dell'anello inguinale attraverso un punto a N comprendente l'aspetto laterale dall'anello. (55) **Viceversa, l'intervento in due tempi è preferito nei pazienti con testicolo intra-addominale alto; in questo approccio il secondo tempo è eseguito sei mesi dopo il primo. Anche in questo caso è possibile effettuare una sezione dei vasi, intervento noto come Fowler Stephens in due tempi: nel primo tempo vengono posizionate delle clip sui vasi spermatici, quanto più in alto possibile verso l'arteria renale**. A distanza di 4-6 mesi dal primo tempo verrà eseguito il secondo tempo caratterizzato dall'orchidopessi; durante questa procedura verrà posta attenzione ai vasi precedentemente legati, nel rispetto della circolazione deferenziale pro-peritoneale. (55) **Infine, la tecnica di Shehata rappresenta invece l'opzione per l'intervento chirurgico in due tempi ma senza sezione dei vasi spermatici; questo approccio consiste nella trazione continua laparoscopica del testicolo intra addominale alto, consentendo così un allungamento dei vasi testicolari**. (57) Ciascuna di queste tecniche si associa ad un diverso grado di successo, proporzionale alle caratteristiche anatomiche e alla posizione del testicolo. L'intervento laparoscopico di Fowler-Stephens in due tempi è attualmente l'intervento più utilizzato con un tasso di successo dell'80-85 %. (57)

In ogni caso, i vantaggi della videochirurgia sono molteplici. Innanzitutto, una maggiore precisione nell'intervento grazie alla magnificazione dell'immagine e all'effetto "zoom" offerto dalla telecamera. Un secondo vantaggio è legato al minor traumatismo sulla parete addominale e al fatto che il dolore proveniente da un'incisione di 3 mm è minimo: questo rappresenta un grande vantaggio per la ripresa della canalizzazione, infatti, quando il paziente non ha dolore nel postoperatorio si canalizza subito e può essere dimesso rapidamente. (55) Studi condotti negli ultimi anni sottolineano che un notevole

vantaggio della chirurgia mininvasiva rispetto a quella tradizionale nel trattamento del testicolo non palpabile risiede nella durata della degenza ospedaliera, mentre non vi è il riscontro di differenze statisticamente significative in termini di tempo operatorio, velocità di rialimentazione, recidiva, vitalità testicolare, grado di successo e atrofia testicolare. (61)

Le principali complicanze, quali atrofia, risalita e torsione del testicolo, e la loro incidenza, non si discostano in modo significativo da quelle riportate con l'intervento eseguito in chirurgia tradizionale. Alcune procedure laparoscopiche, quali l'intervento di F-S in tempo unico, presentano un maggior tasso di atrofia testicolare rispetto a quella eseguita in due tempi. (55)

2.9. Approccio mininvasivo nel trattamento delle cisti ovariche

Le cisti ovariche rappresentato la tipologia di cisti intra-addominale più frequentemente diagnosticata nel periodo prenatale: fino al 34% dei feti di sesso femminile presenta cisti ovariche, generalmente monolaterali, risultanti da eccessiva stimolazione follicolare correlata ad ormoni materno-placentari. La maggior parte delle cisti va incontro a risoluzione spontanea con involuzione entro i primi 3 mesi di vita postnatale (90% dei casi). Tuttavia, cisti persistenti possono aumentare di dimensioni e condurre a possibili complicanze quali la torsione cistica o dell'annesso corrispondente, la rottura della cisti, il sanguinamento intracistico o l'autoamputazione della cisti stessa. Queste complicazioni possono insorgere anche in epoca prenatale e costituiscono una delle principali cause di intervento neonatale.

In accordo con la classificazione di Nussbaum (62), le cisti possono essere divise sulla base dell'obiettività ecografia in semplici, ad aspetto completamente anecogeno, a parete sottile e di diametro < 4-5 cm, e in complicate, caratterizzate da livelli fluido-corpuscolati, setti e parete ecogena. La sempre più frequente diagnosi ecografica prenatale consente di scegliere l'atteggiamento terapeutico appropriato.

Il trattamento di queste neoformazioni, nonostante il miglioramento della diagnosi prenatale ottenuto con l'ecografia, è ancora poco uniforme. In età neonatale, la terapia dipende da dimensioni e pattern ecografico. Per le cisti semplici (anecogene, a parete sottile) di diametro < 4-5 cm è raccomandata

un'osservazione clinica ed ecografica, valutando il decorso di questa condizione con controlli ecografici periodici fino a risoluzione. Le cisti di diametro ≥ 5 cm che si associano quindi ad un maggiore rischio di torsione, persistenti all'ecografia o sintomatiche (distress respiratorio, compressione cavale), possono essere aspirate in via percutanea ecoguidata o videoassistita oppure possono essere asportate per via laparoscopica o transombelicale (*Figura 2.12*).

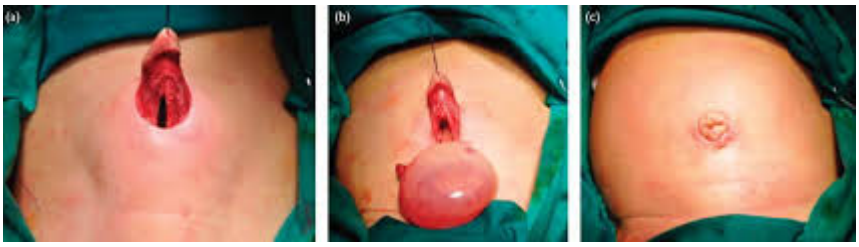

Figura 2.12: Asportazione transombelicale di cisti ovarica

Per le cisti complesse o complicate da aderenze intestinali, rottura cistica, peritonite o ostruzione urinaria è indicata l'ovariectomia videoassistita eventualmente associata a salpingectomia. Per questa patologia, dunque, la laparoscopia assume un ruolo sia in fase diagnostica che terapeutica, consentendo in sede di intervento di conseguire un ulteriore approfondimento della diagnosi, escludendo la presenza di eventuali formazioni teratomatose dell'ovaio. La terapia prevede dunque l'asportazione della cisti, tentando di preservare il più possibile il parenchima ovarico. (2) (63) (64)

Nella neonata, l'intervento chirurgico laparoscopico puro prevede l'inserimento, con tecnica "*open*" o con incisione cutanea semicircolare superiore, di un trocar ombelicale da 5 mm 0° per l'ottica e di due trocar da 3 mm a livello addominale, in triangolazione con l'ottica. Viene indotto lo pneumoperitoneo a pressione di 5-8 mmHg. Se si prevede di eseguire la sola puntura evacuativa percutanea non è necessario introdurre altri trocar oltre a quello ombelicale. Dopo aver esplorato la pelvi e l'addome per confermare l'origine ovarica della cisti e per valutare lo stato dell'ovaio controlaterale e degli organi endoaddominali, vengono liberate eventuali aderenze e si procede con l'ovariectomia o se possibile con l'asportazione della sola cisti. L'estrazione dell'ovaio può avvenire in via sovraombelicale dopo evacuazione del suo contenuto. (63)

Un'altra opzione è il trattamento video-assistito che prevede l'esplorazione laparoscopica, l'esteriorizzazione della gonade attraverso l'incisione ombelicale, previo svuotamento del contenuto cistico attraverso puntura transparietale video-guidata, e l'esecuzione a cielo aperto dell'intervento tradizionale. Oltre alle complicanze vascolari ed intestinali, comuni a tutte le procedure laparoscopiche,

uno dei problemi più caratteristici del trattamento delle cisti ovariche neonatali è la recidiva per incompleta asportazione della parete cistica. (2)

2.10. Biopsia epatica laparoassistita

La biopsia epatica consiste nel prelievo di un frammento di tessuto epatico. Questa procedura è spesso indispensabile per la diagnosi di malattie epatiche acute e croniche, permettendo di ottenere maggiore certezza in merito all'eziologia della patologia in questione e allo stato di progressione. Generalmente, la metodica di scelta per l'esecuzione di una biopsia epatica è quella transparietale sotto controllo ecografico; tuttavia, quando questa non può essere eseguita o per suo fallimento o perché è necessario ottenere un pezzo bioptico di maggiori dimensioni, è indicata la biopsia laparoscopica. I primi a descrivere questa alternativa mininvasiva per il paziente pediatrico, furono, nel 1997, Saenz (65) et al. ed Esposito C. et al. (66)

L'esecuzione della biopsia è generalmente preceduta da un esame ecografico e una TAC, che consentono di pianificare al meglio il gesto chirurgico.

Nella biopsia laparoscopica l'accesso alla cavità addominale è ottenuto a livello della cicatrice ombelicale; viene utilizzata generalmente un'ottica 0° da 5 mm. Dopo aver creato lo pneumoperitoneo (8-10 mmHg), sotto visione viene posizionato un altro trocar per introdurre gli strumenti. Sotto visione si esegue la biopsia con ago transparietale (tru-cut), quindi viene controllato il punto di ingresso per eventuali sanguinamenti, che vengono bloccati con l'uso di tamponi laparoscopici o strumenti per la coagulazione.

2.11. Duodenoduodeno anastomosi laparoscopica

Le steno-atresie del piccolo intestino sono la causa più frequente di occlusione intestinale in epoca neonatale e tra queste l'ostruzione completa e incompleta del duodeno ricorrono approssimativamente in 1/6000–1/10.000 nascite. (2) (67) Le cause di ostruzione duodenale completa sono essenzialmente l'atresia e il pancreas anulare; l'ostruzione incompleta è invece dovuta a bande di Ladd, sindrome dell'arteria mesenterica superiore, pancreas anulare, vena porta preduodenale, cisti da duplicazione duodenale. (68) Il sopraggiungimento di vomito biliare o non biliare nelle prime 24-38 ore di vita è la principale manifestazione clinica; la conferma diagnostica può essere ottenuta con l'esame radiografico addominale, eventualmente con l'aggiunta di mezzo di contrasto. I neonati con ostruzione duodenale sono spesso prematuri, nel 30% dei casi presentano sindrome di Down, e nel 50-75% dei casi hanno malformazioni associate, tra cui difetti cardiaci, renali ed altre malformazioni gastrointestinali (spettro VECTERL): questi aspetti condizionano la prognosi e *l'outcome* chirurgico. (69)

Nelle ostruzioni complete, la continuità intestinale viene stabilita con un intervento di duodenoduodeno anastomosi che può essere eseguito con un approccio *open*; laparoscopico, tramite il confezionamento di un'anastomosi intestinale intracorporea; laparoscopicamente assistito, in cui l'anastomosi viene eseguita esteriorizzando il viscere. L'esecuzione di questa procedura in via mininvasiva è particolarmente complessa e generalmente tra le ostruzioni intestinali, soltanto la correzione di un'atresia o di una stenosi duodenale può avvenire con approccio laparoscopico puro.

La prima descrizione di duodenoduodeno anastomosi laparoscopica in un neonato è grazie a Bax et al. nel 2001 (11); questo fu anche il primo caso descritto in Letteratura di anastomosi intestinale laparoscopica eseguita in età neonatale. Da allora gli studi pubblicati hanno mostrato risultati incoraggianti e questa tecnica è stata introdotta gradualmente in centri specializzati.

L'esecuzione dell'intervento prevede l'introduzione di 3 o 4 trocar da 3 o 5 mm e un'ottica 30° da 5mm; quest'ultima viene inserita con tecnica *open* attraverso un'incisione sovraombelicale alla sinistra della vena ombelicale. I trocar operativi sono posizionati nei quadranti sovraombelicali a livello della linea pararettale destra e sinistra. A seguito della creazione di uno pneumoperitoneo alla pressione di 5-8 mmHg, il primo tempo chirurgico prevede l'accurata esplorazione

dell'intestino alla ricerca di eventuali segmenti ostruiti più distalmente o di anomalie associate; l'adeguata esposizione del duodeno è resa possibile effettuando la manovra di Kocker. È opportuno sottolineare come in caso di atresia duodenale, grazie al fatto che piccolo intestino e colon sono decompressi, vi è un'ottima esposizione del duodeno prossimale; questa condizione non caratterizza invece le altre forme di ostruzione intestinale in cui lo spazio in cavità addominale è fortemente limitato dalla notevole dilatazione intestinale. A questo punto, il colon trasverso è scollato dallo stomaco e il duodeno viene trazionato inferiormente e mobilizzato dalla regione retroperitoneale, permettendo l'identificazione del tratto atresico. Vengono dunque adeguatamente mobilizzate la seconda e la terza porzione del duodeno, consentendo una duodeno-duodenostomia senza tensione. Con un'incisione verticale di 2 cm sul bordo antimesenterico viene aperta la porzione distale del duodeno mentre sul duodeno superiore viene praticata un'enterotomia trasversa. A questo punto può essere effettuata un'anastomosi a forma di losanga. (67)

La graduale diffusione della tecnica mininvasiva ha dimostrato che questo approccio è affidabile e garantisce una rapida canalizzazione dei pazienti con precoce alimentazione. Le complicanze sono sovrapponibili per tipo e frequenza a quelle del trattamento chirurgico laparotomico sebbene l'esecuzione della duodenoduodeno anastomosi in via laparoscopica richieda comunque un centro di grossa esperienza. (70) (71)

2.12. Ernioraffia inguinale laparoscopica

Le ernie inguinali congenite sono delle tumefazioni inguinali da protrusione di visceri attraverso il canale inguinale e il dotto peritoneo vaginale e rientrano tra le patologie di natura malformativa dovute a pervietà del dotto peritoneo-vaginale (DPV). Nel 96% dei casi si tratta di ernie indirette, in cui quindi il contenuto erniario (più spesso omento e piccolo intestino) si impegna nel canale inguinale attraverso l'anello inguinale interno, lateralmente ai vasi epigastrici, e può giungere, nel bambino, sino al fondo dello scroto. Le ernie inguinali "dirette" rappresentano il 2-4% delle ernie inguinali in età pediatrica e sono quindi più rare; in questo tipo l'orifizio erniario si localizza medialmente ai vasi epigastrici. Nella bambina, l'ernia inguinale è decisamente meno frequente (rapporto 9:1) ed è dovuta a pervietà del canale di Nuck. Nei neonati a termine l'incidenza di ernia inguinale è di circa il 3-5%, mentre è del 9-11% in quelli pretermine; più spesso l'ernia è monolaterale al lato destro e solo nel 15% dei casi è bilaterale. (72) Il segno caratteristico è quindi quello di una tumefazione inguinale o inguino-scrotale, normalmente riducibile a meno che non si complichi andando incontro a strozzamento o intasamento, delineando un quadro acuto. La diagnosi di ernia inguinale congenita è esclusivamente clinica. Questa anomalia non va incontro a risoluzione spontanea, pertanto, è richiesto un trattamento chirurgico, generalmente eseguito entro un mese dalla diagnosi, essendo la patologia a rischio di complicanze. Il trattamento chirurgico consiste nell'asportazione e legatura del sacco erniario (dotto peritoneo-vaginale) a livello dell'anello inguinale interno e può essere eseguito tradizionalmente, in via *open*, o con tecnica laparoscopica.

Schier F. (73) fu il primo a descrivere il trattamento mininvasivo per questa patologia e da allora sono state introdotte numerose tecniche laparoscopiche che attualmente possono essere riassunte in tecnica laparoscopica con sutura intracorporea*, one-trocar surgery* e tecnica assistita laparoscopicamente; recentemente alcuni autori hanno proposto anche la tecnica "senza suture". (74)

La riparazione di un'ernia inguinale con tecnica laparoscopica richiede il posizionamento di 3 trocar: un trocar ombelicale da 5 mm per l'ottica 0° e altri due trocar da 3 mm posizionati in triangolazione con l'ottica. Il primo trocar per l'ottica viene introdotto a livello ombelicale in

***"open laparoscopy"; i* due trocar da 3 mm verranno posizionati in regione inguinale destra e sinistra al di sotto dell'ottica.**

Dopo aver regolato la pressione intraddominale su 8-10 mmHg, si esegue un'attenta esplorazione della cavità addominale e si posizionano gli altri due trocar sistemando il tavolo in leggera posizione di Trendelenburg. Una volta evidenziata la pervietà del DPV è necessario controllare la regione inguinale controlaterale. A seconda del diametro dell'orifizio erniario la tecnica differisce; in caso di orifizio < 5 mm, si confeziona soltanto una borsa di tabacco sul peritoneo periorifiziale e ciò permette la chiusura ermetica del DPV. In questa tecnica, quindi, la parte distale del sacco erniario non viene rimossa e tende a chiudersi spontaneamente dopo l'intervento. Se invece l'orifizio inguinale interno ha un diametro > 10 mm, la chiusura verrà effettuata in due piani. La prima parte dell'intervento consiste nell'incidere il peritoneo periorifiziale lateralmente all'anello interno; dopo aver allargato questa incisione lungo i bordi dell'anello inguinale interno per i 3/4 del diametro dell'orifizio inguinale si realizza una borsa di tabacco sul peritoneo periorifiziale, come nell'intervento precedente. La seconda parte dell'intervento consiste nella plastica dell'anello inguinale interno, che risulta ampliato, posizionando dei punti staccati fra il tendine congiunto superiormente e l'arcata crurale nella parte bassa. (72)

La riparazione di un'ernia inguinale in via laparoscopica è al giorno d'oggi unanimemente accettata come una delle alternative migliori in termini di sicurezza, versatilità, affidabilità e difficoltà di esecuzione; a differenza di quanto si sosteneva in passato, rappresenta una tecnica valida anche nel bambino di età inferiore ad un anno. L'approccio laparoscopico, inoltre, consente l'agevole identificazione della pervietà del dotto peritoneo vaginale controlaterale, permettendo in tal caso la riparazione dello stesso nella medesima seduta operatoria. Nonostante ciò, le numerose tecniche laparoscopiche a disposizione evidenziano come non vi sia ancora una standardizzazione chirurgica, dal momento che ciascuna di esse risulta più o meno adatta per una determinata variante morfologica di ernia. (75)

3. INTERVENTI RETROPERITONEOSCOPICI NEL I ANNO DI VITA

3.1. Pieloplastica in chirurgia mininvasiva

L'idronefrosi congenita (IDN) è una delle malattie congenite più frequenti, la cui incidenza è di 1 ogni 1500 neonati, più frequente nel sesso maschile con un rapporto di 2-3:1 e interessa usualmente il lato sinistro con rapporto di 2:1; nel 15-25% dei casi è bilaterale. Tra le cause di idronefrosi neonatale è certamente l'ostruzione del giunto pielo-ureterale quella più frequente (41% dei casi). Dal punto di vista clinico, distinguiamo due quadri principali, l'IDN sintomatica e l'IDN asintomatica; la maggior parte dei casi è oggi diagnosticata all'ecografia prenatale e risulta essere congenita asintomatica. L'elevato numero di soggetti con riscontro ecografico incidentale di IDN ha reso evidente che dilatazione non è sempre sinonimo di ostruzione. Molte dilatazioni, infatti, vanno incontro a risoluzione spontanea o non si associano a deterioramento della funzionalità renale: in tal caso si parla di IDN non ostruttive. Per idronefrosi ostruttiva si intende invece una dilatazione secondaria ad un ostacolo, organico o funzionale, al deflusso urinario che, se non trattato, determina uno scadimento progressivo della funzione renale. Gli eventuali sintomi caratteristici in neonati e lattanti sono da ricondurre principalmente alla comparsa di un'infezione delle vie urinarie.

Con la diffusione, negli ultimi 30 anni, della diagnostica prenatale ecografica è possibile al giorno d'oggi fare diagnosi di idronefrosi congenita prima della nascita anticipando il trattamento, quando necessario, entro il primo anno di vita. Laddove la diagnosi prenatale indichi la presenza di dilatazione sarà sempre necessario confermarla con un'ecografia postnatale, eseguita a 3-7 giorni di vita. L'ecografia postnatale consente di confermare la presenza della dilatazione, di indicarne l'entità e di valutare il rene controlaterale. Un altro cardine della diagnosi è rappresentato dall'angioscintigrafia con renogramma diuretico. (76) (77)

Il trattamento dell'idronefrosi è chirurgico e le attuali indicazioni prevedono una funzionalità renale separata al di sotto del 40%, una progressiva riduzione della funzionalità renale separata, ostruzione urodinamica rilevante alla scintigrafia o alla risonanza magnetica, infezioni urinarie ricorrenti e/o pielonefriti, paziente sintomatico o coesistenza di alterazioni anatomiche specifiche come il rene a ferro di cavallo. (78)

Da quando, nel 1949, Anderson e Hynes proposero l'intervento di pieloplastica con approccio retroperitoneale, questo ha rappresentato il gold standard terapeutico per molto tempo e tutte le tecniche successive si sono dovute confrontare, in termini di efficacia e sicurezza, con questo tipo di chirurgia eseguita in *open* con accesso lombotomico. La pieloplastica secondo Anderson-Hynes assicura percentuali di successo chirurgico pari al 90-95%, ma è gravata dagli esiti cicatriziali propri dell'incisione lombotomica necessaria per l'accesso alla loggia renale. Pertanto, nel 1995, Peters et al. hanno proposto il medesimo intervento ma eseguito per via laparoscopica e successivamente anche per via retroperitoneoscopica, riducendo così l'entità del dolore postoperatorio e l'entità della cicatrice chirurgica. (79) Tuttavia, l'utilizzo della laparoscopia ha reso transperitoneale un intervento retroperitoneale, mentre eseguendo la pieloplastica in retroperitoneoscopia ci si trova costretti ad effettuare l'intervento in uno spazio decisamente limitato dalla scarsa compliance di questa regione, soprattutto nel lattante. **Per ovviare a questi limiti, combinando i princìpi della tecnica "*open*" (accedere chirurgicamente alla loggia renale rispettando l'integrità della cavità peritoneale) con quelli della chirurgia mininvasiva eseguita per via retroperitoneoscopica, nel 2004 e nel 2005, Farhat *et al*. e Lima *et al*. hanno proposto la *one trocar assisted pieloplasty* (OTAP).** (77) (80)

Con questo approccio, mediante l'utilizzo di un solo trocar da 10mm e dell'ottica operativa 0°, dopo aver indotto lo pneumoperitoneo insufflando CO_2 a 8-10 mmHg, si è in grado di accedere alla loggia renale con un'incisione chirurgica di pochi mm; l'incisione per l'inserimento del trocar viene eseguita a partenza dalla linea ascellare media verso l'ombelico, anteriormente all'apice dell'undicesima-dodicesima costa. Si procede dunque, per via retroperitoneoscopica, all'isolamento della pelvi e del tratto prossimale dell'uretere e dopo aver mobilizzato adeguatamente il giunto pielo-ureterale (GPU), questo viene esteriorizzato. A questo punto è possibile eseguire la pieloplastica secondo Anderson-Hynes e una volta completata quest'ultima, la pelvi viene riposizionata nello spazio retroperitoneale; infine viene controllata l'anastomosi sotto visione diretta dell'ottica. (77)

La OTAP rappresenta attualmente una possibile tecnica di scelta per il trattamento dell'idronefrosi congenita nei pazienti più giovani, tra cui quelli di età inferiore ad 1 anno. (81) (82) I dati relativi al confronto tra la OTAP con l'approccio *open*, infatti, sono i seguenti: tempo operatorio medio 95 minuti nella OTAP *vs* 72 minuti nella tecnica *open*; durata media della degenza ospedaliera postoperatoria 2.4

giorni nella OTAP *vs* 6.1 giorni nella tecnica *open*; dimensioni dell'incisione 1.7 cm nella OTAP *vs* 4.3 cm nella *open*; dolore postoperatorio significativamente ridotto nei pazienti operati con tecnica OTAP. (81)

Alla luce di ciò, è quindi evidente che l'approccio video-assistito offre gli stessi risultati di quello tradizionale a fronte di un minore tempo operatorio e con un risultato estetico superiore anche a quello delle altre tecniche mininvasive; i tempi di convalescenza sono comparabili a quelli dell'approccio completamente laparoscopico e retroperitoneoscopico. Dal punto di vista tecnico, la OTAP risulta di facile esecuzione, con il vantaggio di poter accedere direttamente agli organi genitourinari e di una minore dissezione necessaria per esporre il rene. Riassumendo, le possibilità chirurgiche per l'esecuzione della pieloplastica sono numerose: l'intervento di Anderson-Hynes eseguito in via tradizionale; le tecniche completamente laparoscopica e retroperitoneoscopica; gli approcci videoassistiti (laparoscopici e retroperitoneoscopici); la tecnica robot-assistita. (80)

La tecnica robot-assistita per il trattamento dell'idronefrosi nel lattante è quella che si sta sviluppando con maggiore lentezza nonostante i rapidi passi avanti compiuti da questa nuova tecnologia, utilizzata in ambito pediatrico specialmente in campo urologico. Tuttavia, nel lattante, insorgono le già note problematiche di tipo ergonomico dovute alle piccole dimensioni del paziente in rapporto a strumenti relativamente grandi.

Nonostante ciò, alcuni studi riportano l'utilizzo del robot Da Vinci per l'esecuzione della pieloplastica nel paziente con età inferiore ad 1 anno. In particolare, lo studio di Paradise H. J. et al. (83) ha dimostrato che utilizzando i più piccoli strumenti attualmente disponibili (5 mm) per il sistema Da Vinci in 20 pazienti di età compresa tra i 2 e i 9 mesi, il tasso di successo a 8,3 mesi dall'intervento è del 95%; il tempo operatorio medio è di 2 ore e 28 minuti.

3.2. Nefrectomia laparoscopica

Dalla sua prima descrizione da parte di Koyle et al., la nefrectomia laparoscopica è subentrata alla nefrectomia *open* ed è divenuta il gold standard chirurgico per patologie renali di carattere benigno (rene multicistico, reflusso vescico ureterale e idronefrosi) e, più gradualmente, anche per quelle di carattere maligno (nefroblastoma). La nefrectomia laparoscopica, realizzabile con approccio sia retro- che transperitoneale, è una metodica sicura e standardizzata e offre il vantaggio di una perfetta esposizione del distretto renale e della sua vascolarizzazione. Un altro pregio è senza dubbio quello di non avere necessità di effettuare una seconda incisione inguinale per asportare l'uretere distale. L'accesso retroperitoneale può essere ottenuto sia in posizione prona posteriormente, sia in decubito laterale (*Figura 3.1*); quest'ultimo approccio è quello generalmente preferito dal momento che sembra creare più spazio a livello infero-mediale, permette un migliore accesso ai reni in sede ectopica e consente un'ureterectomia totale. (84) (85)

Nella nefrectomia laparoscopica retroperitoneale con approccio laterale, viene dapprima effettuata un'incisione di circa 1 cm al margine anteriore della XII costa; i muscoli laterali dell'addome vengono separati per via smussa, la fascia posteriore viene aperta e si accede al retroperitoneo. Dopo l'introduzione dell'ottica (0° o 30°) e la creazione dello spazio retroperitoneale tramite l'insufflazione di CO_2, il peritoneo si sposta anteriormente e superiormente, lasciando lo spazio necessario per l'introduzione, sotto visione, degli altri trocar operativi (da 3 o 5 mm); questi sono solitamente posizionati uno all'angolo costovertebrale, l'altro a monte della spina iliaca antero-superiore lungo la linea ascellare. A partire da questo momento il punto di repere anatomico principale è il muscolo psoas. Il rene viene dunque approcciato per via posteriore, identificando l'ilo e i vasi ilari. In questo passaggio, l'approccio retroperitoneoscopico semplifica l'identificazione dei vasi e la legatura corretta dell'arteria prima e della vena poi. L'uretere viene successivamente sezionato e solo alla fine il rene viene isolato ai poli e quindi dalla superficie peritoneale anteriore, ottenendone una completa mobilizzazione. Il pezzo operatorio viene rimosso dall'accesso del trocar dell'ottica, ampliando l'incisione, se necessario. (86)

La nefrectomia laparoscopica è sicura, efficace e promettente (87) anche in lattanti e neonati.

La semplificazione della tecnica, la minimizzazione del trauma chirurgico e delle morbidità con migliore risultato estetico e ridotta degenza post-operatoria sono solo alcuni dei vantaggi che offre l'approccio mininvasivo e di cui beneficiano anche i pazienti di età inferiore ad un anno. (88)

Figura 3.1: Posizione in decubito laterale del paziente (85)

4. INTERVENTI TORACOSCOPICI NEL I ANNO DI VITA

4.1. Trattamento toracoscopico dell'atresia esofagea

L'atresia esofagea è un'interruzione nella continuità dell'esofago che risulta pertanto separato in un moncone prossimale, che termina a fondo cieco in circa il 98% dei casi, ed un moncone distale, che in circa l'87% dei pazienti termina in trachea attraverso una fistola tracheo-esofagea. Questa malformazione deriva da un'alterazione nel processo di separazione fra trachea ed esofago che avviene nel corso della quarta settimana di gestazione. Solo nell'11-12% dei casi è riscontrabile un'anomalia genetica specifica mentre nella maggior parte dei pazienti affetti è una condizione sporadica. (89)

L'atresia esofagea risulta essere la più comune malformazione congenita del tratto gastrointestinale superiore; secondo il registro europeo EUROCAT la sua prevalenza in 23 regioni europee dal 1987 al 2006 è stata di 2,43 per 10.000 nati vivi. (90)

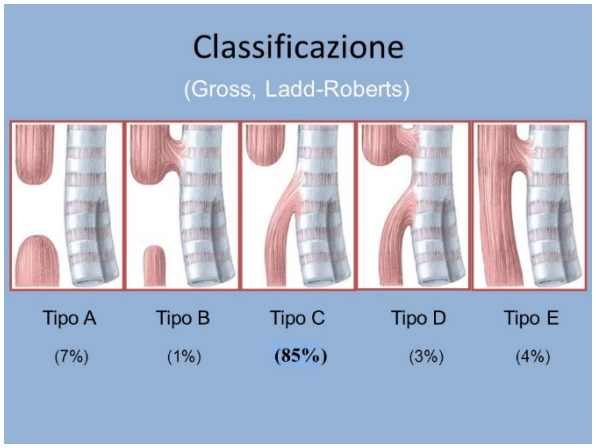

Figura 4.1: Classificazione dell'atresia esofagea sec. Gross

Tra le varie classificazioni proposte per questa patologia, quella di Gross (*Figura 4.1*), basandosi su aspetti esclusivamente anatomici, suddivide l'atresia esofagea in: atresia senza fistola tracheo-esofagea (tipo A), atresia esofagea con fistola tracheo-esofagea prossimale (tipo B), atresia esofagea con fistola tracheo-esofagea distale (tipo C- la più frequente, 85,8% dei casi), atresia esofagea con fistola tracheo-esofagea prossimale e distale (tipo D), fistola tracheo-esofagea senza atresia esofagea (tipo E). Il 50% dei pazienti affetti da atresia esofagea presenta almeno una malformazione associata che riveste un ruolo importante nella prognosi del neonato. Il fenotipo più frequente è sicuramente quello che si associa a malformazioni dello spettro VACTERL-H: difetti vertebrali (17%), malformazione anorettale (12%), malformazione cardiaca (20%), fistola tracheo-esofagea, malformazioni dell'apparato urinario (16%), anomalie degli arti (10%), idrocefalo. (90)

Il sospetto di atresia esofagea può essere posto già all'ecografia; in caso di sospetto, alla nascita verrà posizionato un sondino orogastrico. Nel caso in cui non vi sia sospetto prenatale, la sintomatologia

risulterà evidente già nelle prime ore di vita. Il quadro clinico è infatti caratterizzato da scialorrea, tosse e rigurgito al tentativo di alimentare il neonato, cianosi, sia in concomitanza dei pasti che in altri momenti, distress respiratorio, polmonite chimica. Il successivo approfondimento diagnostico prevede il posizionamento di un sondino esofageo e l'esecuzione di una radiografia con sondino in sede; può essere necessario l'utilizzo di mezzo di contrasto. La radiografia permette di ottenere informazioni sulla presenza della fistola distale; l'uso di contrasto offre invece il vantaggio di poter visualizzare meglio il moncone prossimale e la sua lunghezza, ma anche di poter identificare un'eventuale, seppur rara, fistola a questo livello. Inoltre, nei pazienti con atresia esofagea senza fistola distale è opportuno misurare, nei 15 giorni successivi alla diagnosi, la distanza tra il moncone esofageo prossimale e quello distale; questo dato può essere di ausilio al chirurgo per un corretto timing operatorio. (89) (90)

Il trattamento chirurgico di questa patologia ha come obiettivo quello di chiudere la fistola tracheo-esofagea e di ricostituire la continuità alimentare mediante un'anastomosi termino-terminale fra i due monconi esofagei. Da quando, nel 1999 e nel 2002, Tom Lobe e Steve Rothenberg (9) (91) presentarono la prima correzione di un'atresia esofagea per via completamente toracoscopica, questo approccio è stato adottato e perfezionato da un numero sempre maggiore di specialisti, andando a sostituire in molti centri la correzione chirurgica tradizionale con accesso toracotomico. Tuttavia, ancora oggi è acceso in Letteratura il dibattito su quale sia la tecnica migliore (toracotomica *vs* toracoscopica) da utilizzare per la correzione di questa malformazione, sebbene l'approccio toracoscopico sia destinato a diventare nel mondo, come in Italia, il gold standard terapeutico. (90) (2)

L'approccio mininvasivo toracoscopico risulta transpleurico e prevede l'utilizzo di 3 accessi per il posizionamento degli strumenti: un trocar da 5 mm per l'ottica 30° posizionato circa un centimetro infero-lateralmente rispetto all'apice inferiore della scapola destra; un trocar operativo da 3 o 5 mm situato tra il II e IV spazio intercostale lungo la linea ascellare media; un trocar operativo da 3 mm localizzato tra il VII e VIII spazio intercostale lungo la linea ascellare posteriore. L'insufflazione di CO_2 a livello del cavo pleurico destro avviene inizialmente ad una pressione di spazio tra 6-8 e mmHg, ottenuto il collasso del polmone destro, la pressione viene ridotta al minimo necessario per mantenere desufflato il polmone e permettere di terminare la procedura.

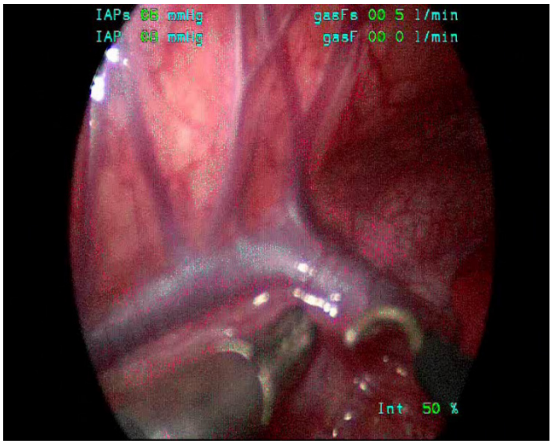

Figura 4.2: Visualizzazione della vena azygos durante correzione toracoscopica di atresia esofagea

A questo punto la tecnica chirurgica ripercorre gli stessi passaggi previsti dalla tecnica tradizionale: legatura della vena azygos; isolamento della fistola tracheo-esofagea e sua chiusura; mobilizzazione adeguata dei due monconi esofagei; apertura del moncone prossimale e confezionamento di anastomosi esofagea termino-terminale, previo posizionamento di sondino transanastomotico; al termine della procedura viene solitamente posizionato un drenaggio toracico perianastomotico. (90)

Le controindicazioni assolute all'approccio toracoscopico nell'atresia esofagea sono: ipertensione polmonare, grave prematurità (peso alla nascita < 1500 gr) o precedente chirurgia per la correzione del difetto. (2)

La chirurgia mininvasiva offre attualmente gli stessi risultati dell'approccio tradizionale, con un'incidenza di complicanze a breve termine (deiscenza, stenosi) senza differenze significative tra le due tecniche; il tempo operatorio, tuttavia, è superiore nell'approccio toracoscopico che però risulta nettamente più vantaggioso in termini di tempo necessario per poter estubare il paziente, di rialimentazione precoce e di durata della degenza ospedaliera. (92)

Dal punto di vista tecnico, la toracoscopia assicura effettivamente diversi vantaggi tra cui una migliore esposizione e visualizzazione dell'intera regione mediastinica posteriore, un minor traumatismo meccanico polmonare con una più rapida ripresa respiratoria postoperatoria, una migliore visione durante l'intervento chirurgico, un maggiore risparmio di strutture vascolari e nervose, una più agile mobilizzazione dei monconi esofagei. Tra le complicanze a lungo termine, l'incidenza di malattia da reflusso gastro-esofageo che può interessare questi pazienti sembra non essere influenzata dalla tecnica chirurgica utilizzata. Certamente oltre ai vantaggi esistono anche alcuni limiti legati all'approccio mininvasivo e i principali sono rappresentati dal piccolo spazio operatorio, dalle elevate difficoltà tecniche come quelle legata all'esecuzione di un'anastomosi esofagea primaria intracorporea e dalla maggiore durata dell'intervento. Tutto ciò rende ancora la correzione toracoscopica dell'atresia esofagea un intervento complesso che, anche per chirurghi esperti, richiede un'importante esperienza. (90) (2)

4.2. Toracoscopia nel trattamento dell'ernia diaframmatica congenita

L'ernia diaframmatica congenita consiste nell'erniazione dei visceri addominali che avviene, generalmente tra le sei e le dodici settimane di gestazione, per un difetto di chiusura del canale pleuro-peritoneale.

Il difetto è delimitato anteriormente dal margine anteriore del diaframma, lateralmente dal pilastro diaframmatico e posteriormente dal margine costale. Tale condizione genera una compressione sul polmone dal lato erniato, impedendone il normale sviluppo e causando quindi un'ipoplasia polmonare. (93)

La gravità dell'ernia diaframmatica congenita, dunque, è legata sia alla presenza e alla dimensione del difetto ma anche all'ipoplasia polmonare e all'ipertensione polmonare persistente, vere responsabili dell'alta mortalità nei casi con forma severa di malattia. (94)

L'ernia diaframmatica congenita si associa spesso ad altre anomalie congenite come anomalie del sistema nervoso centrale, atresia esofagea, onfalocele, difetti cardiovascolari, il cui pattern ricorrente suggerisce una sindrome genetica. L'incidenza di questa patologia è di 1: 2.500-1: 3.500 nuovi nati. L'ernia diaframmatica interessa solitamente la porzione postero-laterale del diaframma (ernia di Bochdalek) e si riscontra nel 90% dei casi sul lato sinistro, regione a livello della quale spesso non è presente un sacco erniario e sono presenti organi addominali. (95) Un'altra variante più rara e meno problematica dal punto di vista prognostico è l'ernia di Morgagni-Larrey, localizzata anteriormente a livello retrosternale.

La percentuale dei casi con diagnosi prenatale varia tra il 40% e il 60%; generalmente, la diagnosi viene posta durante il secondo trimestre di gravidanza con un esame ecografico attraverso il quale è possibile visualizzare in torace uno o più organi addominali (intestino, milza, stomaco, fegato). (93) (94)

I pazienti con diagnosi prenatale e con prognosi peggiore possono favorire di un trattamento in utero con *balloon* intratracheale basato sull'osservazione che l'ostruzione tracheale induce l'iperplasia del polmone fetale gravemente iposviluppato. Le attuali indicazioni al trattamento in utero vertono sulla presenza del fegato in torace, sulla misurazione del Lung Head Ratio (LHR) e del rapporto tra LHR osservato e quello atteso nel paziente per quell'epoca gestazionale. Nei pazienti che invece non ricevono

un trattamento in utero, è necessaria la correzione chirurgica durante i primi giorni di vita: attualmente l'intervento è pressoché ovunque eseguito 24-48 ore dopo la nascita (e comunque a stabilizzazione ottenuta) per permettere un migliore equilibrio ventilatorio ed emodinamico del bambino. L'ernia diaframmatica congenita, infatti, è considerata un'emergenza rianimatoria, più che chirurgica. Pertanto, questi pazienti vengono operati solo dopo aver raggiunto una loro "stabilizzazione" e non in emergenza. (94)

Alla nascita, a causa del non completo sviluppo polmonare, i pazienti presentano di norma importanti difficoltà respiratorie. In alcuni casi, la patologia può palesarsi in epoca tardiva, nei primi mesi di vita o durante i primi anni e l'ernia può manifestarsi con episodi di incarceramento o strangolamento degli organi erniati. (93)

Il trattamento dell'ernia diaframmatica congenita rimane una grande sfida per la chirurgia pediatrica e attualmente il trattamento chirurgico che più si sta diffondendo per la correzione di questa patologia è quello mininvasivo. Il trattamento toracoscopico è stato proposto nel 1995 da Silent et al. (96) e inizialmente ha interessato esclusivamente pazienti con ernia diaframmatica congenita ad insorgenza tardiva. Negli ultimi anni si è assistito ad un notevole sviluppo delle tecniche toracoscopica e laparoscopica che si stanno confrontando con l'intervento chirurgico tradizionale *open* di ernioraffia diaframmatica transaddominale. (95) (97)

Grazie all'accurata presa in carico perinatale e al miglioramento della tecnica chirurgica, il tasso di sopravvivenza per questa patologia è aumentato rispetto al passato, tuttavia, dal punto di vista chirurgico, è ancora acceso il dibattito relativamente a benefici e rischi così come ai criteri di eleggibilità del neonato all'approccio mininvasivo. In particolare, la tecnica toracoscopica può risultare rischiosa per alcuni pazienti e si associa ad una maggiore incidenza di recidiva, pertanto, è indispensabile un'attenta selezione dei pazienti da sottoporre a questo tipo di chirurgia. Inoltre, non c'è ancora unanimità circa i criteri di selezione; generalmente aspetti limitanti l'approccio toracoscopico sono rappresentati dall'ipertensione polmonare, dalla presenza di ipoplasia polmonare severa con elevati livelli di PCO_2, dalla gravità di altre malformazioni congenite eventualmente associate e dall'instabilità emodinamica del paziente. (98) (97)

In aggiunta, va considerato che il posizionamento di una protesi per via toracoscopica è possibile ma a questo gesto si associano solitamente tempi operatori più lunghi, un tasso di conversione più elevato e un aumento del rischio di alterazione dell'equilibrio cardio-respiratorio del paziente. (97)

Nonostante ciò, nei casi preventivamente selezionati l'approccio toracoscopico consente un'agevole riduzione dei visceri erniati, con basse pressioni di insufflazione di CO_2 e una visualizzazione completa del difetto diaframmatico, con la possibilità di eseguire la sutura diaframmatica sotto visione diretta. (97)

L'approccio mininvasivo è toracoscopico per le ernie di Bochdalek mentre è più appropriata la via laparoscopica per il trattamento delle ernie di Morgagni (ernie ventrali). (99)

L'intervento in via toracoscopica prevede l'utilizzo di tre trocar: uno da 5mm per l'ottica 0° posizionato in sede sottoscapolare, al di sotto della punta della scapola; uno anteriore da 3mm posizionato al 5° spazio intercostale sulla linea ascellare anteriore; uno posteriore da 3 mm posizionato sul 4° spazio intercostale, a metà tra l'inserzione del trocar dell'ottica e la colonna vertebrale. È inoltre necessario avere a disposizione un "set" di strumenti per un'eventuale conversione a "*open surgery*", così come dovrebbe essere garantito l'utilizzo di protesi. Dopo l'introduzione del primo trocar, si procede all'insufflazione intratoracica intermittente e a pressione entro i 4-8 mmHg di CO_2 al fine di ottenere un sufficiente collasso del polmone; nel caso di ernia con sacco, tale insufflazione partecipa direttamente alla riduzione in addome dei visceri erniati. Nel caso in cui invece ci si trovi di fronte ad un'ernia senza sacco, il primo tempo operatorio è quello della riduzione dei visceri erniati, iniziando, nel caso in cui il difetto si trovi a sinistra, dalla riduzione di stomaco e i visceri cavi. Successivamente si riduce la milza e questo rappresenta senza dubbio il momento più delicato dell'intervento. In caso di sacco erniario, sebbene sia preferibile resecare lo stesso, questo gesto non risulta indispensabile: è infatti possibile evertere il sacco in cavità addominale prima di chiudere il difetto diaframmatico. Si procede infine alla chiusura del difetto diaframmatico con una sutura a punti staccati con fili non riassorbibili. Se la sutura non garantisce una tenuta stabile, è possibile applicare una placca protesica in materiale non riassorbibile. Terminato l'intervento, il posizionamento di un drenaggio toracico in leggera aspirazione (-5 o -10 mmHg) può facilitare l'espansione polmonare.

Nonostante i risultati promettenti della tecnica mininvasiva, l'efficacia e la sicurezza dell'approccio toracoscopico nel corso dell'ultimo decennio sono state oggetto di discussione. L'approccio mininvasivo si associa infatti a tempi operatori fortemente dipendenti dalla curva di apprendimento e dall'esperienza del chirurgo, ma generalmente più lunghi, e ad un aumento dell'acidosi durante l'intervento. Si registra attualmente un tasso di mortalità simile tra l'approccio chirurgico *open* e quello mininvasivo mentre risulta maggiore l'incidenza di recidive nei pazienti operati in toracoscopia (toracoscopia 0-24% *vs* toracotomia 0-11%). Dal punto di vista tecnico gli aspetti che risultano più complessi in ambito toracoscopico sono la separazione della pleura dal peritoneo e la qualità della sutura. (100) Un'altra problematica correlata alla tecnica mininvasiva è quella della gestione anestesiologica. (95) Il tasso di conversione dell'intervento da toracoscopico a toracotomico varia dal 3,4% al 75%. (100) Tra i vantaggi dell'approccio toracoscopico figurano invece quelli già conosciuti per la chirurgia mininvasiva in genere: riduzione delle morbilità, in particolare dell'ileo post-operatorio e delle adesioni; riduzione del dolore post-operatorio e delle dimensioni della cicatrice con migliore risultato estetico. (100)

4.3. Trattamento mininvasivo delle malformazioni polmonari

Il termine malformazioni polmonari congenite abbraccia un ampio ed eterogeneo gruppo di anomalie che coinvolgono il parenchima polmonare, le vie aeree e i vasi sanguigni; si tratta di malformazioni rare con incidenza cumulativa di 30-42 casi ogni 100.000 individui e rappresentano il 5-18% di tutte le anomalie congenite. Tuttavia, la reale prevalenza di queste lesioni è verosimilmente sottostimata. Le malformazioni più frequenti risultano essere la malformazione adenomatoso cistica polmonare (CPAM) e il sequestro polmonare; più rare sono invece la cisti broncogena e l'enfisema lobare congenito. Per la maggior parte delle malformazioni polmonari congenite, la diagnosi è possibile in epoca prenatale attraverso l'ecografia o eventualmente la risonanza magnetica fetale. La lesione può avere uno sviluppo variabile, aumentando progressivamente di dimensioni e provocando eventualmente uno sbandamento del mediastino, oppure può regredire totalmente o parzialmente dopo la trentesima settimana di

gravidanza. Le complicanze prenatali includono l'idrope fetale, l'effusione pleurica e il polidramnios, secondari ad incapacità del feto a deglutire il liquido amniotico a causa della compressione sull'esofago. Pertanto, se durante la vita prenatale la lesione si espande progressivamente e/o non vi sono segni di regressione nelle ultime dieci settimane di gravidanza o se si sviluppa idrope (la complicanza più grave), occorre prendere in considerazione l'opportunità di un intervento sul feto. Nei casi in cui invece si ritiene che la maturità polmonare sia sufficiente a garantire buone possibilità di sopravvivenza post-natale, l'espletamento del parto pretermine è la scelta più ragionevole. È opportuno sottolineare che è sempre raccomandata la valutazione postnatale della lesione riscontrata, anche nei casi evoluti verso una regressione. A tal proposito, poco dopo la nascita viene effettuata una radiografia del torace che tuttavia, spesso risulta normale per la bassa sensibilità diagnostica di questo esame nel contesto delle malformazioni polmonari congenite. Pertanto, la valutazione iniziale dovrebbe includere una tomografia computerizzata (TC) per confermare la malformazione e per definirne l'anatomia vascolare prima di un possibile intervento chirurgico. Alla nascita, la presentazione clinica delle malformazioni polmonari congenite è mutevole e i casi sfuggiti alla diagnosi prenatale possono essere riscontrati all'imaging. La maggior parte dei neonati (>75%) è asintomatica e solo una piccola minoranza richiede un supporto respiratorio. Nei primi mesi di vita, il quadro clinico è rappresentato da infezioni, tosse cronica, broncospasmo ricorrente, insufficienza cardiaca, pneumotorace e trasformazione maligna sebbene molti bambini possano rimanere asintomatici. Molte di queste complicanze possono essere evitate tramite un intervento chirurgico tempestivo; per altre, tuttavia, non si è registrata una significativa riduzione dell'incidenza dopo l'asportazione chirurgica della lesione. Lo sviluppo di neoplasie (specialmente il blastoma pleuropolmonare ed il carcinoma bronchio-alveolare) in altre regioni del polmone, per esempio, sembra essere un evento che non può essere totalmente prevenuto, neanche attraverso la completa escissione della lesione. (101) Il trattamento di queste anomalie rappresenta uno dei più grandi dibattiti della chirurgia pediatrica; la discussione risulta incentrata sulla necessità di una resezione chirurgica o di una sorveglianza attiva (*Figura 4.3*). Nonostante le numerose pubblicazioni sull'argomento, non esistono al giorno d'oggi linee guida uniformi per la loro presa in carico e la gestione postnatale differisce tra i diversi centri. A sostegno della necessità di un trattamento chirurgico precoce vi sono il rischio di evoluzione maligna, la possibilità di prevenire tramite la rimozione della

lesione infezioni ricorrenti, l'assenza di linee guida relativamente alle tempistiche del follow up a lungo termine nei pazienti trattati conservativamente.

Allo stato attuale, le malformazioni polmonari congenite sono in genere rimosse attraverso la toracoscopia video-assistita (VATS) o la tecnica completamente toracoscopica, alternative sicure ed efficaci rispetto alla toracotomia. Anche in questo caso, i vantaggi della toracoscopia rispetto alla toracotomia includono quelli propri di un approccio mininvasivo: un'incisione più piccola, minor dolore post-intervento, ospedalizzazione più breve e più rapida ripresa delle normali attività (102)

In aggiunta, la toracoscopia consente una discriminazione significativamente più precisa tra il polmone normale e la zona affetta e una migliore visualizzazione di fessure e strutture vascolari. Per la maggior parte delle malformazioni polmonari congenite il gesto chirurgico raccomandato è quello della lobectomia, al fine di prevenire perdite d'aria nel postoperatorio e/o la persistenza di tessuto appartenente alla malformazione che si associa al rischio di trasformazione maligna. Tuttavia, per lesioni piccole e ben definite e in caso di malattia bilaterale o multilobare si preferiscono strategie operatorie che risparmiano tessuto polmonare sano, come la segmentectomia o la resezione atipica. Se da un lato risulta pressoché uniforme la presa in carico delle malformazioni sintomatiche, la gestione dei casi asintomatici è ancora controversa.

	Dettagli sul tipo di intervento	**Età all'intervento**	**Vantaggi**	**Svantaggi**
Approccio interventistico	Intervento chirurgico elettivo in tutti i casi (4) Intervento chirurgico elettivo se cisti medie/ grandi alla TC (26)	Entro i primi 6 mesi di vita	Prevenzione di possibili complicazioni tardive. Prevenzione dei rischi associate alla chirurgia in emergenza. (Possibile) prevenzione dello sviluppo di neoplasie. Maggior tempo per la crescita compensatoria del polmone. Normalizzazione della funzione polmonare a breve e lungo termine.	Potenziale morbidità e mortalità intraoperatoria. Non previene lo sviluppo di neoplasie in altre zone del polmone.
Approccio conservativo	Solo nei casi con cisti di piccole dimensioni (26). Dopo i 18 mesi di vita, epoca in cui una seconda TC viene effettuata per confermare la lesione (5). Follow-up clinico fino alla comparsa di sintomi o alla comparsa di cambiamenti radiografici nelle dimensioni della lesione, momento in cui l'intervento diventa necessario (6). TC annuale fino alla comparsa di sintomi, epoca in cui viene effettuato l'intervento chirurgico (7).	Alla fine del secondo anno di vita (5) Non precisata (6, 7)	Evita l'intervento chirurgico se la lesione regredisce spontaneamente	Rischio di sviluppo di complicazioni durante il periodo di "*wait and see*". Maggior morbidità intraoperatoria se compaiono sintomi. Anomala crescita del polmone se la lesione che comprime il parenchima polmonare non viene asportata. Rischio legato alle radiazioni. Rischio di perdita dei pazienti al *follow-up*.

Figura 4.3: Sintesi della Letteratura sull'approccio interventistico o conservativo alle malformazioni polmonari congenite (101)

Sebbene non vi sia ancora un consenso sull'età ideale a cui effettuare l'intervento chirurgico, numerosi studi suggeriscono di intervenire entro il primo anno di vita, in quanto all'aumentare dell'età del bambino si prolungherebbe la durata dell'intervento, con un aumento anche del rischio intra- e post-operatorio. (101)

La tecnica completamente toracoscopica viene eseguita con insufflazione di CO_2 ad una pressione di 4mmHg e ad un flusso di 1 litro/minuto in modo tale da ottenere uno pneumotorace e il completo collasso del polmone. La pressione può essere aumentata fino a 8 mmHg nei bambini più grandi. Generalmente vengono utilizzati tre trocar: il primo da 5 mm, per l'ottica 30° da 4 mm, posizionato al di sotto dell'angolo scapolare inferiore; gli altri due da 3,5 mm o 5 mm vengono posizionati lungo la linea ascellare media e anteriore. Può risultare necessario un quarto trocar laddove sussistano lesioni con un'ampia componente cistica. In generale poi, i princìpi della lobectomia eseguita per via toracoscopica sono gli stessi della chirurgia *open*. La maggior parte di queste lesioni si localizza a livello del lobo polmonare inferiore, pertanto, dopo l'introduzione dell'ottica in cavità toracica deve essere identificata e controllata la scissura maggiore, rispettivamente tra lobo medio e inferiore a destra e tra lobo superiore e inferiore a sinistra.

La dissezione lobare inizia con la mobilizzazione del polmone tramite la dissezione del legamento polmonare inferiore e di eventuali adesioni pleuropolmonari; successivamente vengono individuati i vasi polmonari inferiori. Al fine di prevenire la congestione del lobo polmonare inferiore, l'arteria polmonare inferiore viene legata prima della vena. A questo punto si procede con un'adeguata dissezione del bronco lobare inferiore, che appare dietro l'arteria polmonare inferiore sezionata. Con un'ulteriore sezione della scissura, viene identificata la vena polmonare e viene dissecata a livello della relativa biforcazione. Il restante bronco viene diviso con una stapler, che richiede una porta di 12 mm o mediante taglio e successiva sutura con punti riassorbibili 3/0 o 4/0. A seconda delle dimensioni, il pezzo operatorio viene rimosso direttamente attraverso l'incisione allargata del trocar o tramite un endobag. L'intervento si conclude con il posizionamento di un drenaggio toracico e il polmone viene riespanso sotto visione diretta. (103) (104)

Le principali complicanze intraoperatorie relative all'approccio toracoscopico includono emorragie gravi, lesioni bronchiali e nervose accidentali e resezione incompleta; le complicanze postoperatorie più

comuni sono polmoniti, pneumotorace e necessità di trasfusione sanguigna. Un altro aspetto da considerare è la necessità di convertire l'intervento toracoscopico in uno toracotomico; i tassi di conversione variano ancora in modo significativo tra i vari centri di chirurgia pediatrica, ma è comunque un evento più frequente nell'intervento con approccio toracoscopico effettuato sul neonato. (104) Inoltre, il tempo operatorio medio risulta maggiore nell'approccio toracoscopico (toracoscopia: 105 minuti *vs* toracotomia: 75 minuti). (102) Nonostante ciò, i dati in Letteratura hanno dimostrato la bassa incidenza di morbidità e nessuna differenza significativa in termini di tasso di complicanze tra l'approccio mininvasivo e quello *open*. (104) In particolare, in uno dei pochi studi prospettici disponibili in Letteratura, viene sottolineato che per l'approccio toracoscopico, il tasso di complicanze e quello di conversione dell'intervento è di circa 12,5%; la durata della degenza ospedaliera post-operatoria è minore nei pazienti trattati in via toracoscopica (toracoscopia: 4 giorni *vs* toracotomia 9,5 giorni). (102)

4.4. Aortopessia toracoscopica

L'aortopessia è la tecnica più diffusa per il trattamento della tracheomalacia, una condizione patologica caratterizzata da una riduzione della rigidità della componente cartilaginea della trachea che pertanto tende a collabire più facilmente con una riduzione dei flussi ventilatori. Questa anomalia, che costituisce circa la metà delle patologie congenite della trachea, può essere distinta in congenita e secondaria. La forma congenita più frequente è quella associata all'atresia esofagea con o senza fistola mentre tra le cause di tracheomalacia secondaria ritroviamo processi infiammatori o compressioni ab extrinseco da parte di strutture vascolari o masse loco-regionali. (105) Clinicamente, i sintomi possono essere persistenti o intermittenti, a seconda della gravità e dell'estensione dell'anomalia. I pazienti sono caratterizzati da stridore espiratorio, tosse produttiva e infezioni ricorrenti delle alte vie respiratorie per ridotta clearence delle secrezioni; riscontriamo inoltre raucedine, difficoltà respiratorie, scarsa alimentazione fino ad arrivare, nelle forme più severe, ad apnea, cianosi e distress respiratorio. La diagnosi è clinica e completata da un esame broncoscopico; l'imaging può essere d'aiuto nella definizione eziologica della patologia. (106) La prognosi è tendenzialmente benigna poiché la

tracheomalacia tende a migliorare con la crescita del bambino; tuttavia, nei casi più gravi con importanti apnee, il trattamento di scelta è chirurgico e consiste nell'aortopessia. (90)

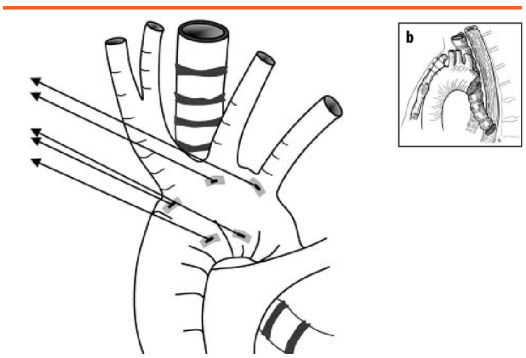

Figura 4.4 Aortopessia secondo Gross

Il trattamento della tracheomalacia è cambiato nel tempo: da interventi di resezione del tratto malacico alla tracheostomia, attualmente la tecnica chirurgica più efficace è ritenuta l'aortopessia, il cui tasso di successo raggiunge il 95% in mani esperte. Questo intervento consiste nell'ancoraggio dell'arco aortico alla faccia posteriore dello sterno (aortopessia sec. Gross, *Figura 4.4*), sollevando dunque anteriormente l'aorta e conseguentemente la trachea. Aorta e trachea, infatti, sono uniti tra loro da tessuto connettivale lasso, pertanto, la trazione dell'aorta determina una corrispettiva trazione sulla parete anteriore della trachea, che in questo modo è solidarizzata con lo sterno e non collabisce durante l'espirazione. Oltre a ciò, si allontana la trachea dalla compressione esercitata dall'esofago durante l'alimentazione. (105) (107)

L'intervento eseguito in via toracoscopica richiede l'utilizzo di tre trocar: uno da 4-5 mm per l'ottica e due da 3 o 5 mm per gli strumenti. L'ottica è generalmente posizionata al quinto spazio intercostale sulla linea ascellare media; i trocar operativi vengono posizionati sulla linea ascellare anteriore ed infero-medialmente a quello per l'ottica. Dopo aver eseguito l'exeresi del lobo timico sinistro, in alcuni pazienti è necessario incidere il pericardio per esporre il tratto aortico prossimale. A questo punto, si posizionano dei punti di trazione tra arco aortico e sterno. (108)

In Letteratura, i risultati relativi all'approccio toracoscopico sono estremamente significativi, con una rapida risoluzione della sintomatologia *life-threatening.* Tuttavia, anche per questo approccio, rimane elevata la suscettibilità ad infezioni delle alte vie respiratorie nel periodo post-operatorio. Le complicanze caratteristiche dell'aortopessia includono pneumotorace, paralisi del nervo frenico, chilopericardio, atelettasia e scoliosi ma l'approccio mininvasivo si associa ad una minore incidenza di tali complicanze. Ulteriori vantaggi della tecnica toracoscopica sono la panoramica del campo operatorio, un rapido recupero post-operatorio della meccanica respiratoria e un risultato estetico superiore. (108)

4.5. Trattamento toracoscopico di masse mediastiniche

La regione mediastinica è una frequente localizzazione di masse intra toraciche nel bambino. Tra le tipologie più diffuse vi sono tumori del timo, linfangiomi, teratomi, linfomi, cisti broncogene, tumori neurogeni nonché lesioni infiammatorie. Nella maggior parte dei casi queste masse sono benigne se riscontrate nel bambino di età inferiore ad un anno. All'esordio, le masse mediastiniche sono spesso asintomatiche per palesarsi in un secondo momento con sintomi legati alla ripercussione che esse hanno sulle altre strutture loco-regionali come vie aeree, polmone, esofago, nervi e grossi vasi. Gli esami di imaging sono essenziali per una corretta localizzazione preoperatoria e un inquadramento morfologico. (109)

Per la resezione toracoscopica delle masse mediastiniche sono sufficienti, generalmente, tre trocar da 5 mm, di cui uno per l'ottica da 30° e due per gli strumenti; l'introduzione del primo trocar avviene con tecnica "*open*", quella degli altri sotto visione diretta. Solitamente, l'ottica viene posizionata a livello del quinto spazio intercostale sull'ascellare media e in linea con la lesione; gli altri due accessi dovrebbero essere posizionati a metà tra l'ottica e la lesione. Il primo tempo operatorio prevede l'attenta esplorazione del cavo pleurico e una precisa localizzazione della lesione, in modo tale da posizionare, se necessario, dei trocar aggiuntivi. Inoltre, andrebbero chiariti in questo momento i rapporti della lesione con le strutture vitali del mediastino. Successivamente, l'asportazione o la biopsia della massa richiedono l'incisione longitudinale della pleura parietale. A seconda del tipo di lesione, l'isolamento, la mobilizzazione e la rimozione della stessa verranno eseguiti con strumenti appropriati, facendo attenzione, nel caso di duplicazioni esofagee, linfangiomi, cisti pericardiche a mantenere intatta la massa. La rimozione di una cisti può essere facilitata dalla decompressione attraverso l'aspirazione e in alcune occasioni può essere asportata lasciando un frammento aderente, scollando o cauterizzando successivamente la mucosa. Per quanto riguarda le masse solide, queste possono essere estratte previa morcellazione in endobag o tramite minitoracotomia. (109)

L'approccio mininvasivo costituisce per questa procedura un'alternativa sicura anche nei lattanti, garantendo un accesso più agevole rispetto alla tecnica *open*. (110)

5. LA NOSTRA ESPERIENZA

5.1. Obiettivi

Quello della chirurgia mininvasiva è un campo in rapida espansione, divenuto l'approccio terapeutico di scelta per numerose patologie pediatriche. In particolare, l'applicazione della chirurgia mininvasiva nei pazienti di età inferiore ai 12 mesi rappresenta un concetto relativamente nuovo, andato evolvendosi negli ultimi 20 anni grazie alla collaborazione di chirurghi pediatrici, industrie e case farmaceutiche. Le tecniche mininvasive nel neonato e nel lattante, infatti, si caratterizzano per alcune specifiche criticità che le rendono di ardua applicazione nei piccoli pazienti; richiedono pertanto strumentazioni adatte e una formazione specifica da parte di chirurghi e anestesisti. (111)

L'obiettivo di questo lavoro è quello di analizzare l'esperienza più recente del nostro centro nell'utilizzo delle tecniche chirurgiche mininvasive nel primo anno di vita, valutandone le indicazioni, l'efficacia, la sicurezza e confrontando i risultati con quelli riportati in Letteratura.

5.2. Materiali e Metodi

Abbiamo condotto uno studio retrospettivo includendo tutti i pazienti di età inferiore a 12 mesi trattati con tecniche di chirurgia mininvasiva dal 1° gennaio 2012 al 31 dicembre 2019 presso l'Azienda Ospedaliero-Universitaria, Ospedali Riuniti di Ancona, Presidio G. Salesi.

Al fine di ottenere dati confrontabili, abbiamo analizzato tutti gli interventi eseguiti presso il nostro centro, valutando patologia, età del paziente al momento dell'intervento, tipo di procedura adottata, tempo operatorio e complicanze riscontrate.

Abbiamo fatto ricerca nella Letteratura internazionale per valutare gli interventi eseguibili nei pazienti di età inferiore ad 1 anno e li abbiamo riportati tutti in tabella (*tabella 5.1*), quindi abbiamo confrontato la nostra esperienza con quella degli altri centri.

Nel caso di patologie con più casi e maggiormente rilevanti per questa fascia di età, come la piloromiotomia extramucosa secondo Ramstedt laparoscopica per il trattamento della stenosi ipertrofica del piloro, la fundoplicatio laparoscopica secondo Nissen per il trattamento della malattia da reflusso gastro-esofageo, con o senza necessità di gastrostomia, le biopsie siero-muscolari laparoscopiche e l'assistenza laparoscopica nel pull-though endorettale per malattia di Hirschsprungh, la pieloplastica retroperitoneoscopica videoassistita per il trattamento dell' idronefrosi da ostruzione del giunto pielo-ureterale e la chiusura toracoscopica della fistola tracheo-esofagea con anastomosi esofagea intratoracica per il trattamento dell'atresia esofagea, abbiamo analizzato nel dettaglio i dati per poter creare dei confronti con la Letteratura disponibile.

INTERVENTI LAPAROSCOPICI	**INTERVENTI TORACOSCOPICI**	**INTERVENTI RETROPERITONEOSCOPICI**
Fundoplicatio	*Biopsie/Chirurgia polmonare*	*Nefrectomia*
Piloromiotomia extramucosa	*Riparazione ernia diaframmatica*	*Pieloplastica*
Riparazione ernia inguinale	*Trattamento masse mediastiniche*	
Duodeno-duodeno anastomosi	*Trattamento atresia esofagea*	
Biopsie intestinali e Pull-Through endorettale	*Aortopessia*	
Resezioni intestinali		
Biopsie epatiche		
Escissione di cisti del coledoco		
Supporto ad anorettoplastica		
Asportazione cisti ovarica o tubarica		
Testicolo non palpabile		
Pieloplastica		

Tabella 5.1: Principali interventi di chirurgia mininvasiva eseguiti nel primo anno di vita

5.3. Risultati

Nel periodo considerato sono stati trattati 165 pazienti di età compresa tra 1 giorno e 12 mesi. Di questi, 116 sono stati sottoposti ad un intervento in laparoscopia; 17 sono stati sottoposti ad un intervento in toracoscopia; 32 sono stati sottoposti ad un intervento per via retroperitoneoscopica.

Da un primo confronto tra la nostra esperienza e quella riportata in Letteratura riscontriamo che quasi tutte le procedure descritte per pazienti di età inferiore ad un anno vengono eseguite nella nostra struttura, fatta eccezione per gli interventi di duodeno-duodeno anastomosi per quanto riguarda le procedure laparoscopiche e l'aortopessia per quanto riguarda quelle eseguite in toracoscopia.

Le *tabelle 5.2, 5.3 e 5.4* illustrano le diverse procedure chirurgiche eseguite in ciascun gruppo di pazienti; le tecniche chirurgiche adottate sono state descritte nei capitoli 2, 3 e 4. Il tempo operatorio totale oscilla tra i 30 minuti (piloromiotomia extramucosa) e i 400 minuti (resezione laparoscopica di cisti del coledoco). Le procedure più frequentemente praticate per l'approccio laparoscopico, toracoscopico e retroperitoneoscopico sono rispettivamente il trattamento del testicolo non palpabile, il trattamento dell'atresia esofagea e la pieloplastica video assistita.

Valutando le patologie più importanti per età constatiamo che la piloromiotomia extramucosa laparoscopica secondo Ramstedt per il trattamento della stenosi ipertrofica del piloro, eseguita nel nostro centro dall'agosto 2016, è stata adottata in 17 casi (età compresa tra i 22 e i 60 giorni), con un tempo operatorio medio di 50 minuti (range 35 -105 minuti); i risultati sono buoni ed è emersa una sola recidiva trattata in via *open*.

La fundoplicatio laparoscopica secondo Nissen per il trattamento della malattia da reflusso gastro-esofageo, effettuata nel nostro centro a partire dal 2000, è stata eseguita in 16 casi nel periodo considerato. In particolare, il 69% dei pazienti (11 casi) è stato sottoposto anche a gastrostomia per difficoltà alimentari oltre al reflusso, 1 paziente è stato sottoposto a gastropessi per pseudovolvolo gastrico oltre al reflusso gastro-esofageo, 1 caso è stato sottoposto a riparazione di ernia inguinale per via laparoscopica per coesistenza di tale problema al momento dell'intervento. L'età media dei pazienti

è stata 8 mesi (range: 2 – 12 mesi), il tempo medio dell'intervento è stato 106 minuti (range: 65 – 160) per quelli sottoposti soltanto a fundoplicatio laparoscopica e 127 minuti (range: 85 – 190) per quelli in cui è stata effettuata anche una gastrostomia laparoassistita. È stata riportata una sola recidiva.

L'utilizzo della laparoscopia per l'esecuzione di biopsie intestinali e pull-through endorettale per malattia di Hirschsprung, intervento eseguito presso la nostra struttura dal 2002, nel periodo considerato è stato eseguito in 10 pazienti di età media 4 mesi (range 1 -12 mesi). Il tempo operatorio medio dell'intervento è stato di 228 minuti (150-360 minuti); in due casi è stata necessaria una conversione laparotomica per orientare il colon dopo la resezione di un lungo segmento agangliare interessante il sigma e il discendente.

INTERVENTI LAPAROSCOPICI	NUMERO DI CASI	ETA' MEDIA	TEMPO OPERATORIO MEDIO
Fundoplicatio	*16*	*8 mesi*	*106 minuti*
Piloromiotomia extramucosa	*17*	*54 giorni*	*50 minuti*
Biopsie intestinali e Pull-Through endorettale	*10*	*4 mesi*	*228 minuti*
Biopsie epatiche	*6*	*2 mesi*	*60 minuti*
Biopsia surrenalica laparoassistita	*1*	*6 mesi*	*110 minuti*
Escissione di cisti del coledoco	*1*	*3 mesi*	*400 minuti*
Supporto ad anorettoplastica	*2*	*4 mesi*	*120 minuti*
Asportazione cisti ovarica o tubarica	*6*	*2 mesi*	*84 minuti*
Testicolo non palpabile	*46*	*10 mesi*	*40 minuti*
Trattamento diverticolo di Meckel	*3*	*7,5 mesi*	*75 minuti*
Gastrostomia laparoscopica	*2*	*6 mesi*	*95 minuti*
Pieloplastica laparoscopica	*1*	*2 mesi*	*350 minuti*
Laparoscopia esplorativa	*4*	*5 mesi*	*64 minuti*
Riparazione ernia inguinale	*1*	*11 mesi*	[1]

Tabella 5.2: Interventi laparoscopici eseguiti in pazienti di età inferiore ad 1 anno

Tra le procedure eseguite per via retroperitoneoscopica, la pieloplastica video-assistita per il trattamento di un'ostruzione del giunto pielo-ureterale, eseguita nel nostro centro a partire dal 2007, nel periodo di tempo considerato da questo studio retrospettivo è stata eseguita in 29 casi con un'età media di 6 mesi

[1] La riparazione di ernia inguinale laparoscopica è stata eseguita per coesistenza di tale problema nel corso di una fundoplicatio laparoscopica.

(1-12 mesi). Il tempo operatorio medio è stato di 127 minuti (85-200 minuti). Si segnalano 1 recidiva, trattata in via *open* e 1 conversione.

INTERVENTI RETROPERITONEOSCOPICI	NUMERO DI CASI	ETA' MEDIA	TEMPO OPERATORIO MEDIO
Pieloplastica videoassistita	*29*	*6 mesi*	127 minuti
Nefrectomia	*3*	*9 mesi*	76 minuti

Tabella 5.3: Interventi retroperitoneoscopici eseguiti in pazienti di età inferiore ad 1 anno

Per quanto riguarda il trattamento toracoscopico dell'atresia esofagea, intervento eseguito per la prima volta nel nostro centro nel 2016, sono stati trattati 11 neonati e l'intervento è stato eseguito in tutti i casi nelle prime 24-48 ore di vita. Per questa procedura il tempo operatorio medio è stato di 231 minuti (150 – 325 minuti) e tra le principali complicanze postoperatorie si sono riscontrate una stenosi esofagea, un chilotorace e due recidive di fistola tracheo-esofagea. Le *tabelle 5.2, 5.3 e 5.4* mostrano i dati in termini di età media e tempo operatorio relativi alle restanti procedure chirurgiche. Il tasso di mortalità è stato dello 0%.

INTERVENTI TORACOSCOPICI	NUMERO DI CASI	ETA' MEDIA	TEMPO OPERATORIO
Biopsia/Chirurgia polmonare	*2*	*10 mesi*	*190 minuti*
Riparazione ernia diaframmatica	*2*	*18 giorni*	*140 minuti*
Trattamento masse mediastiniche	*2*	*8 mesi*	*130 minuti*
Trattamento atresia esofagea	*11*	*1-2 giorni*	*231 minuti*

Tabella 5.4: Interventi toracoscopici eseguiti in pazienti di età inferiore ad 1 anno

5.4. Discussione

Nonostante lo scetticismo che ha caratterizzato inizialmente la comunità scientifica, la chirurgia mininvasiva è divenuta negli ultimi due decenni un'alternativa stimolante per una grande varietà di patologie chirurgiche che fino al secolo scorso venivano trattate in chirurgia tradizionale. Molti ostacoli incontrati in principio nell'utilizzo di queste tecniche innovative in pazienti di età inferiore ai 12 mesi sono stati superati grazie alla crescente esperienza dei chirurghi in questo campo e con l'adeguamento dello strumentario e delle apparecchiature video alle dimensioni di neonati e lattanti.

Pertanto, sostenuto dai risultati ottenuti con le tecniche chirurgiche mininvasive nei pazienti pediatrici più grandi, il nostro centro ha iniziato a scegliere, ogni qualvolta lo si ritenesse un'alternativa sicura e possibile, questo approccio alternativo anche nei bambini di età inferiore a 12 mesi. Nello specifico, la sicurezza e l'efficacia delle tecniche laparoscopiche, toracoscopiche e retroperitoneoscopiche sono state valutate in riferimento ai risultati ottenuti in termini di tasso di conversione, recidiva e complicanze. Nei 116 pazienti sottoposti a procedure laparoscopiche il tasso di conversione è stato dello 0,8%; nei 17 pazienti sottoposti a procedure toracoscopiche è stato del 17,64%. Studi rilevanti quali quello di Rothenberg S.S. et al. hanno evidenziato un tasso di conversione di circa 4,2% sia per gli interventi eseguiti in laparoscopia sia per quelli effettuati in toracoscopia. (112) (113) Relativamente ai 32 casi operati in retroperitoneoscopia il tasso di conversione è stato del 3,12 %. Il nostro tasso di conversione totale è pertanto del 3,03%, leggermente superiore rispetto a quello riportato dai dati disponibili in Letteratura e provenienti da studi svolti su larga scala. L'analisi retrospettiva eseguita da Rothenberg S.S. e Ponsky T. A. su 649 pazienti di peso < 5Kg, riporta un tasso di conversione totale dell'1,2%.

(114) Come descritto in Letteratura, gli aspetti tecnici più impegnativi in corso di chirurgia mininvasiva su pazienti di età inferiore ai 12 mesi sono i piccoli spazi operatori nonché caratteristiche anatomiche quali la grandezza relativa di fegato e milza, la vicinanza di vasi e nervi ed il rischio di lesioni accidentali a carico della vescica. Importante è sottolineare anche la possibile persistenza della circolazione fetale con pervietà delle vene ombelicali: questo aspetto mette il neonato a rischio di sviluppare shunt destro-sinistro, rendendolo suscettibile a fenomeni di embolismo gassoso durante l'intervento chirurgico.

I dati relativi ai tassi di recidiva a seguito dei trattamenti chirurgici si attestano invece su 1,72% per gli interventi eseguiti in laparoscopia, su 5.88% per quanto riguarda gli interventi toracoscopici e su 3.12% per le procedure retroperitoneoscopiche. Tra le procedure eseguite in laparoscopia, la recidiva è insorta nei pazienti trattati con una fundoplicatio laparoscopica secondo Nissen (tasso d'incidenza della recidiva 6,25 %) e in quelli in cui è stata eseguita una piloromiotomia (1 caso). Studi eseguiti su un numero analogo di pazienti mostrano risultati simili per quanto riguarda l'intervento di fundoplicatio laparoscopica secondo Nissen con un tasso di recidiva del 9,09%. (29) Relativamente alla piloromiotomia, i dati dello studio prospettico condotto da Leclair MD et al. si associano ad un tasso di recidiva analogo a quello del nostro centro (6%); nello stesso studio nessun paziente operato con la tecnica *open* mostra una recidiva. (115)

Tra gli interventi eseguiti in toracoscopia, il trattamento dell'atresia esofagea rimane ancora una procedura impegnativa e i risultati chirurgici dell'approccio mininvasivo non sono ancora del tutto chiariti. (92) Il tasso di ricorrenza della fistola nei pazienti considerati nel nostro studio è del 9,09% e appare leggermente superiore ai dati disponibili in Letteratura. (116)
Nel gruppo di pazienti trattati con approccio retroperitoneoscopico, l'unica recidiva è insorta dopo un intervento di pieloplastica video-assistita, con tasso di recidiva totale per questo intervento del 3,44%, leggermente inferiore a quello di altri studi condotti su un campione analogo. (117) (118)
Difficile è invece la valutazione del tempo operatorio medio che risulta fortemente dipendente dalla curva di apprendimento e dall'esperienza che ogni singolo chirurgo acquisisce nel campo delle procedure mininvasive; ciò rende poco significativo un confronto con i dati forniti da altri studi. Lo scenario delle tempistiche richieste dalla chirurgia mininvasiva è eterogeno: inizialmente, a qualsiasi

chirurgo vengano affidate, queste procedure richiedono più tempo per essere eseguite rispetto ai corrispettivi interventi effettuati con tecniche tradizionali, tuttavia, non appena l'operatore guadagna esperienza sul campo, i tempi operatori calano drasticamente. (119) Risulta in ogni caso evidente che i vantaggi della chirurgia mininvasiva emergono solo se sostenuti da competenze e abilità specifiche che richiedono tempo ed esperienza per essere maturate.

Negli ultimi due decenni, rilevanti studi quali quelli condotti da Rothenberg, Holocomb e Georgeson (120) (121) (122) hanno giocato un ruolo sostanziale nella diffusione della chirurgia mininvasiva nel neonato e nel lattante, confermandone la tolleranza e la sicurezza anche nei pazienti di peso inferiore ai 5 Kg e di età < 28 giorni di vita. (114) I profitti tecnico-chirurgici di laparoscopia e toracoscopia sono sostanziali: migliore visualizzazione delle strutture anatomiche, precisione, trauma tissutale fortemente ridimensionato e, nel lungo termine, riduzione di tempi operatori e costi. Le iniziali esitazioni di chi guardava con diffidenza alla chirurgia mininvasiva in pazienti di età < 12 mesi, sostenendo per esempio che le piccole dimensioni dell'incisione caratterizzano in questi pazienti anche gli interventi chirurgici tradizionali, sono state confutate recentemente. Infatti, le morbidità incisionali (dolore, rischio di infezioni, deiscenza ed erniazione) sarebbero direttamente proporzionali alla tensione di chiusura della ferita che a sua volta dipende non tanto dalla lunghezza dell'incisione quanto dall'area, nettamente inferiore nelle procedure mininvasive. (123) Ridotto è inoltre il rischio di aderenze rispetto agli approcci *open*. (119) Tuttavia, soprattutto nel trattamento di patologie complesse, la superiorità delle tecniche mininvasive rispetto a quelle tradizionali e affermate da tempo non sempre risulta eclatante. È comunque opportuno sottolineare che i chirurghi pediatrici dovrebbero sempre garantire gli approcci migliori e più validi ai loro pazienti, includendo quindi anche le tecniche mininvasive; in questo scenario, un'attenta selezione del paziente contribuisce alla buona riuscita dell'intervento. Per quanto innovativa, anche la chirurgia mininvasiva sta evolvendo verso soluzioni e proposte sempre più convenienti in termini di risultati e benefici: dalla chirurgia Single Port (124) e la minilaparoscopia, alla chirurgia robotica e le tecniche NOTES.

5.5. Conclusione

La chirurgia mininvasiva rappresenta un'alternativa sicura, efficace e valida anche in pazienti di età inferiore ai 12 mesi. Il perfezionamento degli strumenti e delle tecniche che la caratterizzano hanno permesso la standardizzazione di questo approccio nel trattamento delle patologie più comuni nel primo anno di vita. Per altre condizioni più rare e complesse, invece, il rapporto beneficio/rischio nell'utilizzo degli approcci laparoscopici e toracoscopici risulta ancora dibattuto. L'esperienza del nostro centro si inserisce in questo contesto confermando i dati presenti in Letteratura. Occorre sottolineare, tuttavia, che la chirurgia mininvasiva non rappresenta soltanto un'innovazione ma una vera e propria scelta che richiede collaborazione, formazione ed investimento. Per poter valorizzare la scelta di un approccio mininvasivo occorre pertanto un centro di grossa esperienza; i chirurghi che si avvicinano a queste modalità operatorie scelgono di ampliare il proprio repertorio di competenze con tecniche che inizialmente fuoriescono dalla propria "zona di comfort" e che spesso richiedono di mettere in discussione la formazione tradizionale. Nonostante ciò, l'attitudine di genitori e chirurghi pediatrici è sempre più orientata verso la chirurgia mininvasiva che, se ben utilizzata, consente di ottenere risultati analoghi e in alcuni casi superiori agli approcci *open*, offrendo inoltre maggiori opzioni chirurgiche e ridotti rischi per il paziente pediatrico.

Bibliografia

1. **Boni L., Benevento A., Cassinotti E., Tenconi S.M., Colombo E.M., Di Giuseppe M.** Chirurgia mininvasiva. [aut. libro] Dionigi R. *Estratto Dionigi Chirurgia (VI edizione) Aspetti Generali - Chirurgia Generale - Chirurgia d' urgenza - Trapianti d' organi.* Milano : Edra-Masson, 2018.

2. **Lima M., Ruggeri G.,Gargano T., Gregori G., Randi B.** Cosa c'è di nuovo a proposito di chirurgia neonatale? *Prospettive in Pediatria.* Luglio-Dicembre 2010, Vol. 40, 159-160, p. 50-56.

3. **Semm K.** Endoscopic Appendectomy. *Endoscopy.* 1983, Vol. 15, 2.

4. **Mouret PH.** From the first laparoscopic cholecystectomy to the frontier of laparoscopic surgery: the future prospective. *Digital Surgery.* 1991, Vol. 8.

5. **Esposito G.** Storia della laparoscopia pediatrica. [aut. libro] Esposito C et al. *Videochirurgia pediatrica.* Milano : Springer, 2010.

6. **Mitul AR, Sarin YK.** Minimal Access Surgery in Neonates. *Journal of neonatal surgery.* 2017, Vol. 6, 59.

7. **Holocomb GW 3rd, Olsen DO, Sharp KW.** Laparoscopic cholecystectomy in the pediatric patient. *Journal of Pediatric Surgery.* 1991, Vol. 26, 10.

8. **Rothenberg SS.** Thoracoscopic Lung Resection in Children. *Journal of Pediatric Surgery.* 2000, Vol. 35, 2.

9. **Lobe TE, Rothenberg S, Waldschmidt J, et al,.** Thoracoscopic repair of esophageal atresia in an infant: a surgical first. *Pediatric endosurgery & innovative techniques.* 1999, Vol. 3, 3.

10. **Georgeson KE, Inge TH, Albanese CT.** Laparoscopically assisted anorectal pull-through for high imperforate anus- a new technique. *Journal of Pediatric Surgery.* 2000, Vol. 35, 6.

11. **Bax NM, Ure BM, van der Zee DC, van Tuijl I.** Laparoscopic duodenostomy for duodenal atresia. . *Surgical Endoscopy.* 2001, Vol. 15, 2.

12. **Aziz GA, Schier F.** Thoracoscopic ligation of a tracheoesophageal H-type fistula in a newborn. *Journal of Pediatric Surgery.* 2005, Vol. 40, 6.

13. **Ponsky TA, Diluciano J, Chwals W, Parry R, Boulanger S.** Early experience with single-port laparoscopic surgery in children. *Journal of Laparoendoscopic & Advanced Surgical Techniques.* 2009, Vol. 19, 4.

14. **Rothenberg S., H.T. Chang J., Bealer F. J.** Minimally Invasive Surgery in Neonates:. *Pediatric Endosurgery and Innovative Techniques .* 2004, Vol. 8, 2.

15. **Al-Qahtani A.R., Almaramhi H.** Minimal access surgery in neonates and infants. *Journal of pediatric surgery .* 2006, Vol. 41, 5.

16. **Iwanaka T., Uchida H., Kawashima H., Nishi A., Kudou S., Satake R.** Complications of laparoscopic surgery in neonates and small infants. *Journal of Pediatric Surgery.* 2004, Vol. 39, 12.

17. **Eshtewi S.** Laparoscopy Complications in Neonates and Small Infants. *World Journal of Laparoscopic Surgery.* 2008.

18. **Mahida J., Asti L., Deans K., Minneci P., Groner J.** Laparoscopic pyloromyotomy decreases postoperative lenght of stay in children with hypertrophic pyloric stenosis. *Journal of Pediatric Surgery .* 2016, Vol. 51, 9.

19. **Verga G., Parigi G. B., Raffaele A.** Patologie acquisite del tratto alimentare. [aut. libro] R. Dionigi. *Chirurgia. Basi teoriche e chirurgia generale-Chirurgia specialistica.* s.l. : Edra, 2017, Vol. 2, 81.

20. **Raveenthiran V.** Centennial of Pyloromyotomy. *Journal of Neonatal Surgery.* 2013, Vol. 2, 8.

21. **Tan KC, Bianchi A.** Circumumbilical incision for pyloromyotomy. *The British Journal of Surgery.* 1986, Vol. 73, 5.

22. **Alain JL, Grousseau D, Terrier G.** Extramucosal pylorotomy by laparoscopy. . *Journal of Pediatric Surgery.* 1991, Vol. 26, 10.

23. **Montupet P., Esposito C.** Piloromiotomia extramucosa laparoscopica. [aut. libro] Esposito C. et al. *Videochirurgia pediatrica.* Milano : Springer, 2010.

24. **Siddiqui S, Heidel RE, Angel CA, Kennedy AP.** Pyloromyotomy: randomized control trial of laparoscopic vs open technique. *Journal of Pediatric Surgery.* 2012, Vol. 47, 1.

25. **Kozlov Y., Novozhilov V., Kovalkov K., Rasputin A., Baradieva P., Razumovsky A.** Comparison of the Laparoscopic and Open Methods of Gastrostomy at Neonates and Infants Up To Three Months of Age. *Journal of Laparoendoscopic & Advanced Surgical Techiques .* 2019, Vol. 29, 7.

26. **Kumar T., Lobe T.E.** Gastrostomia laparoscopica. [aut. libro] Esposito C. *Videochirurgia pediatrica.* Milano : Springer, 2010.

27. **Bishop W. P., Ebach D. R.** The Digestive System. [aut. libro] Kliegman R. Marcdante K. *Nelson Essential of Pediatrics .* Philadelphia : Elsevier Saunders, 2014.

28. *Linee guida per la malattia da reflusso gastroesofageo in età pediatrica.* **Cartabellotta A., Pescarin M., Drago G.** 2016, Evidence, Vol. 8.

29. **Yoo B. G., Yang H. K., Lee Y. J., Byun S. Y., Kim H. Y., Park J. H.** Fundiplication in Neonates and Infants with Primary Gastroesophageal Reflux. *Pediatric Gastroenterology, Hapatology & Nutrition.* 2014, Vol. 17, 2.

30. **Laje P., Blinman T. A., Nance M. L., Peranteau W. H.** Laparoscopic fundiplication in neonates and young infants: failure rate and need for redo at a hight-volume center. *Journal of Pediatric Surgery .* 2017, Vol. 52.

31. **Bernasconi G., Ferraris L.** Malattia da reflusso gastroesofageo. [aut. libro] Dionigi R. *Estratto Dionigi Chirurgia.* VI edizione. Milano : Edra- Masson, 2018.

32. **Powers C. J., Levitt M. A., Tantoco J., Rossman J., Sarpel U., Brisseau G., Caty M. G., Glick P. L.** The Respiratory Advantage of Laparoscopic Nissen Fundoplication. *Journal of Pediatric Surgery.* 2003.

33. **Chung DH.** Chirurgia pediatrica-Malattia di Hirschsprung. [aut. libro] Townsend CM, Beauchamp D, Evers M, Mattox KL, Sabiston D. XX. s.l. : Edra - Masson, 2019.

34. **Zhang S, Li J, Wu Y,.** Comparison of Laparoscopic-Assisted Operations and Laparotomy Operations for the Treatment of Hirschsprung Disease: Evidence From a Meta-Analysis. *Medicine (Baltimore).* 2015, Vol. 94, 39.

35. **Jasonni V., Avanzini S., Pini Prato A., Mattioli G.** Malattia di Hirschsprung: pull-through endorettale secondo Soave-Georgeson. [aut. libro] Esposito C. *Videochirurgia pediatrica.* Milano : Springer, 2010.

36. **Noviello C, Cobellis G, Cruccetti A, Romano M, Mastroianni L, Amici G, Martino A.** Staged laparoscopic-assisted endorectal pull-through for long segment Hischprung's disease and total colonic aganglionosis. *Minerva Pediatrica.* 2011, Vol. 63, 3.

37. **Georgeson KE, Cohen RD, Hebra A, et al.** Primary laparoscopic-assisted endorectal colon pull-through for Hirschsprung's disease: a new gold standard. *Annals of Surgery.* 1999, Vol. 229, 5.

38. **Bandi S. A, Bradshaw C. J., Giuliani S.** Advances in minimally invasive neonatal colorectal surgery. *World Journal of Gastrointestinal Surgery.* 2016, Vol. 8, 10.

39. **Townsend M. C., Beauchamp D., Evers M., Mattox L. K.** *Sabiston Trattato di chirurgia.* XX. Milano : Edra, 2019.

40. **Reynolds J., Ward P., Rose S., Solomon M.** *NETTER Atlante di anatomia fisiopatologia e clinica: Apparato digerente 2: Tratto digestivo inferiore.* II. Milano : Edra, 2017.

41. **Kim AC, Langer JC, Pastor AC, et al.** Endorectal pull-through for Hirschsprung's disease-a multicenter, long-term comparison of results: transanal vs transabdominal approach. *Journal of Pediatric Surgery.* 2010, Vol. 45, 6.

42. **Scholfield DW, Ram AD.** Laparoscopic Duhamel Procedure for Hirschsprung's Disease: Systematic Review and Meta-analysis. *Journal of Laparoendoscopic & Advanced Surgical Techniques. Part A.* 2016, Vol. 26, 1.

43. **Holschneider A, Hutson J, Peña A, et al,.** Preliminary report on the International Conference for the Development of Standards for the Treatment of Anorectal Malformations. *Journal of Pediatric Surgery.* 2005, Vol. 40, 10.

44. **Lima M., Ruggeri G., Antonellini C., Randi B., Maffi M.** Malformazioni Anorettali. [aut. libro] Esposito C. *Videochirurgia pediatrica.* Milano : Springer , 2010.

45. **Leva E., Brisighelli G., Morandi A.** Malformazioni ano-rettali: classificazioni e strategie di cura. *Prospettive in pediatria.* 2017, Vol. 47, 186.

46. **Ming AX, Li L, Diao M, et al.** Long term outcomes of laparoscopic-assisted anorectoplasty: a comparison study with posterior sagittal anorectoplasty. *Journal of Pediatric Surgery .* 2014, Vol. 49, 4.

47. **Ruiz, M. R., Kalfa, N., & Allal H,.** Advantages of robot-assisted surgery in anorectal malformations: Report of a case. *Journal of minimal access surgery.* 2016, Vol. 12, 2.

48. **Papparella A, Cobellis G., Nino F, Noviello C, et al.** Laparoscopic approach to Meckel's diverticulum. *World Journal of Gastroenteroly.* 2014, Vol. 20, 25.

49. **Turrà F., Escolino M., Farina A., Cerulo M., Settimi A., Izzo S., Cortese G., Esposito C.** La chirurgia mini-invasiva nelle urgenze addominali in età pediatrica. *Prospettive in Pediatria.* 2017, Vol. 47, 186.

50. **Attwood SE, McGrath J, Hill AD, Stephens RB.** Laparoscopic approach to Meckel's diverticulectomy. *The British Journal of surgery.* 1992, Vol. 79, 3.

51. **Aziz D.A.A., Sehat S.I., Osman M., et al.** Neonatal intestinal obstruction secondary to a floppy meckel's diverticulum successfully treated by minimal access surgery. *BMJ Case Reports.* 2012.

52. **Di Candio G., Morelli L., Mosca F.** Vie biliari. [aut. libro] Dionigi R. *Estratto Dionigi Chirurgia. Aspetti generali- Chirurgia Generale- Chirurgia d'urgenza- Trapianti d'organi.* VI edizione. Milano : Edra-Masson, 2018.

53. **Ryu H.S., Lee J.Y., Kim D.Y., Kim S.C., Namgoong J.M.** Minimally-invasive neonatal surgery: laparoscopic excision of choledochal cysts in neonates. *Annals of Surgical Treatment and Research.* 2019, Vol. 97, 1.

54. **Zhang B, Wu D, Fang Y, et al.** Early complications after laparoscopic resection of choledochal cyst. . *Pediatric Surgery International.* 2019, Vol. 35, 8.

55. **Romano M, Papparella A et al.** Testicolo non palpabile. [aut. libro] Esposito C. *Videochirurgia pediatrica.* Milano : Springer, 2010.

56. **Cobellis G, Noviello C, Nino F, et al.** Spermatogenesis and cryptorchidism. *Frontiers in Endocrinoly (Lausanne).* 2014, Vol. 5, 63.

57. **Sepúlveda X, Egaña PL.** Current management of non-palpable testes: a literature review and clinical results. . *Translational Pediatrics.* 2016, Vol. 5, 4.

58. **Rigatti P, Camerota TC, Dell'Acqua VE, Cestari A.** Pene, testicoli e patologia scrotale. [aut. libro] Dionigi R et al. *Chirurgia - Basi teoriche e Chirurgia generale - Chirurgia specialistica.* VI edizione. Milano : Edra-Masson, 2017.

59. **FOWLER R, STEPHENS FD,.** The role of testicular vascular anatomy in the salvage of high undescended testes. *The Australian and New Zeland journal of surgery.* 1959.

60. **Wang CY, Wang Y, Chen XH, Wei XY, Chen F, Zhong M.** Efficacy of single-stage and two-stage Fowler–Stephens laparoscopic orchidopexy in the treatment of intraabdominal high testis. *Asian Journal of Surgery.* 2017, Vol. 40, 6.

61. **Guo J, Liang Z, Zhang H, et al.** Laparoscopic versus open orchiopexy for non-palpable undescended testes in children: a systemic review and meta-analysis. *Pediatric Surgery International.* 2011, Vol. 27, 9.

62. **Nussbaum AR, Sanders RC, Hartman JS, Dudgeon DL, Parmley TH,.** Neonatal ovarian cyst: Sonographic pathologic correlation. *Radiology.* 1988, Vol. 168, 3.

63. **Lelli Chiesa P., Lisi G.** Cisti ovariche. [aut. libro] Esposito C et al. *Videochirurgia pediatrica.* 2010.

64. **Cho MJ, Kim DY, Kim SC.** Ovarian Cyst Aspiration in the Neonate: Minimally Invasive Surgery. *Journal of Pediatric and Adolescent Gynecology.* 2015, Vol. 28, 5.

65. **Saenz NC, Conlon KC, Aronson DC, LaQuaglia MP.** The application of minimal access procedures in infants, children, and young adults with pediatric malignancies. . *Journal of Laparoendoscopic & Advanced surgical techniques. Part A.* 1997, Vol. 7, 5.

66. **Esposito C, Garipoli V, Vecchione R, et al.** Laparoscopy-guided biopsy in diagnosis of liver disorders in children. . *Liver .* 1997, Vol. 17, 6.

67. **Allal H.** Atresia duodenale. [aut. libro] Esposito C et al. *Videochirurgia pediatrica.* 2010.

68. **Gfroerer S, Theilen TM, Fiegel HC, Esmaeili A, Rolle U.** Comparison of outcomes between complete and incomplete congenital duodenal obstruction. *World Journal of Gastroenterology.* 2019, Vol. 25, 28.

69. **Sigmon DF, Eovaldi BJ, Cohen HL.** Duodenal Atresia And Stenosis. *StatPearls [Internet].* s.l. : StatPearls Publishing, 2020.

70. **Kuebler JF, Ure BM,.** Minimally invasive surgery in the neonate. *Seminars in Fetal & Neonatal Medicine.* 2011, Vol. 16.

71. **Chiarenza SF, Bucci V, Conighi ML, et al.** Duodenal Atresia: Open versus MIS Repair-Analysis of Our Experience over the Last 12 Years. . *Biomed research international.* 2017.

72. **Esposito C, Alicchio F, Giurin I, Montupet P.,.** Ernia inguinale. [aut. libro] Esposito C. *Videochirurgia pediatrica.* s.l. : Springer , 2010.

73. **Schier F.** Laparoscopic herniorraphy in girls. *Journal of pediatric surgery.* 1998, Vol. 33.

74. **Garcìa-Hernàndez C, Carvahal-Figueroa L, Suarez-Gutiérrez R, Landa-Juárez S.,.** Laparoscopic approach for inguinal hernia in children: resection without suture. *Journal of pediatric surgery.* 2012, Vol. 47.

75. **Marte A, De Rosa L, Pintozzi L, Esposito V.** Toward sutureless laparoscopic inguinal hernia repair in children? *Medical and surgical pediatrics.* 2019, Vol. 41, 1.

76. **Castagnetti M, Benetti E, Bui F, Zucchetta P, Murer L, Rigamonti W.** Gestione pre- e postnatale dei pazienti con idronefrosi da ostruzione del giunto pieloureterale. *Prospettive in pediatria.* 2013, Vol. 43, 169.

77. **Lima M, Ruggeri G, Dòmini M, Manuele R, Messina P.** Pieloplastica videoassistita. [aut. libro] Esposito C et al. *Videochirurgia pediatrica.* Milano : Springer, 2010.

78. **Szavay OP.** Applications of Laparoscopic Transperitoneal Surgery of the Pediatric Urinary Tract. *Frontiers in Pediatrics.* 2019, Vol. 7, 29.

79. **Peters CA, Schlussel RN, Retik AB.** Pediatric laparoscopic dismembered pyeloplasty. *Journal of Urology .* 1995, Vol. 153, 6.

80. **Marte A, Papparella A.** One-trocar-assisted pyeloplasty: An attractive alternative to open pyeloplasty. . *African Journal of Paediatric Surgery .* 2015, Vol. 12, 4.

81. **Caione P., Lais A., Nappo S. G.** One-port retroperitoneoscopic assisted pyeloplasty versus open dismembered pyeloplasty in young children: preliminary experience. *Journal of Urology.* 2010, Vol. 184, 5.

82. **Cobellis G, Nino F, Pierangeli F, Mariscoli F, Noviello C, Martino A.** Retroperitoneoscopic One-Trocar-Assisted Pyeloplasty in Children: An Age-Related Evaluation. *Journal of laparoendoscopic & advanced surgical techniques. Part A.* 2017, Vol. 27, 6.

83. **Paradise H. J., Huang G.O., Saenz R. A. E., Baek M., Koh J. C.** Robot-assisted laparoscopic pyeloplasty in infants using 5-mm instruments. *Journal of Pediatric Urology.* 2017, 13.

84. **Borzi P.A.** A comparison of the lateral and posterior retroperitoneoscopic approach for complete and partial nephroureterectomy in children. *BJU International.* 2001, Vol. 87.

85. **Blanc T., El Ghoneimi A.** Nefrectomia/eminefrectomia laparoscopica in età pediatrica. [aut. libro] Esposito C et al. *Videochirurgia pediatrica.* 2010.

86. **Chiarenza S. F., Bleve C., Esposito C., Escolino M., Beretta F., Cheli M., Di Benedetto V., Scuderi M. G., Casadio G., Marzaro M., Fascetti L. F., Bagolan P., Vella C., Conighi M. L., Codric D., Nappo S., & Caione P.** Guidelines of the Italian Society of Videosurgery in Infancy for the minimally invasive treatment of pediatric nephrectomy and partial nephrectomy. . *La Pediatria Medica E Chirurgica.* 2017, Vol. 39, 3.

87. **Koyle MA, Woo HH, Kavoussi LR.** Laparoscopicnephrectomy in the first year of life. *Journal of pediatric surgery.* 1993, Vol. 28, 5.

88. **Ionouchene S, Mikhaylov N, Novozhilov V, Olgina O.** Laparoscopic nephrectomy: advantages of technique in infants and newborns. *Journal of Laparoendoscopic & Advanced Surgical Techniques. Part A.* 2009, Vol. 19, 5.

89. **Chiarenza S F et al.** *Guidelines of the Italian Society of Videosurgery in Infancy for the minimally invasive treatment of the esophageal atresia.* 2017.

90. **Conighi M.L., Bleve C., Zolpi E.,Costa L., Chiarenza S.F.** Nuove strategie chirurgiche nel trattamento dell'atresia dell'esofago. *Prospettive in pediatria.* 2017, Vol. 47, 186.

91. **Rothenberg SS.** Thoracoscopic repair of tracheoesophageal fistula in newborns. *Journal of pediatric surgery.* 2002, Vol. 37, 6.

92. **Yang Y F, Dong R, Zheng C, et al,.** Outcomes of thoracoscopy versus thoracotomy for esophageal atresia with tracheoesophageal fistula repair: A PRISMA-compliant systematic review and meta-analysis. *Medicine (Baltimore).* 2016, Vol. 95, 30.

93. **Philippe-Chomette P, Farina A, Esposito C.** Ernia diaframmatica congenita. [aut. libro] Esposito C et al. *Videochirurgia pediatrica.* Milano : Springer, 2010.

94. **Bagolan P, Morini F.** Cosa c'è di nuovo a proposito di ernia diaframmatica congenita? *Prospettive in Pediatria.* 2010, Vol. 40, 159-160.

95. **Qin J, Ren Y, Ma D.** A comparative study of thoracoscopic and open surgery of congenital diaphragmatic hernia in neonates. *Journal of Cardiothoracic Surgery.* 2019, Vol. 14, 118.

96. **Silen ML, Canvasser DA, Kurkchubasche AG, Andrus CH, Naunheim KS.** Video-assisted thoracic surgical repair of a foramen of Bochdalek hernia. *The Annals of thoracic surgery.* 1995, Vol. 60, 2.

97. **Molinaro F, Gomes Ferreira C, Becmeur F.** Ernia diaframmatica per via toracoscopica. [aut. libro] Esposito C et al. *Videochirurgia pediatrica.* Milano : Springer, 2010.

98. **Schneider A, Becmeur F.** Pediatric thoracoscopic repair of congenital diaphragmatic. *Journal of visualized surgery .* 2018.

99. **Zhu Y, Wu Y, Pu Q, Ma L, Liao H, Liu L.** Minimally invasive surgery for congenital diaphragmatic hernia: a meta-analysis. *Hernia.* 2016, Vol. 20, 2.

100. **Barroso C, Correia-Pinto J.** Thoracoscopic repair of congenital diaphragmatic hernia: review of the results. *Minerva Pediatrica.* 2018, Vol. 70, 3.

101. **Annunziata F, Borgia F, Raimondi F, Montella S, Poeta M, Santamaria F.** Le malformazioni polmonari congenite. *Pneumologia pediatrica.* 2019, Vol. 19, 73.

102. **Mattioli G, Pio L, Disma NM, et al,.** Congenital Lung Malformations: Shifting from Open to Thoracoscopic Surgery. *Pediatrics and neonatology.* 2016, Vol. 57, 6.

103. **Metzelder ML, Ure BM.** Lobectomie polmonari. [aut. libro] Esposito C et al. *Videochirurgia pediatrica.* Milano : Springer, 2010.

104. **Moyer J, Lee H, Vu L.** Thoracoscopic Lobectomy for Congenital Lung Lesions. *Clinics in perinatology.* 2017, Vol. 44, 4.

105. **Morini F., Pierro A.** Il trattamento chirurgico delle malformazioni congenite dell'apparato respiratorio del neonato. *Pneumologia pediatrica.* 2004, Vol. 4, 14.

106. **Yang D, Cascella M.** Tracheomalacia. [aut. libro] StatPearls [Internet]. s.l. : StatPearls Publishing, 2020.

107. **Briganti V., Del Rossi C.** Patologia chirurgica delle vie aeree in età pediatrica. [aut. libro] Casalini A.G. *Pneumologia interventistica.* Milano : Springer, 2007.

108. **Perger L, Kim HB, Jaksic T, Jennings RW, Linden BC.** Thoracoscopic aortopexy for treatment of tracheomalacia in infants and children. *Journal of Laparoendoscopic & Advanced Surgerical Techniques. Part A. .* 2009, Vol. 19.

109. **Mastroianni L.** Masse mediastiniche. [aut. libro] Esposito C. et al. *Videochirurgia pediatrica.* 2010.

110. **Bawazir OA.** Thoracoscopy in pediatrics: Surgical perspectives. *Annals of Thoracic Medicine.* 2019, Vol. 14, 4.

111. **Rothenberg SS.** Developing neonatal minimally invasive surgery: Innovation, techniques, and helping an industry to change. *Journal of Pediatric Surgery.* 2015, Vol. 50, 2.

112. **Rothenberg SS, Chang JH, Bealer JF.** Experience with minimally invasive surgery in infants. *American Journal of Surgery.* 1998, Vol. 176, 6.

113. **Rothenberg SS.** Thoracoscopy in infants and children: the state of the art. *Journal of Pediatric Surgery.* 2005, Vol. 40, 2.

114. **Ponsky T.A., Rothenberg S.S.** Minimally invasive surgery in infants less than 5 kg: experience of 649 cases. *Surgical Endoscopy.* 2008, Vol. 22.

115. **Leclair MD, Plattner V, Mirallie E, et al.** Laparoscopic pyloromyotomy for hypertrophic pyloric stenosis: a prospective, randomized controlled trial. *Journal of Pediatric Surgery.* 2007, Vol. 42, 4.

116. **Holcomb GW.** Thoracoscopic surgery for esophageal atresia. *Pediatric surgery international.* 2017, Vol. 33.

117. **Saeedi Sharifabad P, Hiradfar M, Shojaeian R, Sabzevari A, Tarjoman N.** Laparoscopic-Assisted Extracorporeal Pyeloplasty: A Minimally Invasive Approach to Pediatric Ureteropelvic Junction Obstruction. *Nephro Urology Monthly.* 2018, Vol. 10, 5.

118. **Tong Q, Zheng L, Tang S, et al.** Comparison of laparoscopic-assisted versus open dismembered pyeloplasty for ureteropelvic junction obstruction in infants: intermediate results. *Urology.* 2009, Vol. 74, 4.

119. **Blinman T, Ponsky T.** Pediatric minimally invasive surgery: laparoscopy and thoracoscopy in infants and children. *Pediatrics.* 2012, Vol. 130, 3.

120. **Holocomb, Georgeson K, Rothenberg S.** *Atlas of pediatric laparoscopy and thoracoscopy.* Philadelphia : Saunders Elsevier, 2008.

121. **Georgeson KE, Robertson DJ,.** Minimally invasive surgery in the neonates: review of current evidence . *Seminars in perinatology .* 2004, Vol. 28, 3.

122. **Rothenberg SS, Chang JH, Bealer JF.** Experience with minimally invasive surgery in infants. *The American Journal of Surgery.* 1998, Vol. 176.

123. **Blinman T.** Incisions do not simply sum. *Surgical Endoscopy.* 2010, Vol. 24, 7.

124. **Ponsky TA.** Single port laparoscopic cholecystectomy in adults and children: tools and techniques. *Journal of the Amrican College of Surgeons.* 2009, Vol. 209, 5.

125. **Leclair M., Plattner V., Mirallie E., Lejus C., Nguyen J., Podevin G., Heloury Y.** Laparoscopic pyloromyotomy for hypertrophic pyloric. *Journal of Pediatric Surgery.* 2007, 42.

126. **Gauderer MW, Ponsky JL, Izant RJ Jr.** Gastrostomy without laparotomy: a percutaneous endoscopic technique. *Journal of pediatric surgery.* 1980, Vol. 15, 6.

Ringraziamenti

Il nemico invisibile che risponde al nome di Sars-CoV-2 ha costretto ad un significativo cambiamento delle abitudini di chiunque ma soprattutto ha scosso le nostre vite e ci ha imposto una riflessione che in molti ha condotto ad una crescita dal punto di vista umano e personale. Pur nel drammatico scenario di questa pandemia trovo eccezionale il modo in cui ognuno di noi si sia reinventato e abbia adattato le proprie esigenze a questa situazione, senza rinunciare ai propri traguardi. In particolare, l'elasticità e la determinazione nel raggiungere l'ambìto obiettivo della Laurea, ha permesso a tanti studenti come me di guardare con coraggio e positività al futuro.

Ritengo doveroso ringraziare l'Università Politecnica delle Marche e i docenti che ci hanno supportato negli ultimi mesi per aver collaborato con noi e averci consentito di realizzare, nonostante tutto, questo nostro importante successo. Un sincero ringraziamento al mio Relatore, Prof. Giovanni Cobellis, per la professionalità e la grande disponibilità con cui mi ha accompagnata nella realizzazione di questo progetto. Ringrazio inoltre il Dott. Carmine Noviello per i preziosi consigli e il supporto nella stesura di questa tesi.