DIPARTIMENTO DI INGEGNERIA DELL'INFORMAZIONE

CORSO DI LAUREA IN INGEGNERIA BIOMEDICA

Eccentricità elettrocardiografica tridimensionale per la diagnosi della fibrillazione atriale

Three-dimensional electrocardiographic eccentricity for atrial fibrillation diagnosis

TESI DI RICERCA

Studente:
ALESSIA NOCERINO

Relatore:
DOTT.SSA AGNESE SBROLLINI

Correlatore:
PROF.SSA BURATTINI LAURA

ANNO ACCADEMICO 2023/2024

ABSTRACT

Il cuore è un organo muscolare che ricopre un ruolo centrale nell'apparato circolatorio, in quanto permette di pompare il sangue attraverso l'intero organismo. Quest'azione è essenziale in quanto consente non solo di fornire nutrienti vitali a cellule e tessuti, ma anche di rimuovere prodotti di scarto come l'anidride carbonica. La circolazione del sangue avviene in modo unidirezionale e in maniera ciclica, con un ciclo che presenta una durata media di 0.8 s. La contrazione del miocardio, che permette l'espulsione del sangue dal cuore agli altri organi, è innescata da un impulso elettrico che provoca una depolarizzazione della membrana dei miociti, generando un potenziale d'azione. Tale attività elettrica viene registrata mediante l'elettrocardiogramma (ECG), strumento diagnostico fondamentale per il monitoraggio del ritmo cardiaco. I sensori impiegati in elettrocardiografia sono gli elettrodi, che trasducono la corrente ionica generata nel corpo umano in corrente elettronica trasmessa alla strumentazione di misura. Gli elettrodi possono essere disposti in diverse configurazioni a seconda delle derivazioni da calcolare. Per realizzare un ECG completo si fa riferimento alle derivazioni precordiali, dove si impiegano dieci elettrodi: tre sono dedicati alle derivazioni fondamentali e aumentate, mentre sei sono posizionate in specifiche aree attorno alla gabbia toracica. Il decimo elettrodo, posto sulla gamba destra, ha la funzione di fornire una corrente di intensità uguale ma direzione opposta a quella dei disturbi elettromagnetici che influenzano simultaneamente tutti gli elettrodi, permettendo così di eliminarli. Le misurazioni ottenute da questa configurazione conducono alla formazione del tracciato elettrocardiografico: tale tracciato è costituito da onde, che si manifestano come deflessioni sopra o sotto la linea di base, corrispondenti alla depolarizzazione o la ripolarizzazione delle camere cardiache. Un ECG tipico mostra tre onde principali: l'onda P, che riflette l'attività elettrica legata alla depolarizzazione degli atri; il complesso QRS, che rappresenta la progressiva depolarizzazione ventricolare; e l'onda T, che indica la ripolarizzazione dei ventricoli. In generale, il tracciato

elettrocardiografico è fondamentale per la diagnosi accurata di eventuali alterazioni del ritmo cardiaco, note come aritmie. Queste sono causate da blocchi o ritardi in qualsiasi punto del ciclo cardiaco. Le aritmie possono essere suddivise in due categorie principali: le aritmie ipocinetiche, in cui il cuore batte più lentamente del normale, e le aritmie ipercinetiche, in cui la frequenza cardiaca supera i 100 battiti al minuto. La fibrillazione atriale (FA) rientra nella seconda categoria, ed è caratterizzata da un'attività elettrica caotica e di elevata frequenza. In questa condizione, gli atri vengono stimolati in modo disorganizzato, spesso a causa della formazione di molteplici e piccoli circuiti di rientro che si scontrano, si estinguono e si riformano. Dal punto di vista elettrocardiografico, la fibrillazione atriale è caratterizzata dall'assenza delle onde P, sostituite da oscillazioni irregolari della linea isoelettrica ad alta frequenza, dette onde F. Esistono tre tipi di fibrillazione atriale, classificati in base al comportamento clinico e alla durata: la forma parossistica, in cui l'aritmia si interrompe spontaneamente; la forma persistente, in cui l'aritmia non si risolve spontaneamente e richiede un intervento per interromperla; e la forma permanente o cronica, dove il paziente e il medico decidono di comune accordo di non tentare ulteriori interventi per interrompere l'aritmia. Sebbene l'elettrocardiogramma rappresenti il principale strumento diagnostico per identificare la FA, la vettorcardiografia offre una visione bidimensionale dell'attività elettrica del cuore. In particolare, il vettorcardiogramma (VCG) permette di visualizzare la propagazione degli impulsi elettrici lungo tre assi spaziali, rendendo possibile una diagnosi più dettagliata.

Il presente elaborato si concentra sull'utilizzo della vettorcardiografia per confrontare i segnali con ritmo sinusale normale con quelli di fibrillazione atriale, con l'obiettivo di calcolare l'eccentricità, un parametro geometrico che descrive la direzionalità dell'ellisse formata dalle onde P e F nei tre piani spaziali. Lo studio ha coinvolto 20 soggetti, di cui 10 con ritmo sinusale normale e 10 con fibrillazione atriale cronica. I segnali sono stati analizzati utilizzando Matlab (versione R2024b), e per ciascun soggetto sono state calcolate tre eccentricità: sul piano frontale, sul piano trasversale e sul piano sagittale. Per confrontare i risultati tra i soggetti con ritmo normale e quelli con fibrillazione atriale, è stato utilizzato un test statistico, i cui risultati suggeriscono che la rappresentazione tridimensionale dei segnali attraverso la

vettorcardiografia può costituire uno strumento utile nella diagnosi della fibrillazione atriale: questo perché il t-test effettuato tra l'eccentricità nel piano frontale dei soggetti normali e quella dei soggetti con fibrillazione atriale ha restituito un valore significativo molto basso. Graficamente, si è riscontrato che le traiettorie tridimensionali dei segnali con FA cronica tendono ad avere una conformazione più irregolare e dispersa nello spazio.

In conclusione, l'eccentricità dell'ellisse nel piano frontale emerge come un parametro potenzialmente significativo nella differenziazione dei soggetti sani dai soggetti affetti da fibrillazione atriale cronica.

INDICE

ELENCO DELLE TABELLE 2

ELENCO DELLE FIGURE 3

INTRODUZIONE II

CAPITOLO 1. IL SISTEMA CARDIOVASCOLARE 5

1.1 Il cuore: cenni anatomici 5

1.2 Fisiologia meccanica 8

1.3 Fisiologia elettrica 10

1.3.1 Sistema di conduzione 11

1.3.2 Il potenziale d'azione cardiaco 13

1.3.3 Diffusione dell'eccitazione attraverso il muscolo cardiaco. 14

1.3.3.1 Attività elettrica nelle cellule pacemaker 14

1.3.3.2 Attività elettrica nelle cellule contrattili miocardiche 16

CAPITOLO 2. ELETTROCARDIOGRAMMA 18

2.1 Asse elettrico istantaneo del cuore 18

2.2 Posizionamento degli elettrodi 19

2.2.1 Derivazioni fondamentali 20

2.2.1 Derivazioni unipolari 22

2.2.1 Derivazioni precordiali 23

2.3 L'elettrocardiografo 24

2.4 Il tracciato elettrocardiografico 26

2.4.1 Onde dell'Elettrocardiogramma 26

2.3.2 Caratteristiche del tracciato 28

CAPITOLO 3. LE ARITMIE CARDIACHE 31
3.1 Aritmie ipocinetiche 31
3.1.1 Blocchi atrioventricolari 31
3.1.2 Malattia del nodo del seno 33
3.2 Aritmie ipercinetiche 34
3.2.1 Aritmie ventricolari 34
3.2.2 Aritmie sopraventricolari 36
3.3 Fibrillazione atriale 36

CAPITOLO 4. VISUALIZZAZIONE 3D DEL SEGNALE ELETTROCARDIOGRAFO 43
4.1 Vettore Cardiaco 44
4.2 Derivazioni di Frank 45
4.3 Vettorcardiogramma 47

CAPITOLO 5. ANALISI DI TRACCIATI REALI 48
5.1 Database 48
5.2. Metodo 49
5.3. Risultati 54
5.4. Discussione 57

CONCLUSIONE V

BIBLIOGRAFIA VIII

RINGRAZIAMENTI X

ELENCO DELLE TABELLE

Tabella 1.1: Il ciclo cardiaco 8
Tabella 3.1: Classificazione delle FA 40
Tabella 5.1: Caratteristiche anamnestiche dei soggetti acquisiti 49
Tabella 5.2: Eccentricità nei tre piani calcolata nei 10 soggetti HEA 54
Tabella 5.3: Eccentricità nei tre piani calcolata nei 10 soggetti CAF 55

ELENCO DELLE FIGURE

Figura 1.1: Posizione e orientamento del cuore 5
Figura 1.2: Anatomia di superficie del cuore, veduta anteriore..... 7
Figura 1.3: Fasi del ciclo cardiaco 10
Figura 1.4: Configurazione del sistema di conduzione del cuore. 12
Figura 1.5: Potenziali d'azione nelle cellule autoritmiche cardiache. 15
Figura 1.6: Potenziale d'azione di una cellula contrattile 17
Figura 2.1: Schematizzazione di un dipolo elettrico..... 18
Figura 2.2: Triangolo di Einthoven e derivazioni bipolari 21
Figura 2.3: Posizionamento dei sei elettrodi per la determinazione delle derivazioni precordiali 24
Figura 2.4: Schema a blocchi dell'elettrocardiografo..... 26
Figura 2.5: Onde caratteristiche di un ECG 27
Figura 2.6: Ciclo cardiaco, con rispettive fasi fisiologiche. 28
Figura 2.7: Esempio di tracciato ECG normale 29
Figura 2.8: Esempio di visualizzazione di parametri vitali su cardiomonitor 30
Figura 3.1: Blocco atrioventricolare di primo grado 32
Figura 3.2: Blocco atrioventricolare di secondo grado 32
Figura 3.3: Blocco atrioventricolare di terzo grado 33
Figura 3.4: Esempio di ECG di un individuo con brachicardia-tachicardia 34
Figura 3.5: Esempio di ECG di un individuo con tachicardia ventricolare NS..... 35
Figura 3.6: Esempio di ECG di un individuo con fibrillazione ventricolare 35
Figura 3.7: Esempio di ECG di un individuo con flutter atriale..... 36
Figura 3.8: Esempio di ECG di un individuo con fibrillazione atriale 37
Figura 3.9: FA con blocco atrioventricolare (BAV) di grado avanzato 38
Figura 3.10: Fenomeno di Ashman..... 38

Figura 3.11: Registrazione elettrocardiografica di un paziente con fibrillazione atriale nella sindrome di Wolff-Parkinson-White 41
Figura 4.1: Vettori delle derivazioni dell'ECG a 12 derivazioni 45
Figura 4.2: Schema della disposizione dei sette elettrodi 45
Figura 4.3: Decomposizione del vettore H sui tre piani ortogonali 46
Figura 4.4: Vettorcardiogramma del complesso QRS e dell'onda T 47
Figura 5.1: Segnale filtrato con identificazione dei picchi R del soggetto 2 50
Figura 5.2: Rappresentazione tridimensionale del tracciato elettrocardiografico del soggetto 2 con ritmo sinusale regolare 50
Figura 5.3: Rappresentazione tridimensionale del tracciato elettrocardiografico del soggetto 3 con ritmo sinusale regolare 51
Figura 5.4: Rappresentazione bidimensionale dell'ellisse 52
Figura 5.5: Rappresentazione tridimensionale del tracciato elettrocardiografico del soggetto 6 con fibrillazione atriale 53
Figura 5.6: Rappresentazione tridimensionale del tracciato elettrocardiografico del soggetto 3 con fibrillazione atriale 53
Figura 5.7: Rappresentazione tridimensionale dell'ellisse risultante del settimo soggetto HEA 56
Figura 5.8: Rappresentazione tridimensionale dell'ellisse risultante del settimo soggetto CAF 56

INTRODUZIONE

La fibrillazione atriale (FA) è una delle aritmie cardiache più comuni a livello globale e rappresenta una significativa sfida per la salute pubblica. Tale aritmia è caratterizzata da un'attività elettrica atriale caotica e disorganizzata: la sua presenza può compromettere seriamente la funzione cardiaca, aumentando il rischio di ictus, insufficienza cardiaca e mortalità.

Si stima che la prevalenza della FA nella popolazione generale sia appena inferiore all'1%, e raggiunge valori particolarmente elevati nelle fasce più anziane della popolazione. Negli Stati Uniti, si prevede un incremento significativo del numero di pazienti affetti da FA, con una crescita stimata da 2,5-6 milioni a 6-15 milioni entro il 2050. In Italia, un recente studio prospettico condotto in Veneto su una popolazione di pazienti con età superiore ai 65 anni ha evidenziato una prevalenza del 4,2% tra i 65 e i 74 anni, del 9,4% tra i 75 e gli 84 anni e del 17% negli ultraottantacinquenni. Adattando questi dati alla popolazione italiana attuale di circa 60 milioni di persone, si può stimare che circa 600.000 individui siano affetti da FA [22].

La diagnosi di questa aritmia viene effettuata attraverso un esame specifico, l'elettrocardiogramma (ECG), che permette di rilevare alterazioni rispetto a un tracciato elettrocardiografico normale. In particolare, l'aspetto di interesse diagnostico è rappresentato dalla presenza e dall'analisi delle onde F: nei soggetti con fibrillazione atriale, infatti, l'onda P risulta assente e sostituita da onde F, dovute alla conduzione caotica dell'impulso elettrico negli atri.

Un approccio moderno all'analisi dell'ECG tradizionale è la vettorcardiografia (VCG), che fornisce una rappresentazione tridimensionale dell'attività elettrica del cuore e permette di ottenere una descrizione più dettagliata e accurata del tracciato elettrocardiografico. La traiettoria che viene rappresentata nella VCG consente di calcolare l'eccentricità, un parametro che definisce la direzionalità della forma dell'onda tridimensionale risultante.

L'obiettivo di questo elaborato è quello di analizzare e confrontare l'eccentricità delle ellissi generate dalle onde elettrocardiografiche P, tipiche dei segnali con ritmo sinusale normale, e dalle onde F, rappresentative della fibrillazione atriale, nei diversi piani tridimensionali. Tramite questa analisi potremmo evidenziare differenze o somiglianze significative tra i due tracciati, e contribuire così ad una migliore comprensione delle alterazioni elettrofisiologiche che caratterizzano la FA.

CAPITOLO 1
SISTEMA CARDIOVASCOLARE

Il sistema cardiovascolare è costituito da tre componenti principali:

- Il cuore;
- I vasi sanguigni;
- Il sangue.

Il cuore è l'organo centrale del corpo umano, responsabile di pompare il sangue attraverso l'intero organismo. Questa funzione permette di fornire ossigeno e nutrienti essenziali a cellule e tessuti, oltre a rimuovere i prodotti di scarto come l'anidride carbonica. Grazie alla sua attività continua, il cuore sostiene il funzionamento ottimale di ogni parte del corpo, risultando essenziale per la sopravvivenza dell'individuo.

1.1 Il cuore: cenni anatomici

Il cuore è un organo muscolare cavo che consente al sangue di circolare nei vasi sanguigni mediante le sue contrazioni ritmiche. Anatomicamente, è posizionato nella parte centrale della cavità toracica tra i due polmoni, dentro un ampio sacco chiamato pericardio. Più precisamente, il cuore è leggermente spostato verso sinistra rispetto alla linea mediana (figura 1.1) e presenta un peso di circa 20-21 g in un neonato fino ad arrivare a 200-300 g in un individuo adulto.

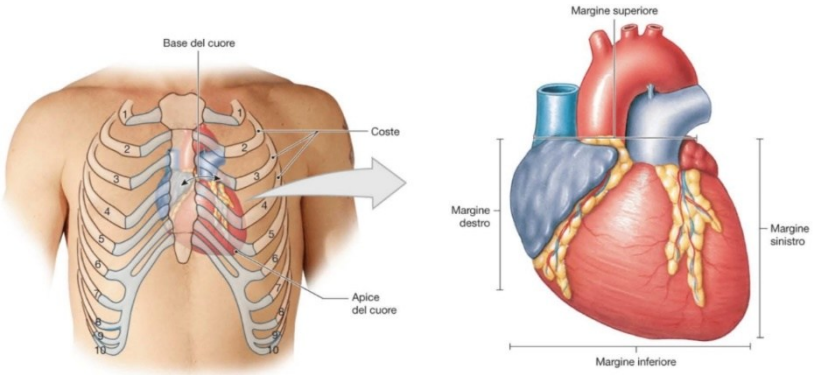

Figura 1.1: Posizione e orientamento del cuore [1].

Il pericardio presenta due strati: pericardio fibroso e pericardio sieroso. Il pericardio fibroso è costituito da una densa rete di fibre collagene che stabilizza la posizione del cuore e dei vasi associati all'interno del mediastino. Grazie alla sua robustezza, il pericardio fibroso funge anche da barriera protettiva, proteggendo il cuore da eventuali traumi e danneggiamenti provenienti dall'esterno. Il pericardio sieroso, invece, costituisce il rivestimento interno del pericardio, a contatto diretto con il cuore, ed è suddiviso in uno strato parietale e uno strato viscerale noto anche come epicardio, che ricopre direttamente la superficie esterna del miocardio. Tra i due strati del pericardio sieroso, è presente un sottile film di liquido pericardico, che ha una funzione lubrificante e riduce l'attrito tra le superfici in movimento durante le contrazioni cardiache.

Procedendo verso l'interno troviamo il miocardio, definito il "muscolo" del cuore poiché corrisponde allo strato che forma gli atri e i ventricoli. Infine, troviamo l'endocardio, il quale ricopre le superfici interne del cuore, incluse le valvole cardiache.

La forma assunta dal cuore è quella conica, con la base corrispondente alla porzione più ampia del cuore e l'apice l'estremità inferiore, formato principalmente dal ventricolo sinistro. Questo particolare aspetto conico è dovuto all'organizzazione strutturale interna del cuore, il quale è composto da quattro cavità principali: due superiori, definite atrio destro e atrio sinistro e separate del setto interatriale, e due inferiori, che sono il ventricolo destro e il ventricolo sinistro, separati tra loro dal setto interventricolare (figura 1.2). In particolare, le cavità superiori ricevono il sangue che ritorna al cuore dalla vascolarizzazione, mentre le cavità inferiori ricevono il sangue dagli atri e generano la forza che spinge il sangue dal cuore attraverso i vasi sanguigni [1].

Tutti i vasi sanguigni principali originano dalla base del cuore. L'aorta e il tronco polmonare (arteria polmonare) portano il sangue dal cuore rispettivamente ai tessuti e ai polmoni. La vena cava e le vene polmonari riportano il sangue al cuore. Osservandolo frontalmente (figura 1.2), possiamo notare come le vene polmonari siano nascoste dietro gli altri grandi vasi sanguigni. Sulla superficie dei ventricoli sono presenti solchi profondi che contengono le arterie coronarie e le vene coronarie, che forniscono sangue al miocardio [2].

Di particolare importanza sono anche le valvole cardiache, che permettono al sangue di procedere in un'unica direzione, cioè quella stabilita dal gradiente pressorio. In generale, le valvole cardiache sono quattro, di cui due valvole atrioventricolari (AV), poste tra atri e ventricoli, e due valvole semilunari (SL), poste tra ventricoli e arterie. Queste valvole, seppur diverse tra di loro dal punto di vista strutturale, presentano un'unica specifica funzione: impedire il rigurgito del sangue negli altri e nei ventricoli, aprendosi e chiudendosi a cause delle variazioni di pressione dovute alle contrazioni del cuore. Proprio per questo devono funzionare correttamente, poiché varie patologie potrebbero interferire con la funzionalità cardiaca stessa dell'intero muscolo [1].

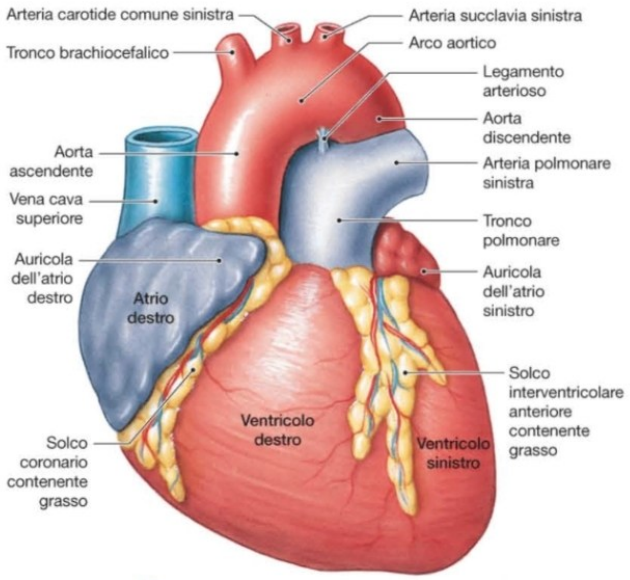

Figura 1.2: Anatomia di superficie del cuore, veduta anteriore [2].

Le due valvole AV sono divise in valvola tricuspide, che separa l'atrio destro e ventricolo destro, e la valvola bicuspide, anche detta valvola mitrale a causa della sua somiglianza con il copricapo alto, noto come mitra, indossato da papi e vescovi; questa valvola separa l'atrio sinistro dal ventricolo sinistro.

Le valvole SL sono la valvola aortica, che divide il ventricolo sinistro e la l'aorta, e la valvola polmonare, posta tra il ventricolo destro e il tronco polmonare.

1.2 Fisiologia meccanica

All'interno del sistema cardiovascolare il sangue viene fatto circolare in un'unica direzione tramite specifici percorsi, proprio grazie alla struttura descritta anteriormente. La circolazione sanguigna continua è data dalla ripetizione di un ciclo cardiaco che comprende tutti gli eventi associati al flusso di sangue attraverso il cuore durante un singolo battito cardiaco. La normale durata del ciclo cardiaco, ad una frequenza di 75 bpm, è di 0.8 s (Tabella 1.1).

Fasi del ciclo cardiaco	Durata
1. Sistole ventricolare	**0.3 s**
i. Contrazione isovolumetrica	0.05 s
ii. Fase di eiezione ventricolare rapida	0.10 s
iii. Fase di eiezione ventricolare lenta	0.015
2. Diastole ventricolare	**0.5 s**
i. Prodiastole	0.04 s
ii. Fase di rilassamento ventricolare isovolumetrico	0.08 s
iii. Fase di riempimento ventricolare rapido	0.10 - 0.12 s
iv. Fase di riempimento ventricolare lento (diastasi)	0.18 - 0.20 s
v. Ultima fase di riempimento rapido	0.06 – 0.10 s
3. Sistole atriale	**0.1 s**
4. Diastole atriale	**0.7 s**

Tabella 1.1: Il ciclo cardiaco: durata delle singole fasi alla frequenza di 75 bpm.

Per ogni camera del cuore, il ciclo cardiaco può essere suddiviso in due fasi principali: sistole, nel quale si ha la contrazione, e diastole, il periodo di rilassamento, in cui le camere si riempiono di sangue.

Essendo che gli eventi meccanici si verificano contemporaneamente nella parte destra e in quella sinistra del cuore, andiamo a prendere in considerazione, per semplicità, quelli della parte sinistra.

Descriviamo in maniera dettagliata le fasi principali:

1. Inizio della sistole atriale: questa fase si verifica al termine del riempimento ventricolare. In questo momento, la valvola AV è aperta, mentre le valvole SL sono chiuse, e la pressione nell'atrio è in equilibrio con quella del ventricolo sottostante, che è quasi completamente pieno di sangue (di solito la pressione è tra 5 e 10 mmHg). La contrazione dell'atrio produce un lieve aumento della pressione, che contribuisce alla distensione finale del ventricolo, portandolo a raggiungere il volume telediastolico di circa 120-130 ml. Al termine della contrazione atriale, il gradiente pressorio tra atrio e ventricolo si inverte, determinando la chiusura della valvola AV, impedendo così al sangue di tornare nell'atrio.
2. Sistole ventricolare: nella fase iniziale della sistole, il ventricolo è completamente pieno di sangue, con entrambe le valvole, atrioventricolare e semilunare, chiuse. Questa condizione si mantiene finché la pressione ventricolare non supera quella aortica (80 mmHg), momento in cui la valvola semilunare si apre, dando inizio alla fase eiettiva della sistole, durante la quale il sangue viene espulso contro le resistenze del circolo sistemico. Al termine della sistole, l'inversione del gradiente di pressione attraverso la valvola SL ne provoca la chiusura. Durante questa fase, viene espulso circa l'80% del volume telediastolico. Contemporaneamente, l'atrio si riempie di sangue.
3. Diastole ventricolare: All'inizio di questa fase, il volume del ventricolo è al minimo, con una pressione inferiore a quella aortica ma ancora superiore a quella atriale. Di conseguenza, sia la valvola atrioventricolare che la valvola semilunare rimangono chiuse. Le valvole AV si aprono quando la pressione ventricolare scende al di sotto di quella atriale, consentendo l'inizio della fase di riempimento passivo del ventricolo, che prosegue fino alla successiva sistole atriale.

Nel cuore destro le modificazioni pressorie si alternano in modo analogo a quelle del sinistro, ma variano sensibilmente le pressioni raggiunte. Infatti, la pressione massima nell'arteria polmonare, durante il periodo di efflusso, è circa 25-30mmHg, mentre durante la diastole ventricolare è di circa 10mmHg. Le pressioni intraventricolari diastoliche sono circa di 4mmHg nel ventricolo destro e 5mmHg nel

sinistro. Inoltre, il periodo di efflusso nel ventricolo destro presenta un plateau e non un picco, poiché il sangue si accumula meno nell'arteria polmonare che nell'aorta. Esistono, infine, alcune differenze temporali negli eventi del cuore sinistro e destro: l'inizio della sistole dell'atrio destro precede di poco quella del sinistro, mentre l'inizio della sistole ventricolare destra segue quella del ventricolo sinistro [3].

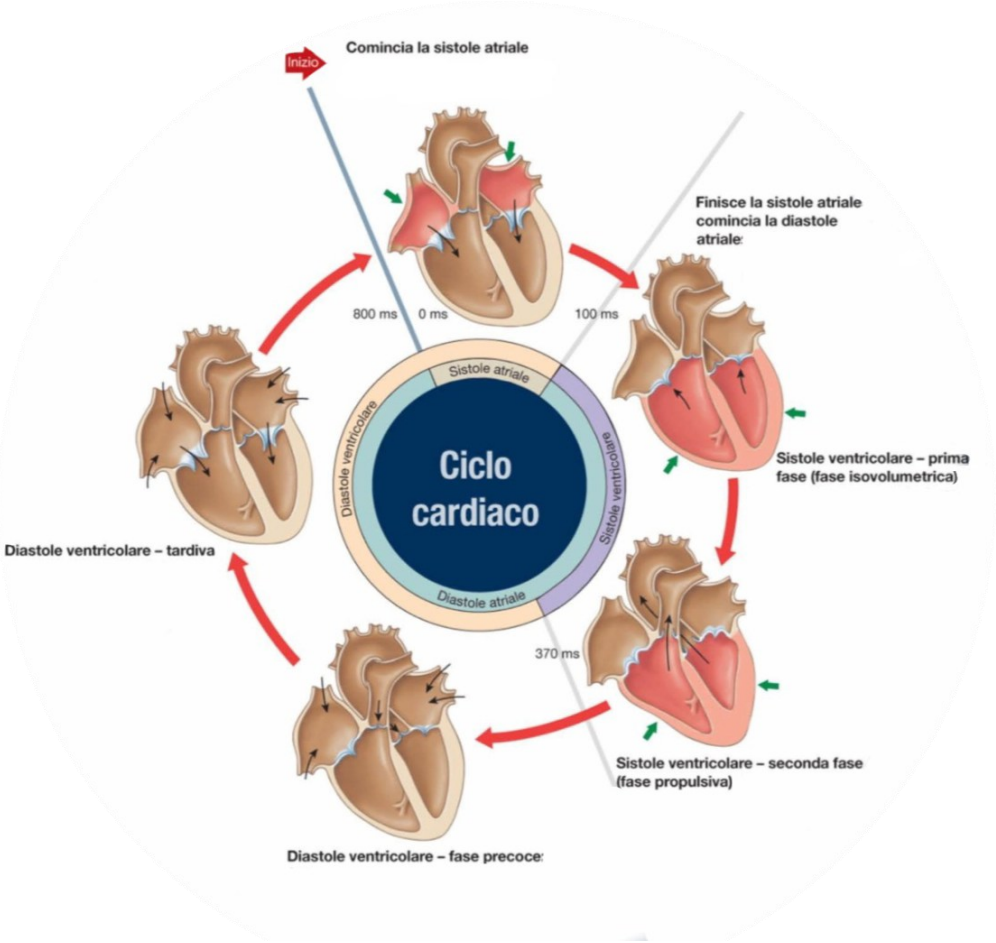

Figura 1.3: Fasi ciclo cardiaco [3].

1.3: Fisiologia elettrica del cuore

Affinché il cuore possa pompare adeguatamente il sangue attraverso il sistema circolatorio, il muscolo cardiaco deve contrarsi in modo altamente sincronizzato. Le contrazioni cardiache sono coordinate da un elaborato sistema di conduzione che determina la sequenza di eccitazione delle cellule del muscolo.

1.3.1: Sistema di conduzione

La contrazione del miocardio, come in tutti i muscoli, è avviata da un'attivazione elettrica della membrana dei miociti, chiamata potenziale d'azione. Il cuore, tuttavia, ha la particolarità di essere autoritmico, ovvero capace di generare il proprio ritmo in modo autonomo, senza il bisogno di segnali provenienti dal sistema nervoso (a differenza ad esempio del muscolo scheletrico). Esistono due tipologie di cellule autoritmiche: cellule pacemaker, che avviano i potenziali d'azione stabilizzando il ritmo cardiaco, e le fibre di conduzione, che trasmettono i potenziali attraverso il cuore in maniera altamente coordinata. Insieme queste cellule costituiscono il sistema di conduzione del cuore.

Le cellule pacemaker sono concentrate principalmente in due regioni specifiche del miocardio: il nodo senoatriale (NSA) , localizzato nella parete dell'atrio destro in prossimità del punto in cui si unisce alla vena cava superiore, e il nodo atrioventricolare (NAV), situato in prossimità della valvola tricuspide nel setto interatriale.

Le velocità con cui il NAV e il NSA generano potenziali d'azione in maniera spontanea differisce: questo perché le cellule nel nodo SA hanno una velocità di depolarizzazione spontanea più rapida, e poiché il nodo SA e il nodo AV sono collegati da fibre di conduzione, il primo guida la depolarizzazione delle cellule nel nodo AV e in tutto il cuore. Proprio per questo motivo, il nodo SA viene definito il pacemaker del cuore.

Le fibre conduttive sono specializzate a condurre in maniera rapida il potenziale d'azione generato dalle cellule pacemaker attraverso il miocardio, innescando così le contrazioni del muscolo cardiaco. Sebbene tutte le fibre muscolari cardiache siano capaci di trasmettere potenziale, le fibre di conduzione differenti poiché più larghe in diametro e capaci di condurre in maniera più rapida delle "usuali" fibre. Il potenziale d'azione può viaggiare fino ai 4 metri al secondo in certe parti del sistema di conduzione, in opposizione ai 0.3-0.5 m/s delle cellule contrattili cardiache.

La sequenza di eventi elettrici che normalmente innescano il battito cardiaco avviene in una sequenza ordinata:

1. Un potenziale d'azione viene avviato nel nodo SA. Da questo nodo, gli impulsi viaggiano verso il nodo AV tramite percorsi internodali, cioè sistemi di fibre di

conduzione che attraversano le pareti degli atri. Mentre questi segnali si muovono attraverso i percorsi internodali, si diffondono anche attraverso la massa del muscolo atriale tramite percorsi interatriali.

2. L'impulso viene condotto alle cellule del nodo AV, i quali trasmettono il potenziale d'azione meno rapidamente rispetto ad altre cellule del sistema di conduzione. Di conseguenza, l'impulso viene momentaneamente ritardato di circa 0.1 s prima di proseguire (si parla infatti di ritardo del nodo AV).
3. Dal nodo AV, l'impulso viaggia attraverso il fascio atrioventricolare, anche denominato fascio di His. Il nodo AV e il fascio di His sono l'unica connessione elettrica tra gli atri e i ventricoli, altrimenti separati dal solo fascio fibroso.
4. Il segnale viaggia per una piccola distanza attraverso il fascio atrioventricolare prima di dividersi in branca sinistra e branca destra, che conducono gli impulsi rispettivamente al ventricolo sinistro e destro.
5. Dai rami del fascio, l'impulso viaggia in una fitta rete di rami chiamate fibre di Purkinje, le quali si diffondono attraverso l'intero miocardio ventricolare. Da queste fibre, l'impulso viaggia verso il resto delle cellule miocardiche.

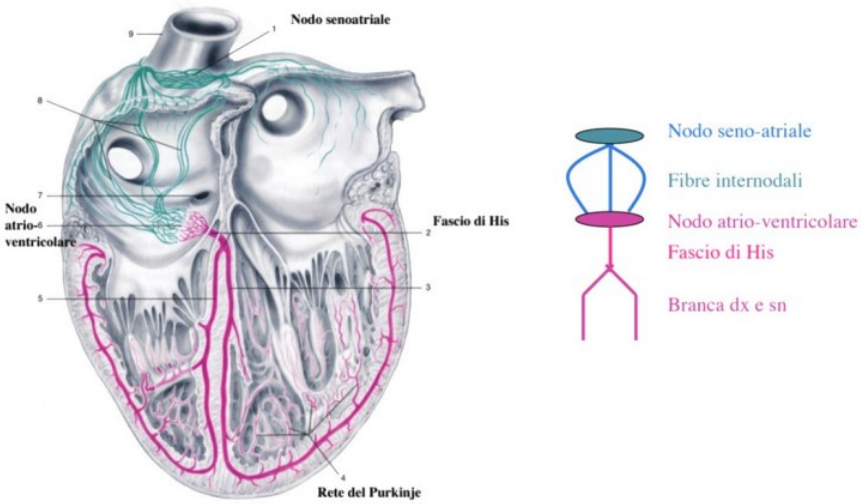

Figura 1.4: Configurazione del sistema di conduzione del cuore.

Dunque, sia il nodo senoatriale che il nodo atrioventricolare sono in grado di generare in maniera spontanea potenziali d'azione; tuttavia, l'attività di peacemaking è solitamente dettata dal NSA. Il NAV, infatti, raramente guida l'attività elettrica per due principali motivazioni: innanzitutto, i potenziali d'azione generati dal nodo SA attraversano il nodo AV nel loro percorso verso i ventricoli. Durante questo passaggio,

le cellule nel nodo AV entrano in una fase refrattaria, cioè un periodo in cui non sono in grado di generare i propri potenziali d'azione. In secondo luogo, il nodo SA ha una frequenza di potenziali d'azione più elevata rispetto al nodo AV: circa 70 bpm per il nodo SA rispetto ai 50 bpm del nodo AV.

Seppur il nodo SA riesce a battere il nodo AV sul tempo nella generazione di potenziali d'azione, se il primo non dovesse riuscire ad attivare un potenziale o rallenta drasticamente, sarà il nodo AV a generare potenziale, che viaggerà attraverso il sistema conduttivo e riuscirà ad attivare la contrazione ventricolare in maniera efficace. [3]

1.3.2. Il potenziale d'azione cardiaco

La cellula miocardica è separata dall'ambiente extracellulare attraverso la membrana plasmatica, che delimita l'interno e l'esterno della cellula. Questi due compartimenti presentano diverse concentrazioni di vari ioni, e tale differenza di concentrazione è alla base della generazione del potenziale d'azione (PA). Affinché la cellula miocardica possa contrarsi, è necessario che sviluppi prima un potenziale d'azione, il quale si verifica attraverso una serie di eventi rapidi che causano un temporaneo cambiamento del potenziale di membrana da negativo a positivo.

Il potenziale di equilibrio per un determinato ione, si può calcolare mediante l'equazione di Nernst:

$$\boldsymbol{Vm^{eq} = -\frac{RT}{zF} ln\left(\frac{[Cp]i}{[Cp]e}\right)} \tag{1}$$

dove:

- R rappresenta la costante dei gas (8,314 J/(mol·K));
- T la temperatura in Kelvin;
- z la carica dell'ione;
- F costante di Faraday (96.485 C/mol);
- [Cp]i e [Cp]e rappresentano rispettivamente le concentrazioni dello ione all'esterno e all'interno della cellula.

Complessivamente, considerando tutti gli ioni presenti, ione sodio (Na^+), ione potassio (K^+) e ione cloro (Cl^+), è possibile definire il potenziale di membrana tramite l'equazione di Goldman:

$$Vm = \frac{RT}{F} \ln \left(\frac{(P_k[K^+]e + P_{Na}[Na^+]e + P_{Cl}[Cl^-]i)}{(P_K[K^+]i + P_{Na}[Na^+]i + P_{Cl}[Cl^-]e)} \right) \quad (2)$$

Dove P_i indica la permeabilità, cioè la facilità con cui uno ione attraversa la membrana.

Il potenziale di membrana è pari a -80.3 mV, ed è quindi negativo all'interno della cellula; nelle cellule eccitabili miocardiche prende il nome di potenziale di riposo poiché caratterizza, per l'appunto, lo stato di riposo. Tale stato si modifica in risposta a stimoli specifici, che determinano flussi ionici attraverso la membrana. La modificazione più importante del PA consiste in una transitoria inversione del potenziale di membrana. Le cellule miocardiche autoritmiche (cellule del pacemaker) possiedono la peculiare capacità di generare PA spontaneamente in assenza di uno stimolo dal sistema nervoso. Solo se il potenziale di membrana viene perturbato oltre un certo valore, tipicamente tra i 65mV e i 55mV si innesta un PA. Fin quando il potenziale di membrana si trova al di sotto del valore di soglia, la cellula si comporta come se fosse non eccitabile.

1.3.3: Diffusione dell'eccitazione attraverso il muscolo cardiaco

Abbiamo definito che il battito cardiaco è innescato da potenziali d'azione che si generano dalle cellule pacemaker e si propagano nel cuore attraverso il miocardio in modo ordinario e prevedibile. Esaminiamo i meccanismi cellulari responsabili di questi segnali elettrici.

1.3.3.1 Attività elettrica nelle cellule pacemaker

Ciò che conferisce alle cellule autoritmiche del miocardio la capacità di generare spontaneamente potenziali d'azione in assenza di stimoli provenienti dal sistema nervoso deriva dal loro potenziale di membrana instabile, che parte da -60 mV, e definito potenziale pacemaker. Ogni qualvolta un potenziale pacemaker depolarizza la cellula portandola al valore soglia, la cellula autoritmica innesca un potenziale d'azione.

Attualmente si pensa che le cellule autoritmiche contengano canali diversi da quelli degli altri tessuti eccitabili. Quando il potenziale della membrana cellulare è pari a -60

mV, si aprono i canali I_f, i quali sono permeabili sia al K^+ sia al Na^+. Questi canali sono chiamati canali I_f, perché permettono alla corrente di fluire con una cinetica particolare. I ricercatori che per primi descrissero la corrente ionica attraverso questi canali inizialmente non compresero il suo comportamento e la chiamarono corrente buffa (funny), da cui deriva il pedice " f ".

Quando i canali si aprono, a potenziali di membrana negativi, il Na^+ che entra supera il K^+ che esce. L'ingresso netto di cariche positive depolarizza lentamente la cellula autoritmica. Nel momento in cui il potenziale di membrana diventa più positivo, i canali I_f si chiudono gradualmente e alcuni canali del Ca^{2+} si aprono. Il conseguente ingresso di Ca^{2+} continua la depolarizzazione, e il potenziale di membrana si sposta progressivamente verso il valore soglia.

Quando il potenziale di membrana raggiunge la soglia, si aprono ulteriori canali del Ca^{2+}. Il Ca^{2+} entra velocemente nella cellula, generando la fase di depolarizzazione rapida del potenziale di azione. Si noti che questo processo è diverso da quello che si verifica nelle altre cellule eccitabili, nelle quali la fase di depolarizzazione è dovuta all'apertura di canali del Na^+ voltaggio-dipendenti. Quando i canali del Ca^{2+} si chiudono al picco del potenziale d'azione, i canali lenti del K^+ si aprono. Ne consegue l'efflusso di K^+ che risulta quindi responsabile della fase di ripolarizzazione del potenziale d'azione autoritmico. Questa fase è simile alla ripolarizzazione negli altri tipi di cellule eccitabili.

La velocità alla quale le cellule pacemaker si depolarizzano determina la frequenza alla quale il cuore si contrae, determinano dunque la frequenza cardiaca.

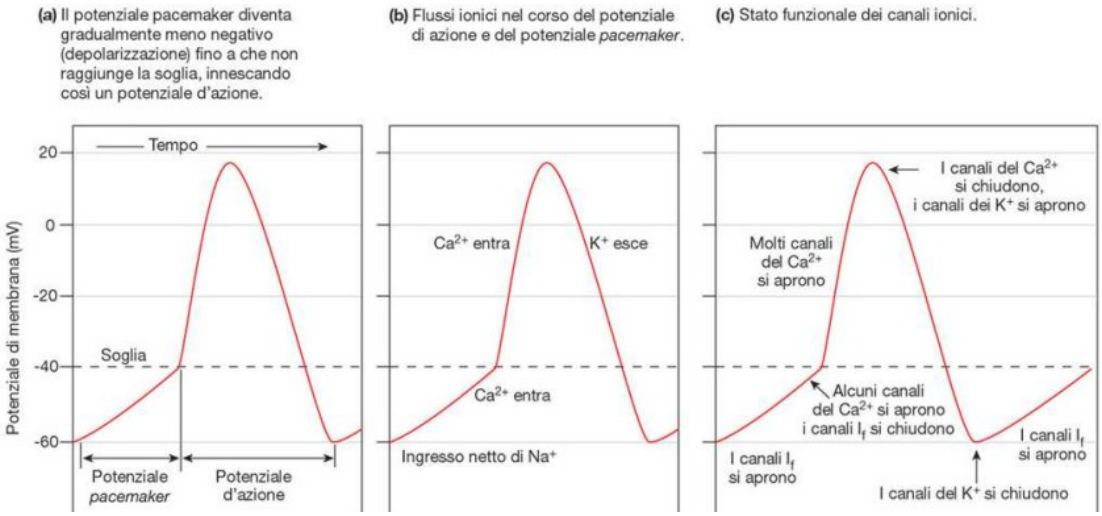

Figura 1.5: Potenziali d'azione nelle cellule autoritmiche cardiache [2].

1.2.3.2 Attività elettrica nelle cellule contrattili miocardiche

I potenziali di azione delle cellule contrattili miocardiche sono simili per molti aspetti a quelli dei neuroni e del muscolo scheletrico. La fase di depolarizzazione rapida del potenziale d'azione è il risultato dell'ingresso di Na^+, e la successiva fase di ripolarizzazione è dovuta al K^+ che esce dalla cellula. La differenza principale tra il potenziale d'azione della cellula contrattile miocardica e quello della fibra muscolare scheletrica o di un neurone è che nella cellula miocardica il potenziale di azione è prolungato dall'ingresso di Ca^{2+}.

Per convenzione la fasi del potenziale d'azione iniziano dalla zero, fino ad arrivare alla quattro:

- FASE 0 (di depolarizzazione rapida): in risposta ad uno stimolo elettrico di depolarizzazione, viene attivata l'apertura di specifici canali per il sodio, gli ioni Na+ entrano nella cellula, il potenziale di membrana diventa più positivo fino a raggiungere i -40 mV, inducendo l'apertura di tutti i canali per il sodio, provocando un'ulteriore depolarizzazione. Questo processo a cascata si ripete fino all'inversione del potenziale di membrana, che tende a raggiungere il picco tra +30 e +40 mV.
- FASE 1 (della ripolarizzazione precoce): nella fase 1 inizia il processo di inattivazione dei canali Na+, e si verifica una maggiore permeabilità di ioni potassio verso l'esterno della cellula, e ciò porta a un potenziale di membrana tendente a valori negativi. Tuttavia, il potenziale di membrana scende di poco.
- FASE 2 (di plateau): in questa fase iniziano ad aprirsi i canali del calcio che entrano nella cellula, mentre i canali del potassio continuano ad essere attivi facendo uscire gli ioni. Quando l'ingresso del Ca^{2+} uguaglia la fuoriuscita del K^+, si raggiunge la fase di plateau.
- FASE 3 (di ripolarizzazione finale): i canali del potassio iniziano ad aprirsi gradualmente durante la fase 1 e 2, ma non influenzano in modo determinante il potenziale di membrana. E' nella fase tre che aumenta la concentrazione degli ioni K^+ in uscita, portando il potenziale verso valori più negativi. Questa variazione della permeabilità degli ioni K^+, porta alla chiusura dei canali per il calcio, portando ad una minore concentrazione dei Ca^{2+} all'interno della cellula. L'aumento degli ioni K^+ fuori dalla cellula e una minore permeabilità

degli ioni Ca^{2+} fa ripolarizzare la membrana, portando così a termine il potenziale d'azione.

- FASE 4 (di ripristino): questa è la fase del potenziale di riposo, in cui le permeabilità degli ioni potassio, calcio e sodio sono ai loro valori di riposo. La membrana raggiunge un potenziale di -90 mV [5].

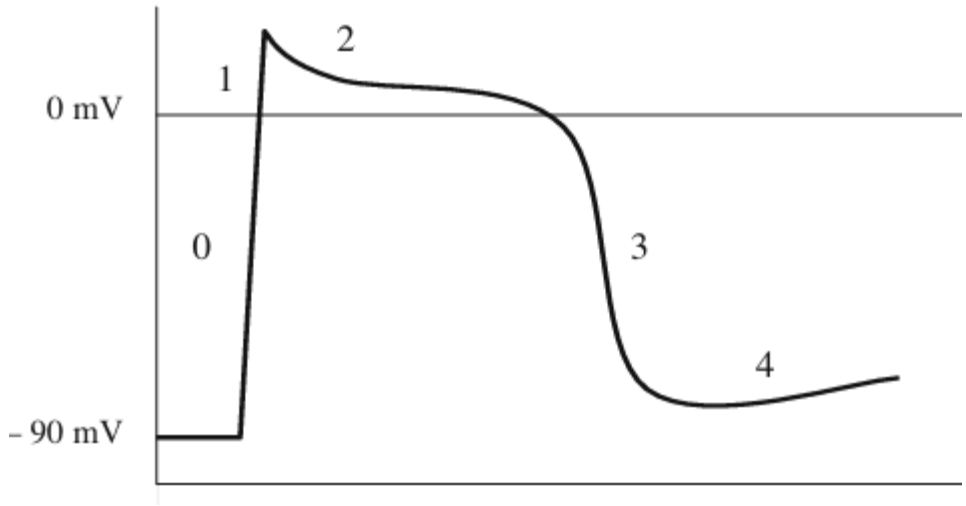

Figura 1.6: Potenziale d'azione di una cellula contrattile [9].

CAPITOLO 2
L' ELETTROCARDIOGRAMMA

Alla fine del XIX secolo, i fisiologi scoprirono la possibilità di registrare l'attività elettrica del cuore posizionando degli elettrodi sulla superficie cutanea. Queste registrazioni, dette elettrocardiogrammi (ECG o a volte EKG) mostrano la somma delle attività elettriche generate dalle cellule cardiache. Il primo elettrocardiogramma effettuato sull'uomo fu registrato nel 1887, ma la procedura fu perfezionata per uso clinico solo nei primi anni del XX secolo.

2.1 Asse elettrico istantaneo del cuore.

In generale, il potenziale elettrico E prodotto da una carica elettrica Q in un punto P a distanza d dalla carica elettrica stessa vale:

$$E(d) = \frac{Q}{4\pi\varepsilon_0\varepsilon_r d} \tag{3}$$

con ε_r costante dielettrica del mezzo e ε_0 costante dielettrica del vuoto, pari a $8.859 \cdot 10^{-12}\ Fm^{-1}$.

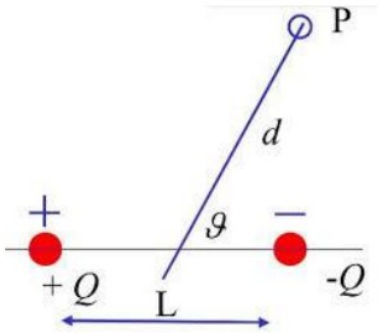

Figura 2.1: Schematizzazione di un dipolo elettrico.

E' utile ricordare che l'effetto complessivo di un insieme di cariche elettriche distribuite in una certa regione dello spazio su un punto a distanza molto maggiore di quella esistente tra le cariche stesse è equivalente a quello che si otterrebbe se queste fossero concentrate nel loro centro di carica. Pertanto, è possibile rappresentare in ogni istante tutte le cariche positive del cuore con una singola carica positiva (di valore pari alla somma di quelle esistenti), collocata in punto specifico all'interno al cuore, e tutte le cariche negative come una singola carica negativa, collocata in un altro punto.

Da ciò deriva che il potenziale elettrico E in un punto dello spazio P posto ad una distanza d molto maggiore rispetto alla distanza L tra le due cariche, è definito dalla relazione:

$$E(P) = \frac{\mu \cos\vartheta}{4\pi\varepsilon_r\varepsilon_0 d^2} \tag{4}$$

dove:

- μ: momento del dipolo;
- Q: carica del dipolo;
- d: distanza del punto P dal centro del dipolo;
- ϑ : angolo tra asse del dipolo e la congiungente del punto P con il punto medio di L.

L'asse del dipolo equivalente è noto come asse elettrico istantaneo del cuore. Questo dipolo, caratterizzato da intensità e direzione, è rappresentato da un vettore H, che risulta espressione della somma delle attività elettriche cardiache. Le proiezioni di H lungo specifiche direzioni possono essere misurate in termini di intensità e direzione attraverso registrazioni delle differenze di potenziale sulla superficie corporea.

2.2. Posizionamento degli elettrodi

I sensori impiegati in elettrocardiografia sono elettrodi per biopotenziali, il cui ruolo è di trasdurre la corrente ionica generata nel corpo umano in corrente elettronica trasmessa alla strumentazione di misura. Generalmente, l'elettrodo utilizzato per acquisire un segnale elettrocardiografo è costituito da un disco metallico adesivo, sul quale viene applicato un gel elettrolita, ricco di ioni Cl^-. In particolare, all'interfaccia

tra metallo ed elettrolita avviene una reazione di ossidoriduzione, attraverso cui vengono liberati tanti elettroni quanti sono gli ioni Cl^- presenti.

$$Ag + Cl^- \leftrightarrow AgCl + e^- \tag{5}$$

Per il rilevamento dei potenziali cardiaci sono necessari almeno due sensori (elettrodi cutanei) applicati alla superficie del corpo e posti in luoghi non equipotenziali. Per garantire la conformità dei tracciati acquisiti, è fondamentale standardizzare le sedi in cui vengono posizionati tali elettrodi.

2.2.1 Derivazioni fondamentali.

Il fisiologo olandese Willem Einthoven, premio Nobel per la medicina nel 1924, fu il primo a rappresentare il corpo umano come un grande conduttore contenente al centro la sorgente dell'attività elettrica cardiaca. Per questo motivo, posizionò gli elettrodi ai vertici di un triangolo equilatero, identificando i tre vertici come RA (Right Arm), posto sul braccio destro, LA (Left Arm), posto sul braccio sinistro, e LL (Left Leg), posto sulla gamba sinistra. Questa configurazione consente di rilevare l'andamento temporale delle proiezioni del vettore H lungo le tre direzioni del piano frontale (Figura 2.1).

Gli elettrodi posti ai vertici di questo triangolo vengono collegati a coppie a un dispositivo per la misurazione della tensione. In particolare, l'ECG viene registrato utilizzando una derivazione alla volta, in cui un elettrodo funge da elettrodo positivo e l'altro da elettrodo negativo.

Attraverso il triangolo di Einthoven si possono quindi definire tre derivazioni, definite bipolari in quanto, per poterle registrare, sono necessari due dei tre elettrodi disponibili:

- Prima derivazione (I): misurata tra l'elettrodo positivo sul braccio sinistro e quello negativo sul braccio destro;
- Seconda derivazione (II): misurata tra l'elettrodo positivo sulla gamba sinistra e quello negativo sul braccio destro;
- Terza derivazione (III): misurata tra l'elettrodo positivo sulla gamba sinistra e quello negativo sul braccio sinistro;

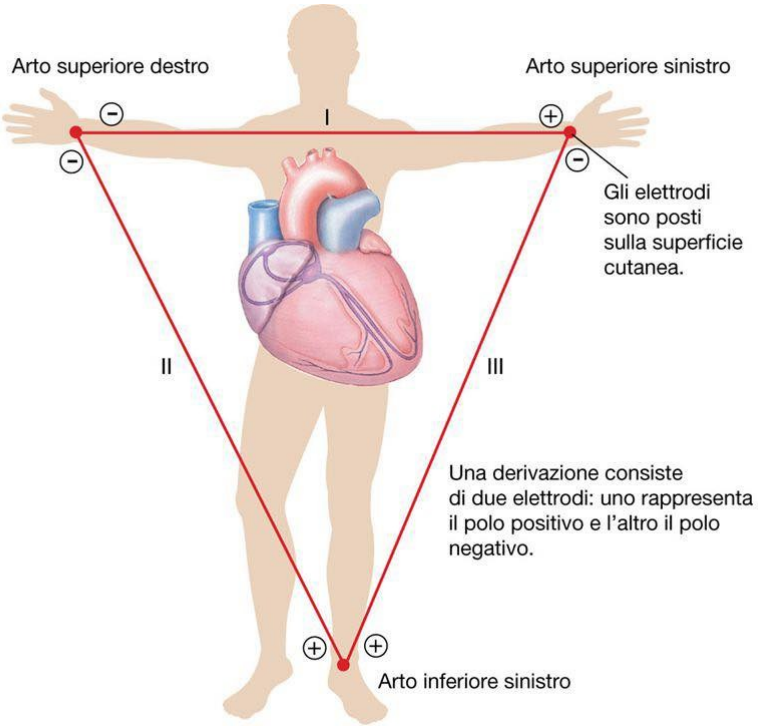

Figura 2.2: Triangolo di Einthoven e derivazioni bipolari.

All'epoca si preferì utilizzare la gamba sinistra piuttosto che la destra poiché si riteneva che, dato il posizionamento anatomico del cuore nella parte sinistra della gabbia toracica, questa scelta garantisse una minore resistenza elettrica. La gamba destra, essendo più lontana dal cuore, presentava una resistenza elettrica maggiore e quindi minori vantaggi. Ad oggi, tuttavia, è noto come un elettrocardiogramma eseguito utilizzando la gamba destra non mostrerebbe differenze rilevanti. Nella pratica, il potenziale della gamba destra viene utilizzato come riferimento per ridurre al minimo le interferenze elettromagnetiche.

Con questa definizione, e tenendo presente che dal punto di vista elettrico il triangolo di Einthoven forma una maglia chiusa su cui è possibile applicare il I principio di Kirchoff, si ha che:

$$V_{III} + V_I = V_{II} \tag{6}$$

e cioè che in ogni instate la seconda derivazione è pari alla somma della prima e della terza, e ciò indipendentemente dalla posizione degli elettrodi.

2.2.2. Derivazioni unipolari (o aumentate)

Un ulteriore modo per eseguire un ECG completo è tramite l'utilizzo di derivazioni unipolari, così chiamate poiché misurano la differenza di potenziale tra un elettrodo, detto elettrodo esplorante, ed un elettrodo di riferimento. Queste derivazioni vengono anche chiamate aumentate in quanto i valori dei potenziali misurati risultano maggiori di circa il 50% rispetto alle fondamentali. Queste derivazioni si suddividono in:

- aV_R: differenza di potenziale tra l'elettrodo RA ed un elettrodo di riferimento ottenuto collegando attraverso una resistenza R il potenziale dell'elettrodo LA e quello dell'elettrodo LL;
- aV_L: differenza di potenziale tra l'elettrodo LA ed un elettrodo di riferimento ottenuto collegando attraverso una resistenza R il potenziale dell'elettrodo RA e quello dell'elettrodo LL;
- aV_F: differenza di potenziale tra l'elettrodo LL ed un elettrodo di riferimento ottenuto collegando attraverso una resistenza R il potenziale dell'elettrodo RA e quello dell'elettrodo LA.

Poiché non è necessario utilizzare elettrodi aggiuntivi, ma soltanto gli stessi impiegati per calcolare le derivazioni fondamentali, le derivazioni aumentate possono essere ottenute tramite tre specifiche relazioni:

$$aV_R = -\frac{I + III}{2} \tag{7}$$

$$aV_L = \frac{I - III}{2} \tag{8}$$

$$aV_F = \frac{II + III}{2} \tag{9}$$

2.2.3. Derivazioni precordiali (o di Wilson)

Esistono ulteriori derivazioni, definite precordiali (o di Wilson), i quali prevedono il posizionamento di sei elettrodi ulteriori in punti specifici della gabbia toracica.

Queste derivazioni sono unipolari e misurano la differenza di potenziale tra uno dei sei elettrodi e un elettrodo di riferimento, detto centro terminale di Wilson. Il centro di Wilson si ottiene collegando ciascun elettrodo delle derivazioni fondamentali a un punto comune tramite una resistenza elevata, di circa 5 MΩ. Poiché la resistenza dei singoli elettrodi è molto inferiore a R, la corrente non fluisce attraverso il centro terminale di Wilson, che funge quindi da elettrodo di riferimento con corrente nulla e potenziale costante, rappresentando la media dei potenziali delle tre derivazioni fondamentali.

Il centro di Wilson, tuttavia, non ha potenziale nullo, che sarebbe il riferimento ideale, perché per ottenerlo dovrebbe essere collegato a terra. Questo comporterebbe rischi significativi per il paziente, poiché qualsiasi corrente presente, incluse le correnti di disturbo, verrebbe trasferita al corpo, che è altamente conduttivo grazie ai fluidi biologici.

Sebbene le derivazioni precordiali non offrano vantaggi in termini di potenziale rispetto a quelle aumentate, contribuiscono a fornire un quadro più completo della posizione spaziale del vettore H sia in condizioni normali sia patologiche, se utilizzate insieme alle altre sei derivazioni.

Gli elettrodi utilizzate per la determinazione di queste derivazioni sono sei:

- V_1: elettrodo posizionato nel quarto spazio intercostale, a destra del margine sternale;
- V_2: elettrodo posizionato nel quarto spazio intercostale, a sinistra del margine sternale;
- V_4: elettrodo posizionato nel quinto spazio intercostale;
- V_3: elettrodo posizionato a metà tra V_2 e V_4;
- V_5: elettrodo posizionato sulla linea ascellare anteriore allineato con V_4 e V_6;
- V_6: elettrodo allineato esternamente con V_4 e V_5.

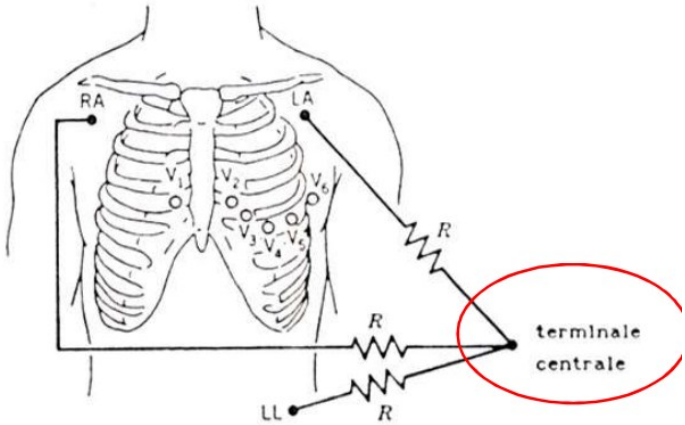

Figura 2.3: Posizionamento dei sei elettrodi per la determinazione delle derivazioni precordiali [7].

Data la posizione dei sei elettrodi sul piano trasversale del corpo umano verrà presa in considerazione la proiezione su tale piano del vettore dipolo H [6].

In conclusione, per realizzare un elettrocardiogramma completo si utilizzano dieci elettrodi: tre sono dedicati alle derivazioni fondamentali e aumentate, mentre sei sono per le derivazioni precordiali. Il decimo elettrodo, posizionato sulla gamba destra, ha la funzione di fornire, tramite un amplificatore in configurazione invertente, una corrente di intensità uguale ma direzione opposta a quella dei disturbi elettromagnetici che influenzano simultaneamente tutti gli elettrodi, permettendo così di eliminarli.

2.3 L'elettrocardiografo

L'elettrocardiografo è costituito da diversi blocchi funzionali (Figura 2.4).

Il primo blocco è costituito dal cavo paziente, il componente più delicato dell'elettrocardiografo e la causa principale di eventuali malfunzionamenti. Il cavo paziente comprende un minimo di quattro conduttori destinati ad inviare il segnale disponibile sugli elettrodi all'ingresso della strumentazione: tre per le derivazioni principali e uno come riferimento per la gamba destra. Tuttavia, il numero di conduttori può arrivare fino a dieci, includendo le derivazioni precordiali.

Il secondo blocco, denominato selettore delle derivazioni, è composto da almeno tre canali, corrispondenti alle tre derivazioni fondamentali, che confluiscono in una rete di resistori. Questo modulo consente di generare i potenziali di riferimento per le derivazioni monopolari e di selezionare le derivazioni desiderate in uscita.

Un terzo blocco è costituito da un insieme di preamplificatori e filtri, che assolvono il compito di prelevare il segnale proveniente dal cavo paziente, depurarlo da disturbi e presentarlo al successivo blocco.

Si ha poi un amplificatore di potenza, essenziale per il controllo del galvanometro registratore a penna calda, il quale consente la scrittura del tracciato elettrocardiografico. Questo amplificatore è collegato al blocco motore, responsabile dell'avanzamento della carta millimetrata, fondamentale per la rappresentazione grafica temporale dell'ECG.

Come in tutte le apparecchiature mediche, anche l'elettrocardiografo è dotato di un blocco di alimentazione, che può essere sia a batteria sia alimentato tramite rete elettrica (220 V, 50 Hz), garantendo la continuità di funzionamento.

I moduli descritti costituiscono la cosiddetta parte analogica dell'elettrocardiografo. A questa si affiancano ulteriori circuiti dedicati alla sicurezza del paziente, alla protezione della strumentazione e alla salvaguardia del personale tecnico. Tra questi, il circuito della gamba destra riveste un ruolo primario, insieme al sistema di millimetratura, che consente una precisa rappresentazione del tracciato. Il sensore di impedenza degli elettrodi è, inoltre, incaricato di verificare la corretta connessione degli elettrodi durante la fase di acquisizione.

Sono presenti, infine, un circuito di calibrazione e un sistema di convertitori analogico-digitali. Questi convertitori convertono il segnale analogico in un formato digitale e viceversa, rendendolo leggibile dal microprocessore, il quale gestisce i comandi operativi e l'elaborazione del segnale per la visualizzazione e memorizzazione [6].

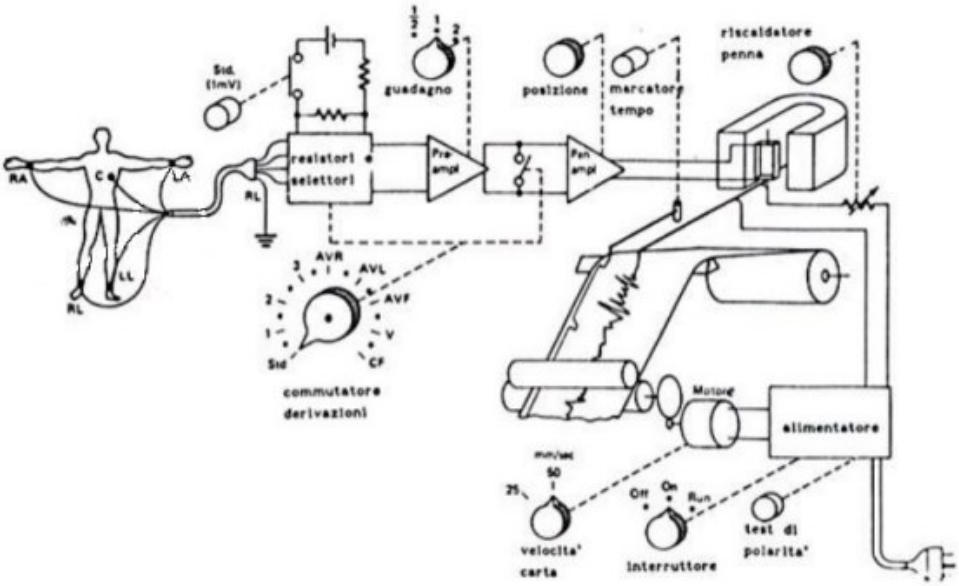

Figura 2.4: Schema a blocchi dell'elettrocardiografo [7].

2.3 Il tracciato elettrocardiografico

Tutte le misurazioni antecedentemente descritte portano a ricavare quello che è definito come il tracciato elettrocardiografico, o elettrocardiogramma (ECG) del dipolo cardiaco. E' da ricordare che questo esame non fornisce informazioni sulle proprietà meccaniche del cuore, come dimensione dei ventricoli o corretto funzionamento delle valvole, ma permette di rilevare la sola attività contrattile del muscolo stesso.

2.3.1. Onde dell'elettrocardiogramma

Nell'elettrocardiogramma (ECG), si distinguono principalmente due componenti: le onde e i segmenti. Le onde si manifestano come deflessioni che si collocano sopra o sotto la linea di base e rappresentano la depolarizzazione o la ripolarizzazione delle camere cardiache, ovvero gli atri e i ventricoli. I segmenti, invece, consistono in tratti di linea base compresi tra due onde consecutive. Gli intervalli comprendono sia onde che segmenti, fornendo una visione più complessiva dell'attività elettrica del cuore.

Un ECG tipico, registrato tramite la prima derivazione, mostra tre onde principali (figura 2.5). La prima onda viene definita onda P, e rappresenta l'attività elettrica legato alla depolarizzazione degli atri, quindi alla contrazione degli atri avviato dal nodo senoatriale. Successivamente si ha il complesso QRS che si presenta dopo una

pausa di 1/10 di secondo dall'onda P , e rappresenta la progressiva depolarizzazione ventricolare; tuttavia, delle volte negli ECG normali l'onda P è assente. L'onda finale, l'onda T, rappresenta la ripolarizzazione dei ventricoli. Possiamo notare come la ripolarizzazione atriale non è rappresentata da onde particolari, ma incorporata nel complesso QRS. Quando infatti si parla di ripolarizzazione nel contesto dell'ECG, si fa principalmente riferimento alla ripolarizzazione dei ventricoli; questo perché la ripolarizzazione degli atri tende a essere oscurata dai segnali più intensi associati ai ventricoli. Poiché gli atri sono di dimensioni più piccole e generano un'attività elettrica meno intensa rispetto ai ventricoli, la loro ripolarizzazione risulta difficile da identificare distintamente nell'ECG, finendo per essere sommata ad altri segnali.

In alcuni tracciati ECG è possibile osservare un'onda aggiuntiva alla fine dell'onda T, denominata onda U. L'origine di questa onda è incerta, ma si ipotizza possa rappresentare la ripolarizzazione dei muscoli papillari e delle fibre di Purkinje. In particolare, quando l'onda U segue un'onda T di forma normale, può essere considerata fisiologica; tuttavia, se compare in associazione a un'onda T appiattita, potrebbe indicare una condizione patologica. [8]

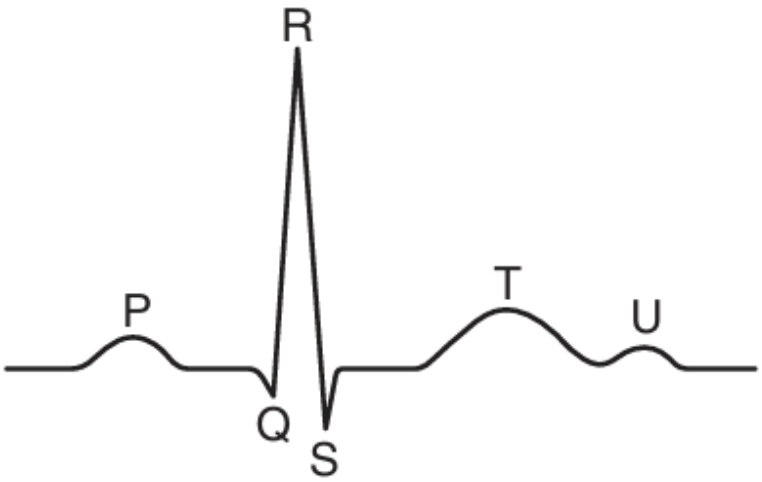

Figura 2.5: Onde caratteristiche di un ECG.

Per ricapitolare, possiamo dire che un ciclo cardiaco è rappresentato dall'onda P, dal complesso QRS, dall'onda T e dal tratto di linea isoelettrica che segue finché compare un'altra onda P (figura 2.6). Fisiologicamente, un ciclo cardiaco comprende la sistole atriale seguita dalla sistole ventricolare e la fase di riposo che segue finché inizia un altro ciclo [10].

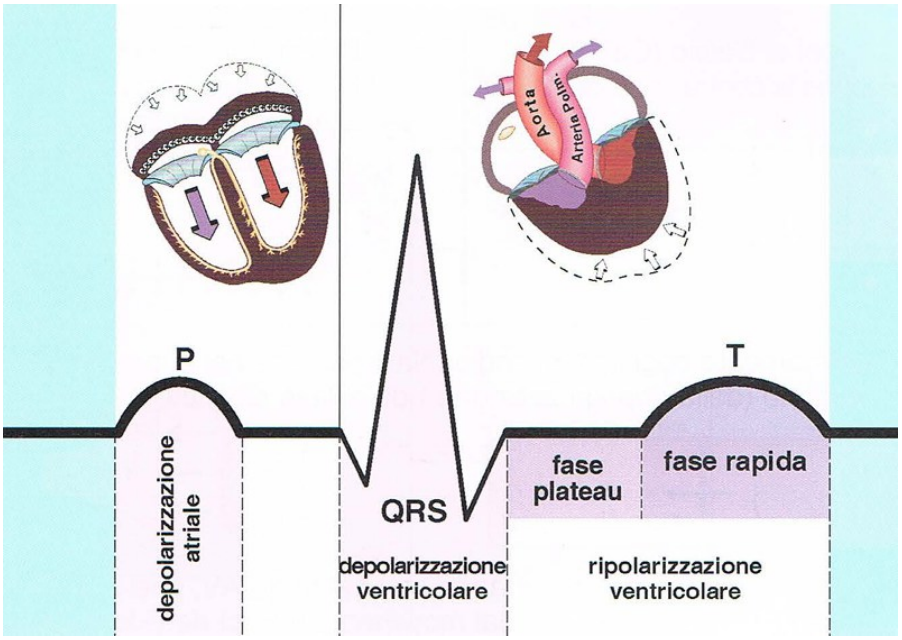

Figura 2.6: Ciclo cardiaco, con rispettive fasi fisiologiche [8].

2.3.2. Caratteristiche del tracciato

L'ECG viene tracciato su carta millimetrata, dove sull'asse verticale sono rappresentati i voltaggi e su quello orizzontale il tempo, misurato in secondi. In assenza di segnali elettrici, la traccia si colloca su una linea di riferimento detta linea isoelettrica (corrispondente al tratto PR). I voltaggi sono espressi in millivolt (mV), e l'elettrocardiografo è generalmente impostato in modo che 1 mV corrisponda a una deflessione di 10 mm, una taratura standard obbligatoria per legge.

Quando i segnali risultano molto ampi, si può utilizzare la mezza taratura, in cui 1 mV equivale a una deflessione di 5 mm. Se invece i segnali sono deboli, è possibile adottare la doppia taratura, che amplifica la deflessione a 20 mm per 1 mV. Di norma, la carta dell'ECG scorre a una velocità di 25 mm/s, dove ogni millimetro rappresenta 40 ms. In alternativa, si può aumentare la velocità a 50 mm/s (1 mm corrisponde a 20 ms) o ridurla a 10 mm/s (1 mm corrisponde a 100 ms). Il ciclo cardiaco si sviluppa generalmente in circa un secondo, ma le caratteristiche principali del tracciato possono essere osservate ogni 25 ms.

In ogni tracciato ECG è sempre presente un'onda quadrata iniziale, che rappresenta il segnale di taratura. Viene fornito un impulso di ampiezza nota, e si osservano l'ampiezza e la durata dell'onda risultante. Grazie a queste informazioni (relativi alla

scala temporale e all'ampiezza), è possibile determinare se il tracciato è normale o meno (figura 2.7).

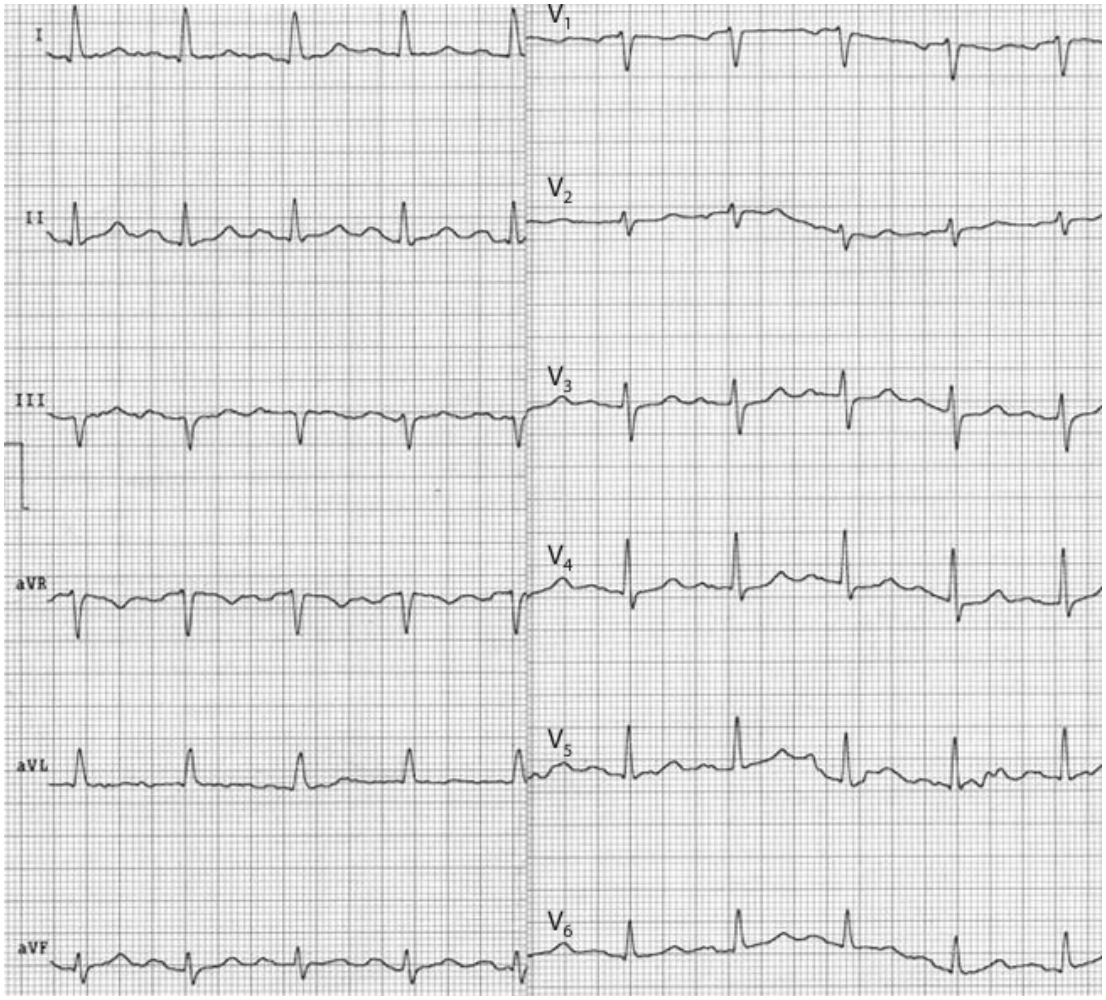

Figura 2.7: Esempio di ECG normale, con evidenza della zona di transizione fra V3 e V4 [9].

In alcuni casi, quando non è necessario eseguire un esame ECG a scopo diagnostico ma solo per monitorare, si utilizza un ECG monocanale, chiamato cardiomonitor. Di norma, si preleva la seconda derivazione, che presenta un segnale più ampio, e la si collega all'ingresso di un monitor, che ne permette la visualizzazione senza l'utilizzo di carta millimetrata. Esempi di queste situazioni possono essere il monitoraggio post-operatorio, il monitoraggio durante interventi chirurgici, le situazioni di rianimazione e l'assistenza in pediatria neonatale, poiché lo scopo è unicamente quello di monitorare (figura 2.8).

Il cardiomonitor, oltre a visualizzare una delle tre derivazioni principali (o anche tutte e tre), mostra una serie di segnali biologici come la saturazione o la pressione sanguigna, ed emette un segnale acustico in corrispondenza di ogni complesso QRS. È inoltre dotato di un sistema di allarme programmabile che attiva segnali acustici o visivi se vengono raggiunti determinati livelli di soglia, come battiti troppo lenti o troppo rapidi.

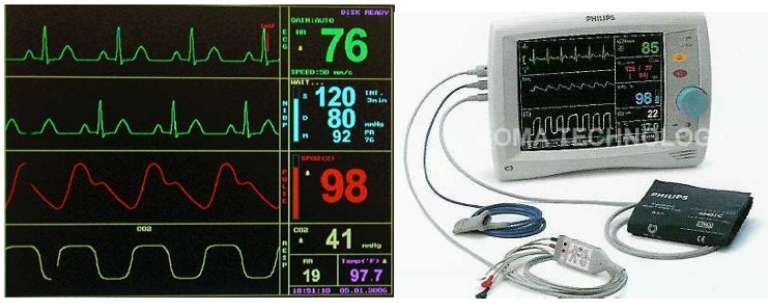

Figura 2.8: esempio di visualizzazione parametri vitali su cardiomonitor [7].

CAPITOLO 3
LE ARITMIE CARDIACHE

Come visto precedentemente, la depolarizzazione elettrica inizia tipicamente nel NSA e si propaga attraverso il muscolo atriale fino al NAV, per poi procedere lungo il fascio di His e le sue branche fino ai ventricoli. In questo caso, il ritmo del cuore si definisce sinusale, o ritmo normale. Tuttavia, la conduzione di quest'onda può subire ritardi o essere bloccata in qualsiasi punto del percorso, e in questo caso l'interpretazione di un ECG può risultare complessa, soprattutto quando si tratta di identificare variazioni sottili nella forma e nella durata delle onde o dei segmenti. Queste alterazioni vengono definite aritmie cardiache [9].

In generale quando la frequenza cardiaca supera i 100 battiti al minuto (bpm), si parla di aritmie ipercinetiche, o tachiaritmie. Al contrario, quando il cuore batte più lentamente del normale, ossia sotto i 60 bpm, si tratta di aritmie ipocinetiche, anche note come bradiaritmie.

3.1 Aritmie ipocinetiche

In questa condizioni il cuore batte più lentamente del normale, rendendo il flusso sanguigno meno efficiente. Le bradiaritmie possono essere rilevate tramite ECG o Holter la cui diagnosi si basa sulla presenza o meno di onde P, sulla loro morfologia e sulla relazione con il complesso QRS; il trattamento dipende dal tipo e dalla gravità della patologia e può variare dall'assunzione di farmaci per regolare il ritmo cardiaco all'uso, in casi più gravi, di dispositivi impiantati chirurgicamente come il pacemaker.

3.1.1 Blocchi atrioventricolari

I blocchi atrioventricolari (BAV) sono bradiaritmie caratterizzate da un'interruzione parziale o completa della trasmissione dell'impulso elettrico dagli atri ai ventricoli. Le cause principali sono la fibrosi e la sclerosi del sistema di conduzione o la cardiopatia

ischemica. I BAV possono essere di I, II e III grado a seconda della gravità e del blocco che riceve l'impulso quando passa all'interno del nodo atrioventricolare. Nei casi più gravi possono causare sincope ed arresto cardiaco.

Nel BAV di primo grado, la conduzione dell'impulso è rallentata ma non ci sono battiti mancanti. Ogni onda P è seguita da un complesso QRS, ma l'intervallo PR risulta più lungo rispetto alla norma, riducendo così la frequenza cardiaca al di sotto dei 60 bpm. Questo tipo di blocco è raramente sintomatico e non richiede un trattamento specifico, potendo risultare fisiologico in soggetti giovani e ben allenati.

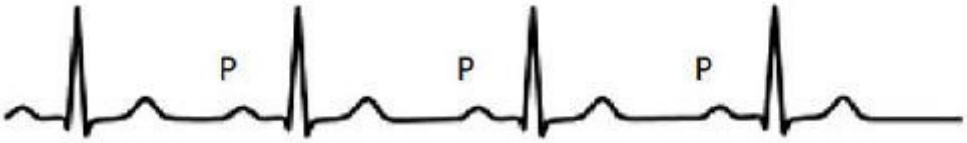

Figura 3.1: Blocco atrioventricolare di primo grado

Nel BAV di secondo grado, invece, si verifica un'assenza intermittente del complesso QRS dopo l'onda P, con la presenza di più onde P consecutive visibili all'ECG. Esistono due varianti di BAV di secondo grado:

- Mobitz I: l'intervallo PR si allunga progressivamente tra i battiti fino a quando un impulso atriale non viene condotto e un complesso QRS salta, dopodiché la conduzione atrioventricolare riprende normalmente.
- Mobitz II: l'intervallo PR rimane costante, ma si verifica un salto del complesso QRS in modo ciclico, generalmente ogni 3 o 4 onde P.

Figura 3.2: Blocco atrioventricolare di secondo grado.

Nel BAV di terzo grado non vi è alcuna relazione tra le onde P e i complessi QRS, una condizione definita dissociazione atrioventricolare. In questo caso, la frequenza delle onde P è superiore a quella dei complessi QRS poiché non c'è comunicazione tra atri

e ventricoli. Di conseguenza, l'impulso elettrico non riesce a raggiungere i ventricoli in modo coerente.

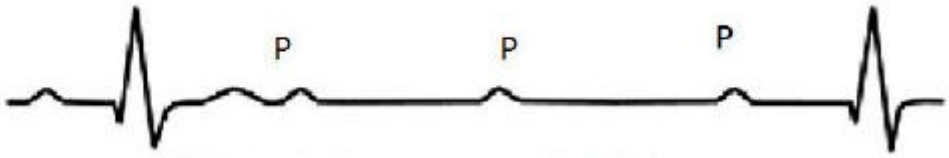

Figura 3.3: Blocco atrioventricolare di terzo grado.

3.1.2 Malattia del nodo del seno

La malattia del nodo del seno (MNS), conosciuta anche come disfunzione del nodo seno-atriale (NSA), è un disturbo del ritmo cardiaco causato da alterazioni nelle cellule pacemaker del nodo seno-atriale. Spesso, questa condizione è associata a processi degenerativi nella muscolatura atriale o nelle cellule del nodo atrio-ventricolare (NAV).

L'incidenza della MNS nella popolazione generale è stimata intorno allo 0,06%. Si manifesta con bradicardia a riposo, con frequenze inferiori ai 45 bpm, e può includere pause di 2-3 secondi tra i battiti, arrivando a veri e propri arresti del nodo per 5-10 secondi. Durante uno sforzo fisico, la frequenza cardiaca non aumenta a sufficienza a causa dell'incapacità delle cellule del nodo senoatriale di generare gli impulsi necessari.

Esiste anche un sottotipo di questa sindrome, chiamato sindrome bradicardia-tachicardia, in cui si alternano periodi di bradicardia a periodi di aritmie rapide come la fibrillazione o il flutter atriale. La MNS colpisce principalmente le persone anziane, specie quelle con altre patologie cardiache, diabete o condizioni come l'ipotiroidismo. I sintomi includono debolezza, svenimenti dovuti al rallentamento del battito, oppure palpitazioni durante gli episodi di aritmia.

Figura 3.4: Esempio di ECG da un individuo con brachicardia-tachicardia [9].

3.2 Aritmie ipercinetiche

Le aritmie ipercinetiche, note anche come tachiaritmie, sono disturbi del ritmo cardiaco caratterizzati da un aumento anomalo della frequenza dei battiti oltre i 100 bpm, causato da un'irregolarità nella conduzione elettrica del cuore. Queste aritmie possono originare sia negli atri sia nei ventricoli: nel primo caso sono chiamate aritmie sopraventricolari, mentre nel secondo caso vengono definite aritmie ventricolari.

3.2.1 Aritmie ventricolari

Le aritmie ventricolari hanno origine nei ventricoli e tendono a essere più pericolose delle aritmie sopraventricolari. Se non vengono trattate rapidamente, infatti, queste aritmie possono evolvere in condizioni gravi, fino alla morte cardiaca improvvisa.

Le aritmie ventricolari principali sono la tachicardia ventricolare (TV) e la fibrillazione ventricolare (FV).

La tachicardia ventricolare (TV) si definisce come un ritmo rapido con almeno tre complessi ventricolari consecutivi, a una frequenza superiore ai 100 bpm, caratterizzato da complessi QRS larghi (≥120 ms) e regolari, originanti da uno dei ventricoli. Si distinguono due forme principali:

- TV non sostenuta, che ha una durata inferiore a 30 secondi.
- TV sostenuta, la quale dura più di 30 secondi o richiede un'immediata interruzione per instabilità emodinamica, indipendentemente dalla durata.

Una variante particolare è il ritmo idioventricolare accelerato (RIVA), noto anche come "TV lenta", con frequenze tra 60 e 120 bpm, spesso associato alla riperfusione in corso di infarto miocardico acuto (IMA). Si definisce tachicardia ventricolare monomorfa quando i battiti ventricolari hanno origine dallo stesso focus anomalo o da un singolo circuito di rientro a cui corrispondono complessi QRS regolari e identici fra loro. È detta invece polimorfa nel caso in cui i battiti prendano origine da più foci o differenti circuiti di rientro irregolari, di conseguenza i complessi QRS risultano variabili.

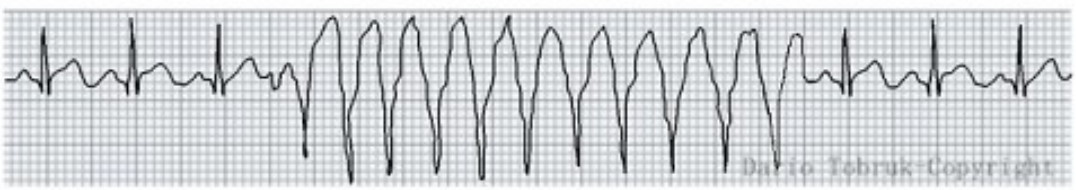

Figura 3.5: Esempio di ECG di un individuo con tachicardia ventricolare non sostenuta.

La fibrillazione ventricolare (FV) è l'aritmia più pericolosa, poiché porta invariabilmente alla morte se non trattata. Si riconosce facilmente all'ECG per le sue oscillazioni caotiche, con ampiezza e frequenza variabili, che impediscono di distinguere le normali componenti del tracciato e la linea isoelettrica. Questa aritmia è caratterizzata da numerosi circuiti di microrientro nei ventricoli, che ne compromettono la contrazione efficace. Di conseguenza, il cuore non è in grado di pompare il sangue, causando arresto cardiaco. La defibrillazione elettrica (DC shock) rappresenta l'unica terapia efficace per interrompere la FV.

Figura 3.6: Esempio di ECG di un individuo con fibrillazione ventricolare.

3.2.2 Aritmie sopraventricolari

Le aritmie sopraventricolari hanno origine nelle camere superiori del cuore, ovvero negli atri, o nella giunzione atrioventricolare. Le principali tachiaritmie sopraventricolari comprendono la fibrillazione atriale, che è l'aritmia più comune nella popolazione, e il flutter atriale.

Il flutter atriale è una tachicardia atriale causata da un circuito di macrorientro caratterizzata elettrocardiograficamente dall'assenza di onde P (figura 3.7) e dalla presenza di onde F regolari, dette onde di flutter. A differenza della fibrillazione atriale, l'attività degli atri nel flutter è coordinata: gli atri si contraggono regolarmente, ma a una frequenza elevata, tra 250 e 350 bpm. Questa frequenza elevata impedisce la conduzione di ogni impulso dagli atri ai ventricoli; di conseguenza, nella maggior parte dei pazienti non trattati, gli impulsi attraversano il nodo atrioventricolare in modo alternato, riducendo la frequenza ventricolare a circa 150 bpm.

Il flutter atriale è molto meno comune rispetto alla fibrillazione atriale, ma le sue cause e le sue conseguenze sono simili. Tuttavia, il rischio di eventi tromboembolici nel flutter è circa la metà rispetto a quello della fibrillazione. I sintomi del flutter atriale dipendono principalmente dalla frequenza ventricolare: se questa è inferiore a 120 bpm, l'aritmia risulta asintomatica o quasi; frequenze ventricolari superiori, invece, causano spesso palpitazioni [9].

Figura 3.7: Esempio di ECG di un individuo con flutter atriale.

3.3 Fibrillazione atriale

La fibrillazione atriale (FA) è un'aritmia molto comune, caratterizzata da un'attività elettrica atriale caotica e ad elevata frequenza. Nella fibrillazione atriale gli atri vengono eccitati in maniera disorganizzata, con una frequenza di attivazione variabile da 400 a 650 impulsi/min. Per lo più questo deriva dalla formazione negli atri di molteplici, piccoli circuiti di rientro che collidono, si estinguono e si riformano. Questi

fronti d'onda multipli viaggiano attraverso l'atrio in modo del tutto casuale e le cellule miocardiche ne risultano attivate ogni volta che un impulso le raggiunge in uno stato di eccitabilità. Di recente è stato dimostrato che la fibrillazione atriale è spesso innescata dalla presenza di uno o più foci ectopici che scaricano e attivano gli altri a elevata frequenza; questi foci sono situati di solito allo sbocco di una o più vene polmonari. Nella fibrillazione atriale il numero di impulsi che, in modo irregolare e caotico, raggiunge il nodo AV è elevato, ma viene variamente bloccato nel nodo AV stesso, limitando la frequenza ventricolare. L'attivazione dei ventricoli avviene, comunque, sempre in modo del tutto irregolare e con una frequenza di solito elevata (spesso 140-150 impulsi/min). La conduzione dello stimolo ai ventricoli è regolata e rallentata dal NAV, che esercita una funzione di filtro: a fronte quindi di una frequenza atriale molto elevata la frequenza di risposta ventricolare è invece minore e variabile, tendenzialmente tachiaritmica (da 100 a 150 bpm) [16].

Dal punto di vista elettrocardiografico la FA è in genere agevolmente diagnosticabile: siamo infatti di fronte all'assenza di onde P, sostituite da oscillazioni irregolari della linea isoelettrica ad elevata frequenza (onde F) e assoluta aritmicità dei complessi ventricolari (figura 3.8). Fa eccezione l'eventualità che alla FA si associ un blocco atrioventricolare (BAV): in tal caso i complessi ventricolari sono regolari e la FA è ritmicizzata (figura 3.9). In corso di registrazione Holter è possibile anche identificare fasi in cui il BAV è ancora più avanzato.

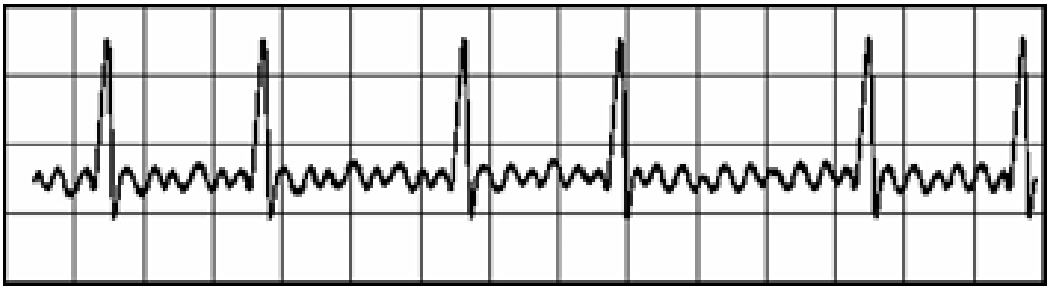

Figura 3.8: Esempio di ECG di un individuo con fibrillazione atriale.

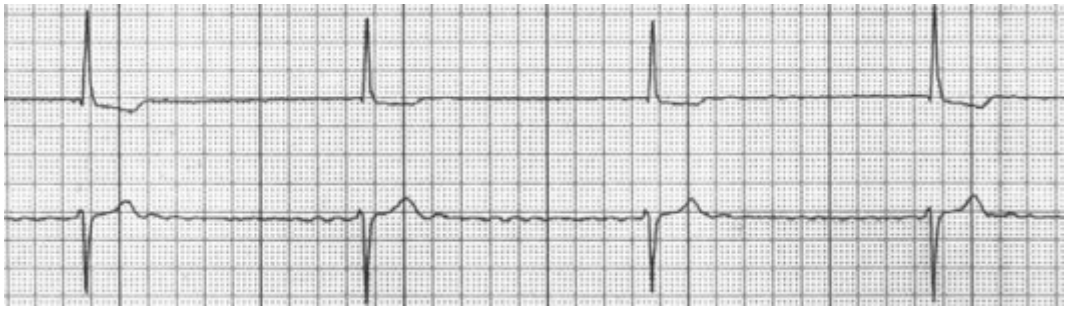

Figura 3.9: FA con blocco atrioventricolare (BAV) di grado avanzato.

Come in tutte le aritmie sopraventricolari anche in corso di FA è possibile registrare tratti in cui il complesso ventricolare assume una morfologia aberrante, per blocco di branca associato intermittente o stabile: nel caso il complesso aberrante sia isolato e compaia con accoppiamento breve rispetto al precedente (ciclo breve dopo accoppiamento più lungo) viene definito complesso di Ashman (figura 3.10). Il fenomeno è spiegabile considerando che il periodo refrattario delle cellule del miocardio comune e del sistema di eccitoconduzione (tempo durante il quale uno stimolo esterno non è in grado di eccitare elettricamente la cellula perché non ancora ripolarizzata) si riduce con l'accorciarsi del ciclo cardiaco e viceversa tranne che per il NAV, che si comporta in modo opposto e che così può esercitare la sua funzione di filtro nell'eventualità di elevata frequenza atriale. Nel caso del fenomeno di Ashman, il ciclo lungo che lo precede determina incremento della refrattarietà delle branche e il complesso successivo si presenterà con QRS di morfologia slargata preferibilmente BBD, essendo questa dotata di refrattarietà maggiore rispetto alla branca sinistra.

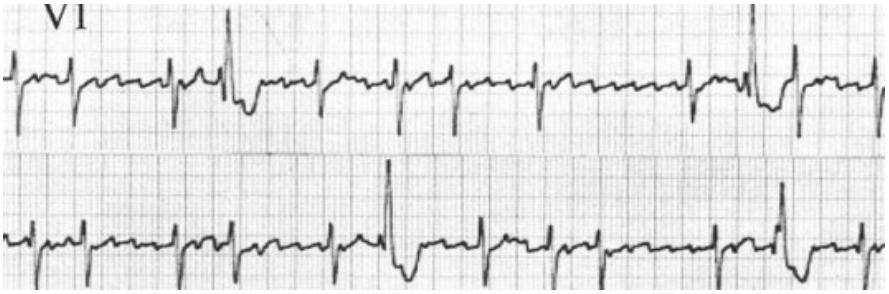

Figura 3.10: Fenomeno di Ashman.

In caso di blocco di branca associato stabile la diagnosi è abitualmente agevole. In rari casi non sono chiaramente visibili le onde F sul tracciato di superficie: si pone pertanto in questo caso la diagnosi differenziale con la cosiddetta paralisi atriale, caratterizzata dall'assenza di attività elettrica e meccanica degli atri, espressione talora

di progressione di malattia atriale e in altri casi di malattia aritmica geneticamente determinata [11].
Si distinguono tre tipi di FA, in base al suo comportamento clinico e temporale (tabella 3.1):

1. FA parossistica: l'aritmia si interrompe spontaneamente, generalmente entro 48 ore e comunque entro sette giorni. Sebbene gli episodi parossistici possano durare fino a sette giorni, la soglia delle 48 ore è clinicamente rilevante poiché, superato questo limite, la probabilità di conversione spontanea si riduce. In questi casi può essere necessaria una terapia anticoagulante.
2. FA persistente: l'aritmia non si risolve spontaneamente e richiede un intervento per interromperla, come un trattamento farmacologico o una cardioversione elettrica. La durata è superiore ai sette giorni.;
3. FA permanente (o FA cronica): in questo caso, il paziente e il medico decidono di comune accordo di non tentare ulteriori interventi per interrompere l'aritmia. La FA diventa quindi una condizione cronica, stabile e permanente. Questa decisione si prende solitamente quando la fibrillazione non risponde alle terapie, farmacologiche o non, oppure quando le caratteristiche strutturali del cuore rendono bassa la probabilità di successo dei trattamenti. Spesso la FA permanente è associata a patologie cardiache, come la presenza di valvole artificiali [12].

Da studi effettuati nel setting delle cure primarie risulta come la fibrillazione permanente sia quasi la metà di tutte le forme di FA, mentre le percentuali della FA parossistica e della persistente sono sostanzialmente simili. Nel 18% dei pazienti la FA è di nuova insorgenza. Secondo i dati dell'Euro Heart Survey, il passaggio da fibrillazione atriale parossistica a una forma persistente o permanente si verifica nel 15% dei casi dopo un anno di follow-up. Di questi, il 46% evolve in FA persistente e il 54% in FA permanente. La progressione da forma persistente a permanente si osserva nel 30% dei casi durante il primo anno di follow-up, mentre la regressione da forma persistente a parossistica è rara e si verifica solo nel 10% dei casi. La probabilità che una FA parossistica evolva in forma permanente è più alta nel primo anno di

follow-up (8-9%) e successivamente si stabilizza a un tasso annuo costante del 5-5,5% [13].

Terminologia	Aspetti clinici	Comportamento nel tempo
Di nuova insorgenza	Sintomatica o asintomatica. Con epoca di esordio determinabile o ignota.	Ricorrente Non ricorrente
Parossistica	Si risolve spontaneamente entro 7 giorni (di solito entro 48 ore). Sintomatica o asintomatica.	Ricorrente Non ricorrente
Persistente	Non si risolve spontaneamente entro 7 giorni. FA che viene risolta con cardioversione elettrica o farmacologica. Sintomatica o asintomatica.	Ricorrente Non ricorrente.
Permanente o FA "accettata"	FA che resiste a vari tentativi di cardioversione. FA cardiovertita ma recidivata e accettata. FA accettata senza tentativi di cardioversione. Sintomatica o asintomatica.	Stabilizzata ("cronica").

Tabella 3.1: Classificazione della FA [13].

Un caso particolare si manifesta quando la FA è associata a pre-eccitazione ventricolare tipo Wolff-Parkinson-White (WPW): in questa sindrome si presenta una condizione caratterizzata da una o più vie accessorie tra atrio e ventricolo. Queste vie aggiuntive predispongono i pazienti a sviluppare tachiaritmie e, in alcuni casi, possono portare a morte improvvisa. Nei pazienti affetti dalla sindrome di WPW, l'aritmia più comune è la tachicardia reciprocante atrioventricolare (AVRT), che rappresenta il 95% delle tachicardie da rientro. Si stima che circa un terzo dei pazienti con WPW manifesti

anche fibrillazione atriale, una condizione potenzialmente letale. Se la via accessoria presenta un periodo refrattario anterogrado breve, la conduzione rapida e ripetitiva verso i ventricoli durante un episodio di FA può determinare una risposta ventricolare accelerata, con il rischio di degenerare in fibrillazione ventricolare (FV). Le vie accessorie possono essere situate in qualsiasi punto intorno alla valvola atrioventricolare, e la maggior parte dei pazienti con sindrome di WPW è giovane e priva di cardiopatie strutturali. Pertanto, la stratificazione del rischio per questi pazienti è essenziale per prevenire eventi fatali come la morte improvvisa. Queste caratteristiche consentono la diagnosi differenziale con la FA associata a blocco di branca, in cui la morfologia del QRS è stabile [14].

La fibrillazione atriale può essere causata da vari fattori. Tra questi, il rimodellamento elettrico e strutturale dell'atrio gioca un ruolo importante: si tratta di un processo che comporta fibrosi, ovvero un accumulo di matrice extracellulare nel tessuto atriale, il quale altera la conduzione degli impulsi elettrici, creando un substrato favorevole alla FA. Lo stress ossidativo rappresenta un altro elemento cruciale; infatti, l'eccesso di specie reattive dell'ossigeno (ROS) contribuisce alla disfunzione cellulare. Le ROS influenzano direttamente i canali ionici e la trasmissione del potenziale d'azione, causando un sovraccarico di calcio intracellulare, che facilita lo sviluppo della FA.

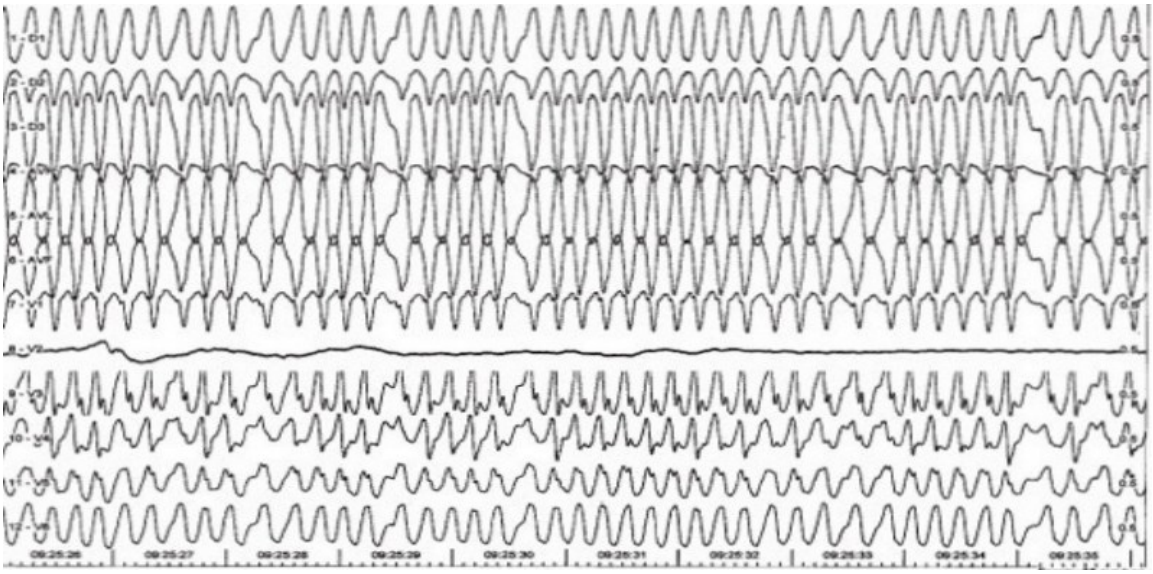

Figura 3.11: Registrazione elettrocardiografica di un paziente con fibrillazione atriale nella sindrome di Wolff-Parkinson-White [15].

Anche l'infiammazione cronica è associata a un rischio maggiore di FA, poiché nei pazienti affetti si osservano spesso livelli elevati di marcatori infiammatori, come la proteina C-reattiva, il che suggerisce un coinvolgimento dell'infiammazione nel rimodellamento degli atri. Inoltre, uno stile di vita sedentario e l'obesità rappresentano ulteriori fattori predisponenti, con effetti quali la disfunzione endoteliale e un'infiammazione sistemica aumentata, entrambi associati a un rischio più elevato di FA. La genetica svolge anch'essa un ruolo importante: sono stati individuati alcuni polimorfismi genetici che aumentano la predisposizione alla FA. Infine, anche l'alimentazione e il consumo di alcol possono contribuire al rischio di FA; in particolare, un'elevata assunzione di alcol e un basso apporto di nutrienti come il magnesio sono stati associati a una maggiore incidenza della malattia [16].

La terapia della FA può avere due obiettivi principali: controllo della frequenza cardiaca o ripristino del ritmo sinusale. Le due strategie sono equivalenti dal punto di vista prognostico e la scelta dipende dalla situazione clinica e dalle preferenze del paziente. La cardioversione dell'aritmia può essere farmacologica (classe III, IC o IA) o elettrica, ma se l'aritmia persiste da più di 48 ore aumenta il rischio di trombi atriali e quindi di embolie, in particolare cerebrali. In questi casi, si preferisce controllare solo la frequenza ventricolare e iniziare un trattamento anticoagulante per almeno 4-6 settimane prima di tentare la cardioversione. Se il ritmo sinusale è ripristinato, farmaci come l'amiodarone possono prevenire le recidive, anche se possono avere effetti collaterali a lungo termine. Nei pazienti con FA cronica ben tollerata, è possibile mantenere il controllo della frequenza cardiaca con β-bloccanti, calcio-antagonisti o digossina (sebbene quest'ultima sia meno usata per il rischio di tossicità). Per i pazienti con rischio tromboembolico significativo, è raccomandata la terapia anticoagulante orale, in particolare per quelli con cardiopatie valvolari, pregresso ictus, scompenso cardiaco, ipertensione, diabete, sesso femminile o età avanzata [17].

CAPITOLO 4
VISUALIZZAZIONE 3D DEL SEGNALE ELETTROCARDIOGRAFO: VETTORCARDIOGRAMMA

Come anticipato nei capitoli precedenti, l'attività elettrica del cuore, in ogni istante di tempo, può essere rappresentata da un vettore chiamato vettore cardiaco $\vec{H}$. Questo vettore descrive la forza e la direzione del campo elettrico generato dal cuore, che si propaga attraverso i tessuti circostanti fino a raggiungere la superficie corporea.

Durante ogni ciclo cardiaco, il cuore agisce come un generatore elettrico, e il corpo umano si comporta come un conduttore volumetrico. Se consideriamo il cuore sufficientemente piccolo rispetto alle dimensioni del conduttore che lo circonda, possiamo descriverlo come un punto che emette una serie di forze elettromotrici istantanee. Ogni forza può essere visualizzata come un vettore: la lunghezza della freccia rappresenta l'intensità della forza, mentre la sua direzione indica la direzione nello spazio. Nel corso del ciclo cardiaco, il cuore produce una sequenza continua di queste forze elettromotrici, che si manifestano come un campo elettrico dinamico e possono essere graficamente rappresentate come una serie infinita di vettori. Unendo graficamente i punti generati dalle estremità di queste frecce in successione temporale, si ottiene una linea continua che descrive il cambiamento continuo di direzione e intensità del campo elettrico cardiaco.

La vettorcardiografia spaziale si propone di registrare con precisione il campo elettrico cardiaco utilizzando elettrodi posti sulla superficie del corpo. Tuttavia, gli elettrodi comunemente impiegati per l'elettrocardiogramma permettono di rilevare solo le componenti sul piano frontale (attraverso le derivazioni fondamentali e aumentate) e sul piano trasversale (tramite le derivazioni precordiali). Per ottenere anche la registrazione sul piano sagittale, si utilizzano quindi derivazioni aggiuntive, chiamate derivazioni di Frank, che consentono una visione tridimensionale più completa dell'attività elettrica del cuore.

4.1 Vettore cardiaco

Poiché il cuore può essere rappresentato come un dipolo elettrico equivalente, è possibile descriverne l'attività elettrica in termini vettoriali. Un contributo essenziale in questo campo è stato dato da Burger e collaboratori, che hanno gettato le basi teoriche della vettorcardiografia. In sintesi, il vettore cardiaco rappresenta la forza e la direzione del dipolo elettrico cardiaco totale in un dato momento. Le ampiezze istantanee delle tensioni nelle diverse derivazioni elettrocardiografiche si ottengono proiettando il vettore cardiaco sui vettori di ciascuna derivazione e moltiplicando queste proiezioni per le grandezze dei vettori stessi.

Per un determinato vettore cardiaco $\vec{H}$ e una data derivazione ECG con vettore di derivazione $\vec{c}$, l'equazione di Burger per la tensione V in quella derivazione è data da

$$V = \vec{c} \cdot \vec{H} \tag{10}$$

La direzione e la forza di ciascun vettore di derivazione dipendono dalle distanze degli elettrodi rispetto al cuore e dalle disomogeneità conduttive nel torace. Queste caratteristiche indicano rispettivamente la direzione con cui un elettrocatetere "vede" il vettore cardiaco e la sua sensibilità. I vettori guida tengono quindi conto delle distorsioni dovute alle caratteristiche interne del corpo, migliorando l'interpretazione rispetto a modelli semplificati che considerano solo la direzione spaziale della linea tra gli elettrodi. Burger ha compreso che i vettori guida proiettano il vettore cardiaco in uno spazio diverso da quello fisico, che ha definito "spazio immagine" in una pubblicazione fondamentale del 1948 [18]. Con questo concetto, ha introdotto anche l'idea che lo spazio immagine faciliti la ricostruzione inversa del vettore cardiaco dall'ECG.

Nella pratica clinica queste considerazioni vengono spesso semplificate: si tende a interpretare l'ECG secondo il modello fisico di Einthoven, ad esempio assumendo che le derivazioni degli arti si trovino esclusivamente sul piano frontale e le derivazioni toraciche sul piano trasversale, con angoli multipli di 30° tra i vettori guida. Tuttavia, come mostra la figura 4.1, questa rappresentazione non è del tutto accurata, poiché le direzioni e le intensità dei vettori delle derivazioni nell'ECG a 12 derivazioni non sono distribuite in modo regolare, rendendo più complessa l'interpretazione [19].

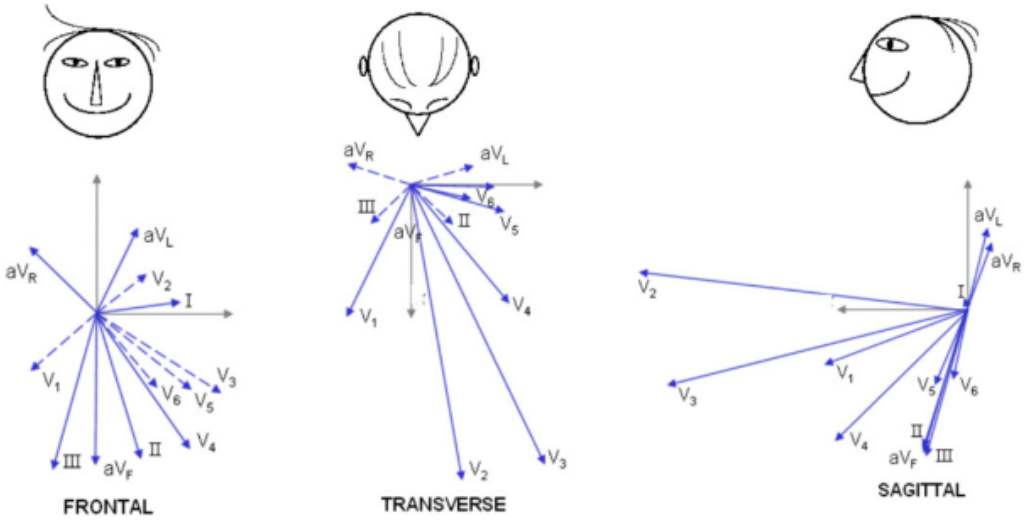

Figura 4.1: Vettori delle derivazioni dell'ECG a 12 derivazioni.

4.2 Derivazioni di Frank

Il ricercatore E. Frank ha proposto un metodo per individuare il vettore cardiaco utilizzando sette elettrodi disposti secondo lo schema mostrato in Figura 4.2. I segnali rilevati vengono elaborati tramite una rete di resistenze, che permette di ottenere le proiezioni del vettore elettrico sui tre piani ortogonali. Gli elettrodi utilizzati sono denominati A, C, E, I, M, H ed F: i primi cinque elettrodi nominati sono posti sul torace, l'elettrodo F è invece posto sulla caviglia sinistra mentre l'elettrodo H si pone nella parte superiore del corpo per determinare un potenziale di riferimento.

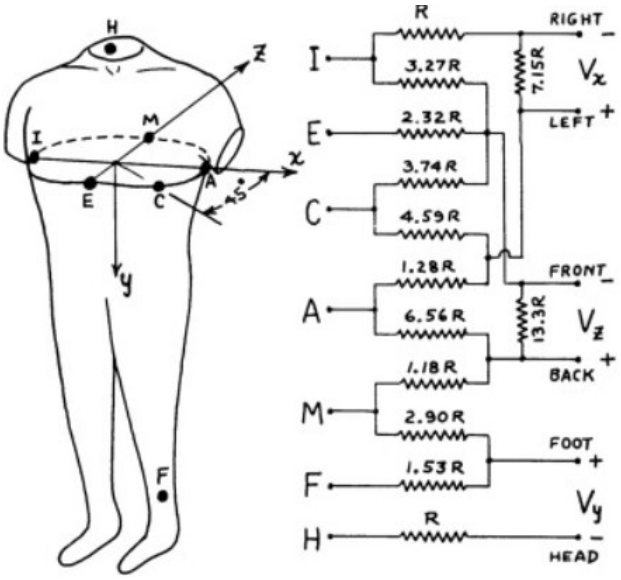

Figura 4.2: Schema della disposizione dei sette elettrodi.

Le tensioni Vx, Vy e Vz rappresentano l'andamento del vettore cardiaco rispettivamente sul piano frontale, sagittale e trasversale.

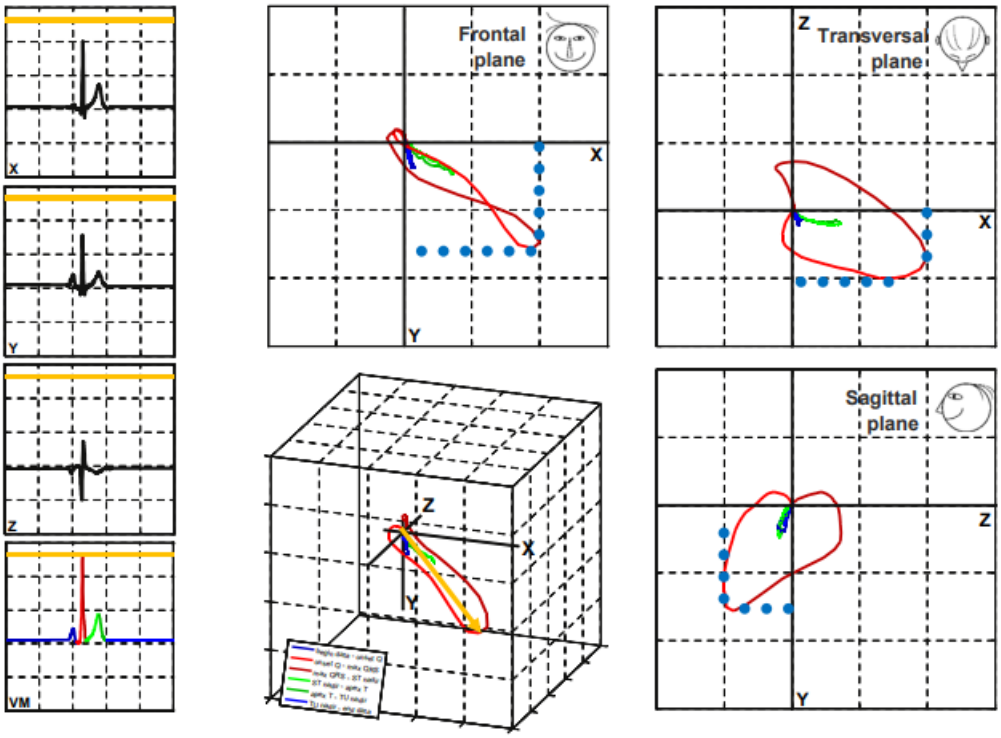

Figura 4.3: decomposizione del vettore H sui tre piani ortogonali, i colori segnano gli intervalli tra istanti temporali caratteristici nell'ECG.

- Rosso chiaro: inizio QRS – istante del vettore QRS massimale;
- Rosso scuro: istante del massimo vettore QRS–fine del QRS;
- Verde chiaro: fine dell'istante QRS del vettore T massimale;
- Verde scuro: istante del vettore T massimo – fine di T;
- Blu: segnale ECG esterno al complesso QRS-T.

La freccia gialla nel loop del vettore 3D indica il vettore QRS massimo [19].

Con questa configurazione è dunque possibile determinare le tre proiezioni del segnale lungo gli assi principali: l'asse X, che si estende dalla spalla sinistra alla spalla destra, l'asse Y, orientato dalla testa verso i piedi, e l'asse Z, che si sviluppa dal torace verso la schiena.

4.3 Vettorcardiogramma

Il vettorcardiogramma (VCG) è un metodo utilizzato per registrare l'intensità e la direzione delle forze elettriche generate dal cuore, rappresentandole attraverso una serie continua di vettori che formano curve attorno a un punto centrale. Durante la propagazione dell'impulso attraverso il cuore, il vettore dipolare cambia direzione, orientamento e intensità. La lunghezza del vettore varia in relazione all'aumento o alla diminuzione del suo voltaggio, mentre la direzione si modifica in base all'orientamento medio del potenziale elettrico cardiaco.

Nel VCG illustrato nella figura 4.4, il punto 5 viene assunto come riferimento 0, rappresentando l'estremità negativa di tutti i vettori successivi. Quando il cuore è completamente polarizzato, l'estremità positiva del vettore si trova nel punto 0, poiché il potenziale elettrico complessivo è nullo. All'inizio della depolarizzazione ventricolare, con l'inizio della corrente nei ventricoli, l'estremità positiva del vettore si allontana dal punto di riferimento 0, tracciando una serie di anse.

Durante la depolarizzazione, il vettore si sposta verso il basso, orientandosi verso l'apice dei ventricoli e formando la prima parte dell'ansa ventricolare nel vettorcardiogramma. La lunghezza del vettore aumenta man mano che la massa dei ventricoli si depolarizza, fino a raggiungere lo stato rappresentato dal vettore 2, che riflette il grado di depolarizzazione dei ventricoli, e dal vettore 3, che descrive il potenziale elettrico cardiaco. A depolarizzazione completa, i ventricoli tornano al potenziale 0, con il vettore che si annulla nuovamente. [11]

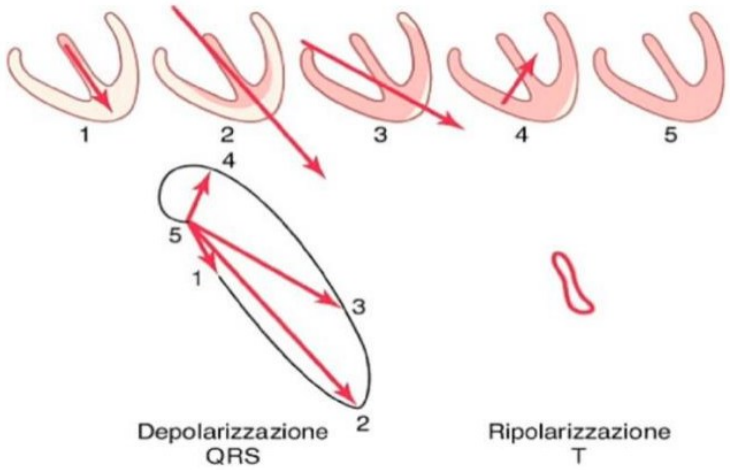

Figura 4.4: Vettorcardiogramma del complesso QRS e dell'onda T.

CAPITOLO 5
PARTE SPERIMENTALE

5.1 Database

Per condurre l'analisi, sono state utilizzate 20 registrazioni Holter, raccolte presso lo Studio Cardiologico Locati (Milano, Lombardia). I 20 soggetti sono stati suddivisi nei seguenti gruppi:

- 10 soggetti sani (HEA), con ritmo sinusale regolare;
- 10 soggetti con fibrillazione atriale permanente (CAF).

Per garantire la validità dei risultati, sono stati esclusi i soggetti con pacemaker o defibrillatori impiantati, in quanto tali dispositivi potrebbero alterare i dati raccolti. Inoltre, tutti i partecipanti hanno fornito il consenso al trattamento dei dati, in conformità con i principi etici della Dichiarazione di Helsinki [21]. Per ciascun soggetto, è stato acquisito un VCG pseudo-ortogonale utilizzando il registratore Holter Microport Spiderview, con frequenza di campionamento di 200 Hz. Le tre componenti del VCG sono definite come segue: X, che rappresenta l'asse destro-sinistro; Y, che corrisponde all'asse testa-piedi; e Z, relativo all'asse postero-anteriore. Per ogni soggetto appartenente al gruppo HEA, sono state selezionate casualmente registrazioni VCG della durata di dieci secondi. Analogamente, per ciascun soggetto con CAF, le registrazioni VCG della stessa durata sono state scelte in modo casuale.

Nella Tabella 5.1 vengono riportate le caratteristiche anamnestiche dei soggetti considerati, quali età e sesso.

	HEA		CAF	
	Età	Sesso	Età	Sesso
1	23	F	87	F
2	36	F	88	M
3	61	F	76	M
4	71	F	70	M
5	70	F	86	F
6	82	M	82	F
7	87	F	90	M
8	69	F	83	F
9	33	M	85	F
10	77	M	74	F

Tabella 5.1: Caratteristiche anamnestiche dei soggetti acquisiti.

5.2 Metodo

L'analisi dei segnali è stata condotta utilizzando MATLAB (versione R2024b), una piattaforma avanzata per la programmazione e il calcolo numerico. Ogni segnale rappresenta l'attività cardiaca registrata con tre derivazioni: il primo asse X, il secondo asse Y e il terzo asse (invertito) Z. I segnali delle tre derivazioni vengono analizzati separatamente e sottoposti a filtraggio, utilizzando un filtro passa-banda che consente il passaggio di frequenze comprese tra 0.5 Hz e 45 Hz. Questo passaggio migliora la qualità della visualizzazione ed elimina i rumori indesiderati. Successivamente, vengono identificati i picchi R sui segnali filtrati: per ciascun picco individuato, si analizza una piccola finestra attorno alla posizione iniziale per identificare con precisione il punto massimo (figura 5.1).

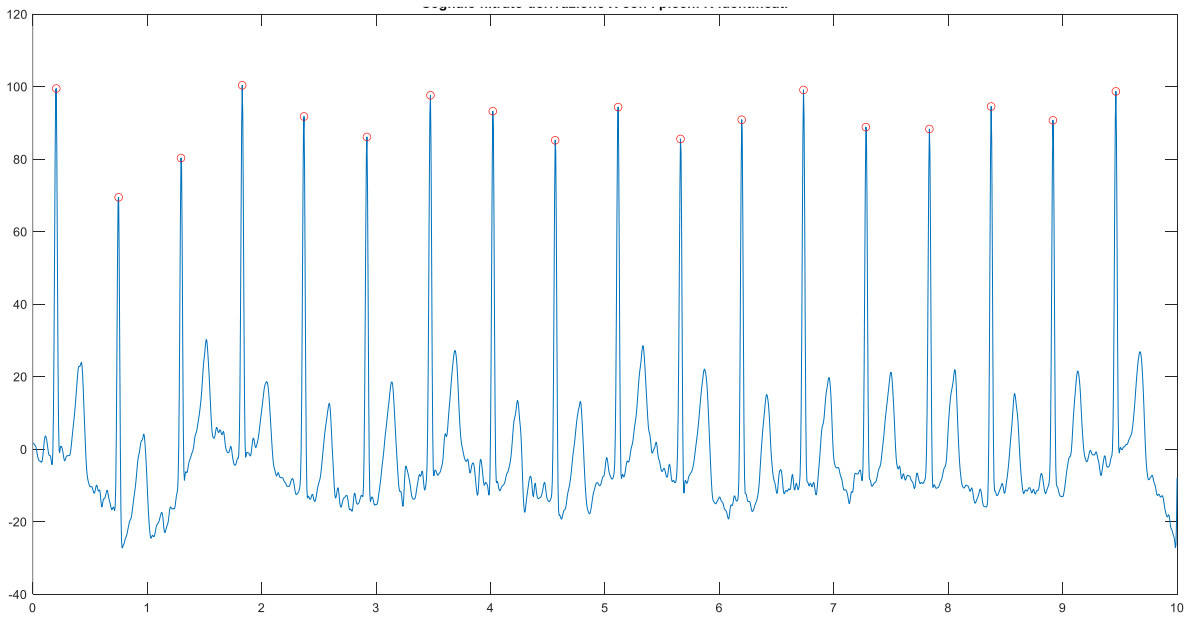

Figura 5.1: Segnale filtrato con identificazione dei picchi R del soggetto 2.

Utilizzando i tre assi filtrati, è possibile rappresentare la traiettoria del segnale nel tempo, in modo tale da mostrare l'evoluzione dell'attività cardiaca in uno spazio tridimensionale (figura 5.2, figura 5.3).

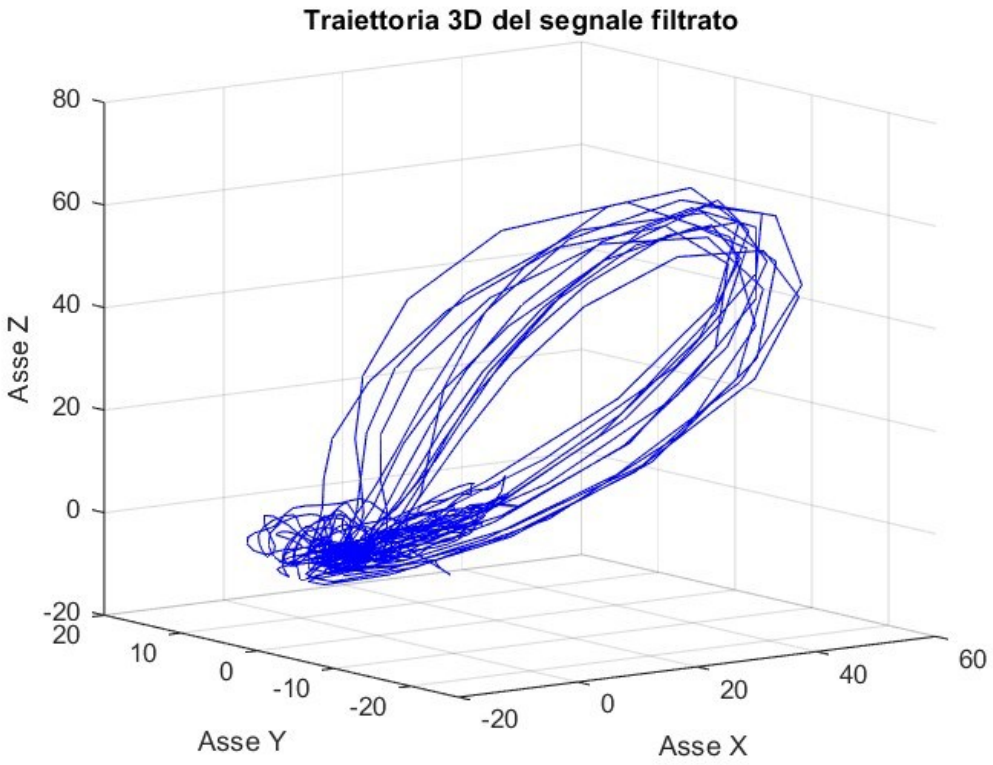

Figura 5.2: Rappresentazione tridimensionale del tracciato elettrocardiografico del soggetto 2 con ritmo sinusale regolare.

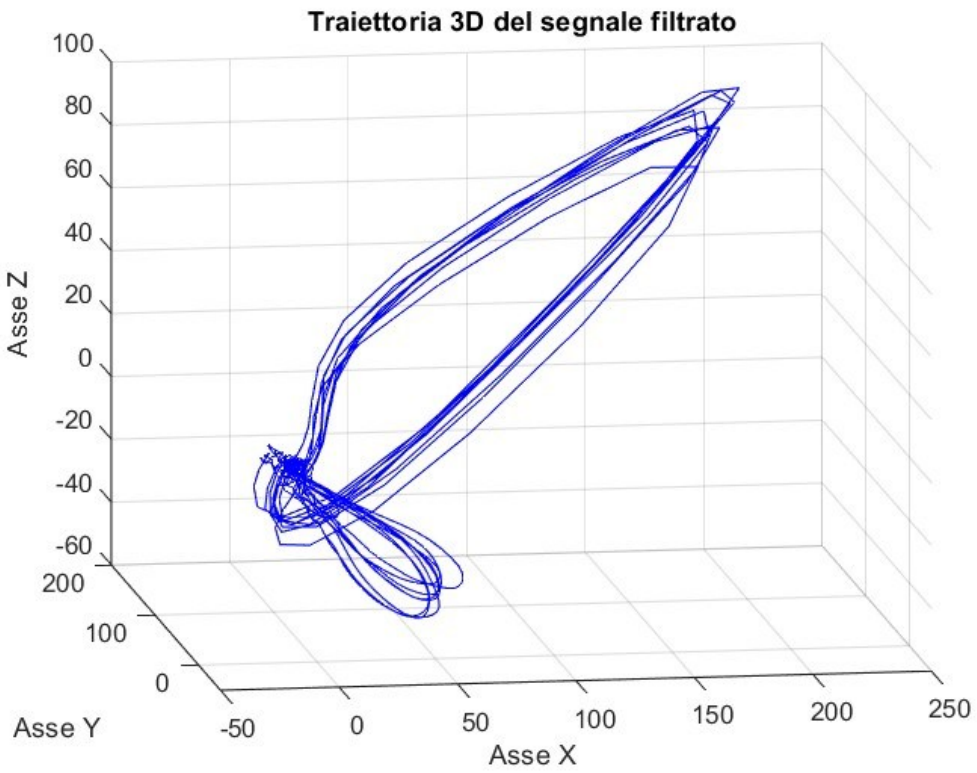

Figura 5.3: Rappresentazione tridimensionale del tracciato elettrocardiografico del soggetto 3 con ritmo sinusale regolare.

Con riferimento ai dieci segnali normali viene effettuata l'identificazione delle onde P, ovvero una porzione specifica dell'attività cardiaca che corrisponde alla depolarizzazione degli atri. Per fare ciò, identifichiamo i punti di inizio, picco e fine di tale onde, e per ognuna di esse estraiamo i segmenti di segnale sui tre assi. Ogni onda P viene proiettata sui piani bidimensionali X-Y, Z-Y e X-Z, ottenendo così delle ellissi che rappresentano la traiettoria dell'onda P su ciascun piano. Facendo ciò, riusciremo a calcolare le caratteristiche delle singoli ellissi, come la lunghezza dei semiassi minore e maggiore, definite rispettivamente a e b (figura 5.4). La forma dell'ellisse risultante viene descritta dalla sua eccentricità (ECC), una misura che consente di valutare la direzionalità della forma. L'eccentricità è definita dalla formula:

$$ECC = \frac{\sqrt{a^2 - b^2}}{a} \tag{11}$$

Il suo valore è compreso tra 0 e 1: se tale valore tende a 1, si identifica una forte direzionalità e l'ellisse appare più schiacciata; quando invece tende a 0 la direzionalità si riduce e l'ellisse degenera in una circonferenza.

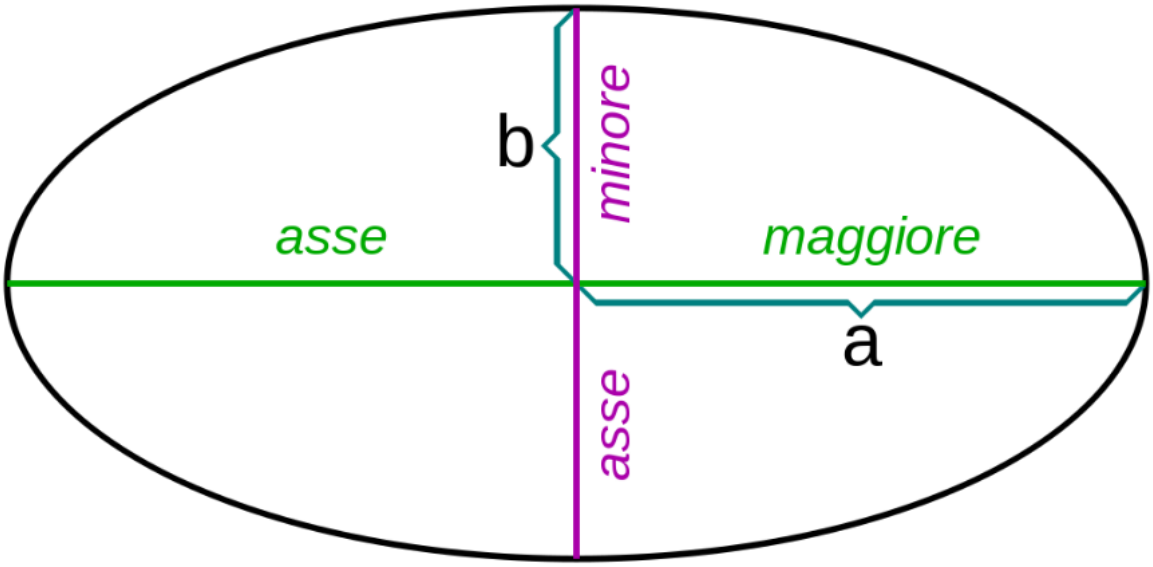

Figura 5.4: Rappresentazione bidimensionale dell'ellisse.

Per quanto riguarda i segnali con fibrillazione atriale permanente, per ogni picco R individuato, viene estratto un segmento del segnale che si trova tra 200 ms e 70 ms prima del picco. Questo intervallo temporale corrisponde alla regione delle onde F, che sono caratteristiche della fibrillazione atriale.

I segmenti delle onde F vengono poi proiettati sui tre piani bidimensionali (figura 5.5, figura 5.6) e, come nel caso dei segnali normali, vengono calcolate le caratteristiche delle singole ellissi, tra cui quella di nostro maggiore interesse: l'eccentricità.

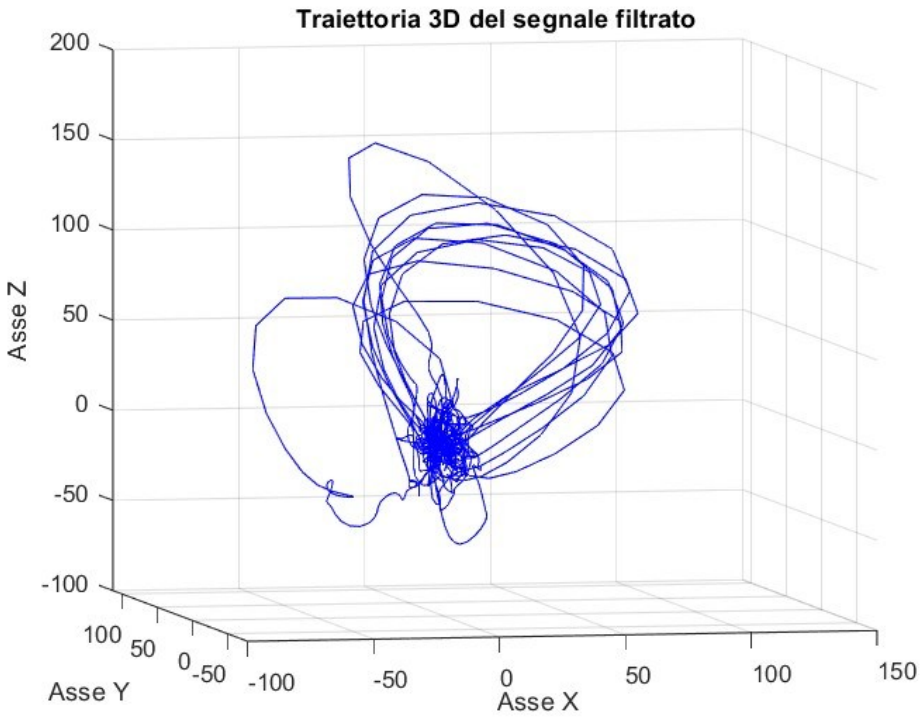

Figura 5.5: Rappresentazione tridimensionale del tracciato elettrocardiografico del soggetto 6 con fibrillazione atriale.

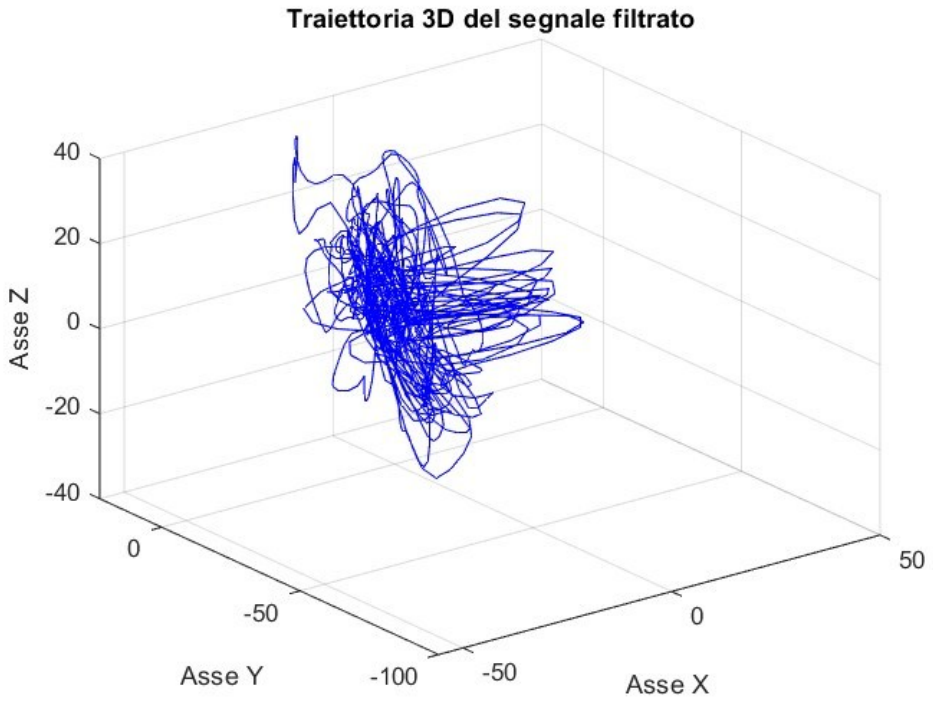

Figura 5.6: Rappresentazione tridimensionale del tracciato elettrocardiografico del soggetto 3 con fibrillazione atriale.

5.3 Risultati

Per ciascun segnale analizzato (10 normali e 10 con CAF), è possibile calcolare le eccentricità nei tre piani: frontale (ECC_F), trasversale (ECC_T) e sagittale (ECC_S).

Nella Tabella 5.2 sono riportate le medie, accompagnate dalle relative deviazioni standard, delle eccentricità calcolate nei soggetti sani. Nella Tabella 5.3, invece, vengono presentati i risultati delle eccentricità dei 10 segnali relativi alla fibrillazione atriale cronica.

	ECC_F	ECC_T	ECC_S
	μ±σ	**μ±σ**	**μ±σ**
1	0,89 ± 0,077	0,90 ± 0,13	0,83 ± 0,12
2	0,92 ± 0,077	0,87 ± 0,13	0,73 ± 0,12
3	0,93 ± 0,077	0,83 ± 0,13	0,96 ± 0,12
4	0,89 ± 0,077	0,86 ± 0,13	0,88 ± 0,12
5	0,98 ± 0,077	0,96 ± 0,13	0,98 ± 0,12
6	0,95 ± 0,077	0,86 ± 0,13	0,94 ± 0,12
7	0,98 ± 0,077	0,74 ± 0,13	0,78 ± 0,12
8	0,97 ± 0,077	0,82 ± 0,13	0,91 ± 0,12
9	0,85 ± 0,077	0,75 ± 0,13	0,79 ± 0,12
10	0,88 ± 0,077	0,92 ± 0,13	0,87 ± 0,12
TOT	0,92 ± 0,077	0,85 ± 0,13	0,87 ± 0,12

Tabella 5.2: Eccentricità nei tre piani calcolata nei 10 soggetti HEA.

	ECC_F	ECC_T	ECC_S
	μ±σ	**μ±σ**	**μ±σ**
1	0,87 ± 0,13	0,92 ± 0,12	0,88 ± 0,14
2	0,75 ± 0,13	0,92 ± 0,12	0,93 ± 0,14
3	0,88 ± 0,13	0,91 ± 0,12	0,90 ± 0,14
4	0,80 ± 0,13	0,72 ± 0,12	0,74 ± 0,14
5	0,81 ± 0,13	0,92 ± 0,12	0,88 ± 0,14
6	0,85 ± 0,13	0,87 ± 0,12	0,92 ± 0,14
7	0,83 ± 0,13	0,82 ± 0,12	0,87 ± 0,14
8	0,86 ± 0,13	0,92 ± 0,12	0,89 ± 0,14
9	0,87 ± 0,13	0,81 ± 0,12	0,91 ± 0,14
10	0,88 ± 0,13	0,89 ± 0,12	0,75 ± 0,14
TOT	0,84 ± 0,13	0,87 ± 0,12	0,87 ± 0,14

Tabella 5.3: Eccentricità nei tre piani calcolata nei 10 soggetti con CAF.

Per poter confrontare i vari risultati ottenuti, è stato effettuato un T-test tra le eccentricità dei soggetti normali e quelli con fibrillazione atriale. L'uso del T-test consente di verificare se le differenze osservate tra le medie nei due gruppi siano statisticamente significative, ovvero se tali differenze siano attribuibili a variazioni sistematiche piuttosto che al caso. I risultati ottenuti sono:

1. Tra l'ECC_F dei soggetti normali e l'ECC_F dei soggetti con CAF, il p-value ottenuto è pari a $7{,}32 \times 10^{-9}$;
2. Tra l'ECC_T dei soggetti normali e l'ECC_T dei soggetti con CAF, il p-value ottenuto è pari a 0,57;
3. Tra l'ECC_S dei soggetti normali e l'ECC_S dei soggetti con CAF, il p-value ottenuto è pari a 0,72.

Nella figura 5.7 (relativa al settimo soggetto con ritmo sinusale regolare) l'ellisse appare più schiacciata, con un'eccentricità che si avvicina a 1.

Nella figura 5.8 (relativa al settimo soggetto con fibrillazione atriale), invece, l'ellisse tende ad assumere una forma più circolare.

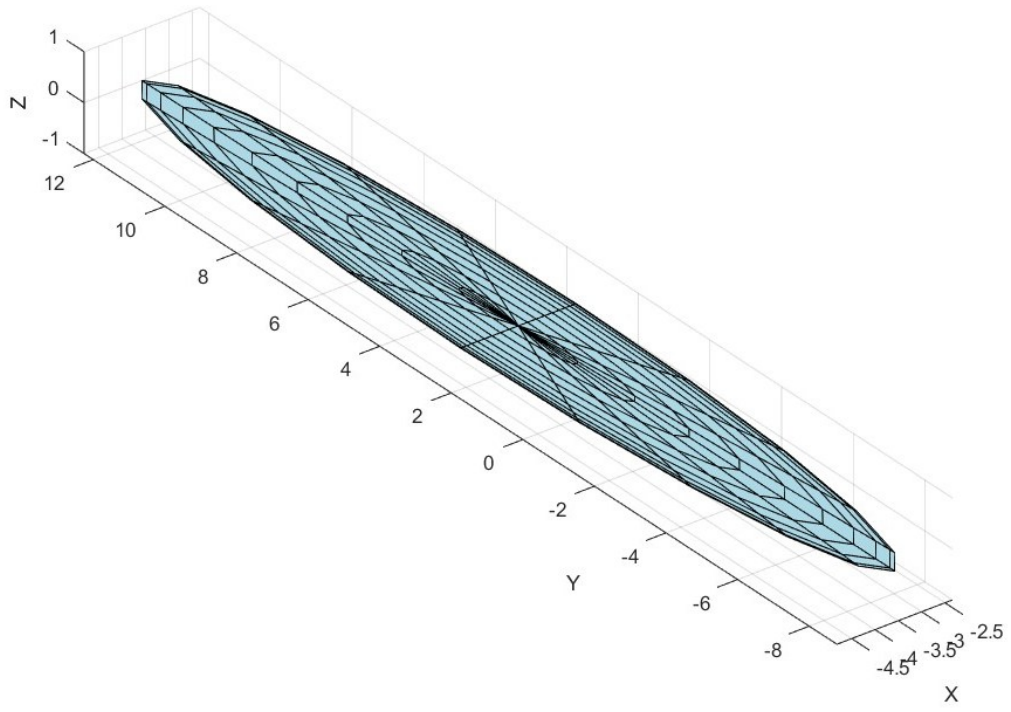

Figura 5.7: Rappresentazione tridimensionale dell'ellisse risultante del settimo soggetto HEA.

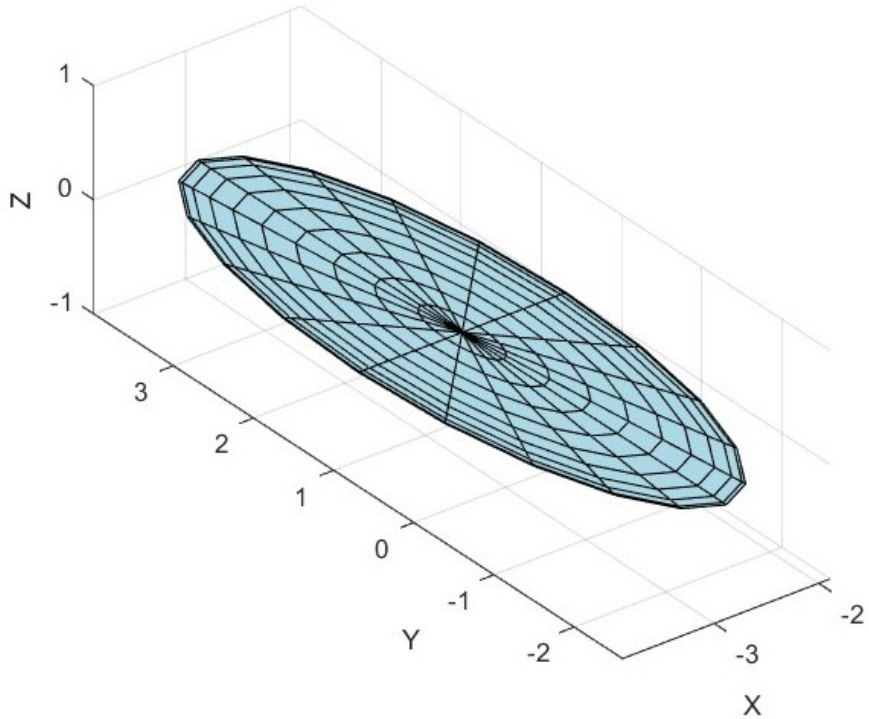

Figura 5.8: Rappresentazione tridimensionale dell'ellisse risultante del settimo soggetto CAF.

5.4. Discussione

L'analisi dei risultati ottenuti permette di evidenziare differenze significative tra i due gruppi di soggetti considerati, ossia quelli con ritmo sinusale regolare (HEA) e quelli con fibrillazione atriale permanente (CAF).

Tra i tre test effettuati si rende evidente che l'eccentricità nel piano frontale (ECC_F) presenta una differenza altamente significativa tra i due gruppi, con un p-value pari a $7{,}32 \times 10^{-9}$. Questo risultato suggerisce che la forma dell'ellisse nel piano frontale subisce un'alterazione marcata nei soggetti con CAF, risultando meno allungata rispetto ai soggetti sani. Questa differenza sostanziale può essere notata anche nelle figure 5.7 e 5.8 (riportate nel capitolo dedicato ai *Risultati*), dove possiamo notare che l'ellisse risultante nel soggetto HEA risulta più schiacciata rispetto all'ellisse del settimo soggetto con CAF, che presenta invece una forma più circolare.

Al contrario, le eccentricità nei piani trasversale (ECC_T) e sagittale (ECC_S) non mostrano differenze statisticamente significative tra i due gruppi, con p-values rispettivamente pari a 0,57 e 0,72. Questo risultato suggerisce che, mentre nel piano frontale la traiettoria dell'onda P e delle onde F subisce una variazione evidente, nei piani trasversale e sagittale le differenze tra i due gruppi non sono abbastanza marcate da risultare statisticamente rilevanti.

Questi risultati segnalano che l'analisi dell'eccentricità potrebbe rappresentare un parametro utile per la diagnosi della fibrillazione atriale. Tuttavia, sono diversi gli aspetti critici da prendere in considerazione di fronte a tali risultati. In primo luogo, dobbiamo considerare che, sebbene l'analisi abbia mostrato differenze statisticamente significative nel piano frontale, i risultati relativi ai piani trasversale e sagittale non presentano la stessa rilevanza statistica. Ciò potrebbe indicare che l'eccentricità considerata singolarmente e non specifica ad uno dei tre piani non rappresenti un parametro diagnostico pienamente affidabile nella distinzione tra i soggetti HEA da quelli con CAF.

Un altro aspetto da prendere in considerazione è il metodo utilizzato: sebbene Matlab sia riuscito a filtrare e visualizzare correttamente i segnali, l'individuazione di onde P e onde F potrebbe essere soggetta ad errori. Per rilevare il massimo picco R, infatti, si è preso in considerazione una finestra di cinque campioni; potrebbe perciò risultare efficace adottare un metodo più accurato. Inoltre, nel rilevamento delle onde

F, se il picco R si trovasse troppo vicino all'inizio del segnale, la funzione implementata potrebbe restituire un valore negativo, causando un errore. Per prevenire ciò, sarebbe utile inserire dei controlli che evitino l'accesso a indici fuori dai limiti del segnale. In aggiunta, sarebbe conveniente considerare registrazioni di segnali con durata maggiore ai 10 secondi.

Per ottenere dati quanto più definiti possibile, potrebbe essere utile analizzare l'eccentricità del primo battito della fibrillazione. Questo permetterebbe di comprendere meglio i meccanismi e il sito di insorgenza della CAF. Per di più, il confronto con i parametri dei soggetti sani potrebbe favorire la diagnosi precoce dell'aritmia, contribuendo a prevenire la sua progressione verso forme più severe.

CONCLUSIONE

Lo scopo di tale elaborato era quello di analizzare e confrontare l'eccentricità delle ellissi generate dalle onde elettrocardiografiche P e F nei tre piani, in modo tale da andare ad individuare eventuali differenze o somiglianze tra i due tracciati. L'ipotesi di base era quella che i parametri ottenuti potessero fornire informazioni aggiuntive utili alla diagnosi della fibrillazione atriale.

Dall'analisi condotta, è emerso che l'eccentricità delle ellissi risultanti nei soggetti affetti da CAF presenta variazioni significative rispetto a quella osservata nei soggetti con ritmo sinusale normale sul piano frontale, mentre sul piano sagittale e trasversale tale differenza non risulta particolarmente evidente. Graficamente, si è riscontrato che le traiettorie tridimensionali dei segnali con CAF tendono ad avere una conformazione più irregolare e dispersa nello spazio, suggerendo una maggiore disorganizzazione dell'attività elettrica atriale. Al contrario, le ellissi ottenute dai segnali dei soggetti sani risultano più regolari, riflettendo una propagazione più coerente dell'impulso elettrico.

L'approccio vettorcardiografico si è dimostrato uno strumento relativamente utile per analizzare l'attività elettrica nei soggetti con FA, fornendo un parametro che, affiancato alle metodologie diagnostiche tradizionali, permette, oltre ad una visualizzazione grafica che evidenzia la differenza tra i diversi tracciati, di confermare che l'analisi geometrica delle traiettorie può offrire un contributo significativo alla diagnosi della fibrillazione atriale tramite il parametro dell'eccentricità. In particolare, l'eccentricità dell'ellisse nel piano frontale emerge come un parametro potenzialmente significativo nella differenziazione dei soggetti sani dai soggetti affetti da FA.

Alla luce di tali risultati è tuttavia importante riconoscere alcuni limiti dello studio, tra cui il numero di soggetti: si è infatti considerato un campione relativamente ridotto (10 soggetti sani e 10 con CAF), perciò sarebbe opportuno condurre ulteriori analisi su un campione più ampio, in modo tale da confermare i risultati ottenuti. Inoltre, i soggetti studiati appartengono a soli due specifici gruppi: il gruppo degli individui sani e quelli con fibrillazione atriale cronica. Per rendere tale analisi più accurata e ottenere

maggiori informazioni sull'eccentricità delle onde, sarebbero da prendere in considerazione anche i segnali di coloro affetti da fibrillazione atriale persistente e parossistica. Potrebbe essere, infatti, interessante il confronto delle eccentricità non solo tra soggetti sani con quelli con FA cronica, ma anche tra i diversi sottogruppi di FA, quindi il confronto tra cronica e parossistica, tra parossistica e persistente e tra persistente e parossistica.

L'insieme di tutti questi ulteriori studi potrebbe estendere l'applicazione di tale tecnica sull'intera popolazione; inoltre, l'utilizzo di tecniche avanzate, come l'intelligenza artificiale, potrebbe migliorare ulteriormente l'accuratezza dell'analisi e aumentare le potenzialità diagnostiche della vettorcardiografia, migliorando così il processo decisionale clinico.

BIBLIOGRAFIA

[1]: Frederic H. Martini, J. L. Nath e Robert B. Tallitsch, Anatomia Umana, 2019, edizione VII;

[2]: Dee U. Shilverthorn, B. Colombini, C. Perego, Fisiologia Umana. Approccio Integrato, 2017;

[3] ANATOMIA DELL'UOMO di Autori vari Edi.Ermes s.r.l., Milano Copyright 2001, Seconda edizione;

[4]: Egidio D'Angelo, Antonio Peres, Fisiologia, 2012;

[5]: Cindy L. Stanfield; Fisiologia, 2012, 4ª ed., EdiSES;

[6]: Francesco Paolo Branca, "Ingegneria Clinica", 2000, Springer-Verlag;

[7]: Lezioni del prof. Scalise Lorenzo;

[8]: Dale Dublin, Interpretazione dell'ECG, 2008;

[9]: M. Romanò, Testo-atlante di elettrocardiografia pratica. Approccio clinico ragionato all'elettrocardiogramma, 2009;

[10]: Sattar Y, Chhabra L. Electrocardiogram, StatPearls. 2021, 1° edizione;

[11]: J. E. Hall, et al., Guyton e Hall - Fisiologia medica, 2016 Edra;

[12]:

[13]: Doriano Battigelli Ovidio Brignoli Giuliano Ermini Alessandro Filippi Bruno Guillaro Saffi Ettore Giustini, Fibrillazione Atriale in Medicina Generale, 2013;

[14]: Raviele A, Disertori M, Alboni P, et al. Linee guida AIAC per la gestione e il trattamento della fibrillazione atriale, 2013;

[15]: KK Sethi, A Dhall, DS Chadha, S Garg, SK Malani, OP Mathew, WPW and Preexcitation Syndromes, 2007;

[16]: Osmar Antonio Centurion, MD, PhD, FACC, Atrial Fibrillation in the Wolff-Parkinson-White Syndrome, 2011;

[17]: Claudio Rugarli, Medicina interna sistematica, 2015;

[18]: Marios Sagris, Emmanouil P. Vardas, Panagiotis Theofilis, Evangelos Oikonomou and Dimitris Tousoulis, Atrial Fibrillation: Pathogenesis, Predisposing Factors, and Genetics, 2021;

[19]: Van Milaan J.B, Heart-vector and leads; geometrical representation. Burger H.C. , 1948;

[20]: Sumche Man MD, Arie C. Maan PhD, Martin J. Schalij MD, Cees A. Swenne PhD, Vectorcardiographic diagnostic & prognostic information derived from the 12-lead electrocardiogram: Historical review and clinical perspective, 2015;

[21]: Dichiarazione di Helsinki della World Medical Association, 2013;

[22]: Antonio Raviele (Chairman), Marcello Disertori (Chairman), Paolo Alboni e altri., Linee guida AIAC 2010 per la gestione e il trattamento della FIBRILLAZIONE ATRIALE, 2010.