UNIVERSITA' POLITECNICA DELLE MARCHE

FACOLTA' DI INGEGNERIA BIOMEDICA

Corso di Laurea triennale in Ingegneria Biomedica

Valutazione automatica del rischio cardiovascolare nella gestante

Automatic assessment of cardiovascular risk in pregnant women

Relatrice:

Dott. **AGNESE SBROLLINI**

Correlatrice:

Prof.ssa **LAURA BURATTINI**

Tesi di Laurea di:

CONSUELO INNOCENTI

A.A. **2022 / 2023**

A Giulia.

A tutte, non una di meno.

ABSTRACT

Ogni volta che una donna intraprende un percorso gestazionale, è necessario che si sottoponga ad una serie di controlli e visite per accertarsi di poterlo portare a termine nella maniera più lineare possibile. Notevoli sono i cambiamenti che la gravidanza induce nella gestante ed essi non coinvolgono esclusivamente la placenta e le zone genitali ma, prevedono modifiche a livello di tutto l'organismo materno.

I fenomeni generali, che prevedono modifiche in quasi tutti gli organi ed apparati materni, includono: variazioni emodinamiche con riduzione del numero di eritrociti ed emoglobina ed aumento di leucociti, variazioni respiratorie con il passaggio ad una respirazione prettamente costale causata dalla compressione dell'utero sul diaframma, aumento del flusso ematico renale, comparsa di fenomeni costipativi, aumento del peso corporeo della donna a causa della ritenzione idrica e dell'accumulo adiposo ed incremento delle funzioni della maggior parte delle ghiandole endocrine.

L'apparato cardiocircolatorio è però, tra tutti, il sistema che è sottoposto al maggior numero di variazioni e modifiche poiché al cuore materno è richiesto uno sforzo maggiore e quindi è costretto ad implementare il proprio carico di lavoro. Si verifica un incremento del volume ematico e della massa dei globuli rossi, una riduzione dell'ematocrito e della viscosità sanguigna e aumento della gittata sistolica e della frequenza cardiaca con conseguente incremento anche della gittata cardiaca.

L'unità materno-fetale è, nella quasi totalità dei casi, influenzata dai cambiamenti nella fisiologia cardiocircolatoria ed è facile che si sviluppino disturbi cardiaci materni. È, quindi, necessario monitorare costantemente la gestante per tenere sotto controllo la situazione ed evitare complicanze irreversibili.

I fattori di rischio cardiovascolare, da tenere in considerazione nei vari metodi di valutazione del rischio, sono: l'età materna al momento del concepimento, l'uso di sostanze con contenuto nicotinico durante il percorso gestazionale, l'obesità materna, la presenza di malattie cardiovascolari preesistenti o di diabete, la presenza di valvole cardiache meccaniche e l'assunzione di farmaci durante tutto il corso della gravidanza.

Le principali possibili malattie cardiovascolari materne sono: le malattie cardiache congenite ossia quelle già preesistenti al momento del concepimento, la sindrome di Eisenmergen, le patologie valvolari non congenite, i disturbi cardiaci legati alla presenza di protesi valvolari, le cardiomiopatie, le aritmie atriali e ventricolari e le comorbidità legate a tali malattie cardiovascolari della gestante ossia i disordini ipertensivi e il diabete gestazionale mellito.

In seguito alla possibile diagnosi di disturbi cardiaci materni è necessaria anche una valutazione del rischio cardiovascolare e, a tale scopo, sono stati realizzati una serie di punteggi di rischio, ognuno dei quali fa riferimento ad alcuni predittori. Le tre possibili classificazioni sono la classificazione WHO (World Health Organization) modificata che è anche quelle ritenuta maggiormente efficace, la classificazione CARPREG II e la classificazione ZAHARA. Le prime due considerano, oltre che le malattie cardiache congenite anche quelle acquisite tardivamente mentre la classificazione ZAHARA esclude, al contrario, i disturbi cardiaci che compaiono a gravidanza in corso.

Lo sviluppo tecnologico in ambito medico ha permesso la realizzazione di una serie di tecniche diagnostiche utilizzabili al fine di confermare la presenza o l'assenza di tali disturbi. Alcune possibili tecniche di monitoraggio, assolutamente utilizzabili in gravidanza, sono: l'elettrocardiogramma che è quello più usato per il controllo del ritmo cardiaco, l'holter cardiaco che è un elettrocardiogramma dinamico, l'holter pressorio in alternativa al classico misuratore di pressione ambulatoriale, l'ecocardiogramma che permette la visualizzazione di immagini di alta qualità, l'ecocardiografia transesofagea per via endoscopica e la risonanza magnetica cardiaca.

In questo studio si propone una possibile classificazione, secondo il punteggio di rischio della WHO modificata, di una serie di gestanti inserite in un database utilizzato in studio realizzato dall'Università Tecnica Ceca di Praga e dall'Ospedale Universitario di Brno.

Dopo aver determinato i criteri di classificazione e le quattro classi dello score di rischio WHO è stato possibile determinare il numero totale di donne appartenenti ad ognuna di esse e quindi l'incidenza dei disturbi ipertensivi e dell'età materna sul percorso gestazionale. Nonostante nel database non ci fossero abbastanza informazioni riguardanti possibili ulteriori disturbi cardiaci relativi alle gestanti si è riusciti ad individuare una loro possibile catalogazione nelle varie classi di rischio.

Quindi, probabilmente, database più specifici e contenenti un maggior numero di informazioni materne potrebbe permettere la realizzazione di una ripartizione più corretta.

INDICE

INTRODUZIONE…….I

1. LA GRAVIDANZA……..1

1.1 LE VARIE FASI DELLA GRAVIDANZA…….3

1.1.1 SVILUPPO EMBRIONALE…….3

1.1.2 CENNI IN MERITO ALLO SVILUPPO FETALE…..……10

1.2. CAMBIAMENTI FISIOLOGICI IN GRAVIDANZA……...13

1.2.1 DIAGNOSI DI GRAVIDANZA……16

2. IL MONITORAGGIO CARDIOVASCOLARE DELLA GESTANTE…….17

2.1 FATTORI DI RISCHIO CARDIOVASCOLARE……17

2.2 MALATTIE CARDIOVASCOLARI MATERNE……...19

2.2.1 MALATTIE CARDIACHE CONGENITE……19

2.2.2 SINDROME DI EISENMERGEN…….21

2.2.3 PATOLOGIE VALVOLARI NON CONGENITE……..22

2.2.4 PROTESI VALVOLARI…….23

2.2.5 CARDIOMIOPATIE……...23

2.2.6 ARITMIE ATRIALI E VENTRICOLARI……..25

2.3 COMORBIDITA' CORRELATE ALLE MALATTIE CARDIOVASCOLARI MATERNE…27

2.3.1 DISORDINI IPERTENSIVI……...27

2.3.2 DIABETE GESTAZIONALE MELLITO……...…..28

2.4 VALUTAZIONE DEL RISCHIO CARDIOVASCOLARE……32

2.4.1 IL PUNTEGGIO DI RISCHIO CARPREG II E ZAHARA……..32

2.4.2 LA CLASSIFICAZIONE WHO MODIFICATA……...35

2.4.3 VANTAGGI E LIMITI DELLE TRE METODOLOGIE……..36

3. METODI PER IL MONITORAGGIO CARDIOVASCOLARE DELLA GESTANTE……37

3.1. ELETTROCARDIOGRAMMA……..37

3.1.1 ELETTROCARDIOGRAMMA: LETTURA DELLE ONDE…….……38

3.1.2 VARIAZIONE DEGLI INDICI ELETTROCARDIOGRAFICI DURANTE LA GRAVIDANZA……...38

3.2 HOLTER CARDIACO……42
3.3 HOLTER PRESSORIO……44
3.4 ECOCARDIOGRAMMA……....47
3.4.1 ALTERAZIONI ECOCARDIOGRAFICHE DURANTE LA GRAVIDANZA..…….....47
3.5. ECOCARDIOGRAFIA TRANSESOFAGEA PER VIA ENDOSCOPICA……51
3.6. RISONANZA MAGNETICA CARDIACA……...……54
4. VALUTAZIONE DEL RISCHIO CARDIOVASCOLARE MATERNO TRAMITE L'USO DELLA CLASSIFICAZIONE WHO MODIFICATA…….....56
4.1 DATABASE……..…56
4.2 METODO…….....57
4.3 RISULTATI……...59
DISCUSSIONE E CONCLUSIONE….……III
BIBLIOGRAFIA……V

INTRODUZIONE

Le malattie cardiovascolari sono la causa principale di mortalità e morbilità materna, come riportato anche dai report annuali dell'Organizzazione Mondiale della Sanità. Tra i fattori di rischio più diffusi vi sono: l'età materna, la presenza di valvole cardiache meccaniche, patologie preesistenti che ne facilitano lo sviluppo, l'obesità, il fumo e l'assunzione di farmaci durante il periodo gestazionale. Le cardiopatie sono molteplici ed è opportuno differenziarle in malattie congenite e malattie che si sviluppano a gravidanza in corso. In entrambi i casi è necessario che la donna effettui costantemente follow-up periodici affinché non si verifichino peggioramenti.

Lo sviluppo di tali cardiopatie, a meno che non sia avvenuto antecedentemente alla gestazione, è principalmente causato da una serie di modificazioni fisiologiche che avvengono nell'organismo femminile. Esso, infatti, è chiamato a svolgere doppie funzioni in quasi tutti gli apparati per far fronte alla presenza di un nuovo individuo in via di sviluppo. Molti sistemi subiscono variazioni significative come, ad esempio, l'apparato respiratorio, quello digerente e quello urinario, oltre che tutti gli organi e le parti corporee strettamente legate alla riproduzione. Nonostante questi svariati cambiamenti a livello generale, è l'apparato cardiocircolatorio a subire un mutamento di maggior rilevanza e al quale bisogna prestare particolare attenzione. Il cuore materno subisce uno sforzo eccessivo ed è obbligato a pompare un'ingente quantità di sangue da distribuire anche al bambino, quindi le modificazioni a livello cardiovascolare sono necessarie e, nella quasi totalità dei casi, sono le principali responsabili dell'insorgere di patologie cardiache materne.

Gli sviluppi tecnologici, soprattutto in ambito biomedicale, hanno reso possibile la realizzazione di una serie di strumenti di imaging e attrezzature diagnostiche che risultano essere di grande aiuto nella valutazione del rischio cardiovascolare. Alle gestanti, solitamente, viene richiesto di sottoporsi ad una serie di visite di controllo anche ad intervalli di tempo regolari. Le tecniche che permettono la diagnosi delle malattie cardiache sono svariate: il classico elettrocardiogramma, l'ECG dinamico e l'holter pressorio consentono di avere informazioni riguardanti il ritmo cardiaco e le eventuali variazioni pressorie; l'ecocardiogramma, l'ecocardiografia transesofagea per via endoscopica e la risonanza magnetica cardiaca sono in grado di riprodurre immagini più definite del cuore e quindi l'individuazione di possibili patologie cardiache è più immediata. Tramite la variazione degli indici elettrocardiografici ed ecocardiografici è abbastanza facile diagnosticare le cardiopatie e, in generale, tutte le tecniche elencate sono assolutamente effettuabili in gravidanza poiché completamente sicure sia per il feto che per la madre.

In seguito alla diagnosi, è opportuno associare le malattie cardiache ad una specifica gravità di rischio. Delle tre possibili classificazioni CARPREG II, ZAHARA e quella modificata della World Health Organization (Organizzazione Mondiale della Sanità). L'ultima è quella più diffusa ed efficiente e prevede la suddivisione in ben quattro classi di rischio ognuna delle quali è correlata ad una pericolosità sempre crescente. Se infatti, la classe I corrisponde ad una bassa probabilità di mortalità o morbilità, la seconda considererà un grado di lieve pericolo, la terza classe un'alta gravità e l'ultima classe, la classe IV, è quella che prevede ci siano le conseguenze più preoccupanti.

Una volta individuate in maniera abbastanza approfondita le malattie cardiovascolari materne più critiche, riconoscendone i sintomi, le diagnosi, i tempi di follow-up e il possibile trattamento da seguire, lo scopo di questa tesi è quello di attuare una possibile classificazione di tali patologie in un range di rischio. A partire dalla suddivisione nelle quattro classi di rischio della WHO cercare di ripartire le gestanti appartenenti ad un database, tra tali categorie di rischio stimandone la gravità e le possibili conseguenze al fine di limitare i danni, sia materni che fetali, e permettere la conclusione del percorso gestazionale nella maniera più serena possibile.

1. LA GRAVIDANZA

La gravidanza, anche definita gestazione, è una condizione fisiologica della donna che porta alla nascita di un nuovo individuo. Essa ha inizio con la fecondazione della cellula uovo ad opera dello spermatozoo e termina con il parto. La durata media della gravidanza è di 280 giorni, ossia nove mesi solari [1].

Affinché una gravidanza possa avere inizio è necessario che si verifichino una serie di eventi: la migrazione degli spermatozoi che dal fondo vaginale risalgono per incontrare l'ovocita maturato durante il processo di ovulazione, la capacitazione degli spermatozoi rappresentata da alcuni fenomeni che permettono la fecondazione dell'ovocita, la captazione dell'ovocita che si verifica poiché l'ovocita subisce una serie di modificazioni che lo rendono adatto ad essere fecondato, anche grazie alla sua particolare ubicazione nelle vicinanze dell'ovaio. Successivamente la trasformazione dell'ambiente biochimico tubarico che viene reso consono ad ospitare l'evento fecondativo e ad ospitare lo zigote fino ai primi stadi di segmentazione, l'interazione e la fusione dei due gameti. La fase successiva è quella di trasporto, in cui l'embrione viene spostato nella cavità uterina grazie alla presenza di ciglia nelle tube e ai loro movimenti e infine l'arrivo dell'embrione nella cavità uterina, processo che avviene durante la blastocisti (opportuno stadio di differenziazione) e che ne permette lo stanziamento nella mucosa uterina [2].

La fecondazione è quel processo che parte con la fusione dello spermatozoo e la cellula uovo, i due gameti, e permette la formazione dello zigote che in seguito, grazie ad una serie di divisioni mitotiche, dà vita all'embrione. La sede di incontro dei due gameti è situata nella tuba uterina, in quella zona chiamata porzione ampollare, che è il segmento collegante l'ovaio alla cavità dell'utero. Prima che avvenga la fecondazione gli spermatozoi maschili devono raggiungere l'organo genitale femminile. Essi costituiscono il liquido seminale, comunemente chiamato sperma, e derivano per il 10% dal testicolo, per il 60% dalle vescicole seminali e per il 30% dalla prostata. Solo al momento dell'espulsione dello sperma con l'eiaculazione gli spermatozoi acquistano mobilità propria, mentre vengono mantenuti a riposo da fattori inibitori presenti nei fluidi testicolari. Una volta rilasciato nelle vie genitali della donna, il liquido seminale trasporta fino a 300 milioni di spermatozoi dei quali, circa 1 su 10000, riesce a raggiungere l'ampolla della tuba uterina. Una notevole riduzione si verifica già nella vagina che, avendo un ambiente a pH molto acido, risulta essere piuttosto inospitale per gli spermatozoi: il muco presente nel canale cervicale li filtra selettivamente e solo quelli mobili riescono ad attraversarlo. Nella cavità uterina essi transitano per meno di dieci minuti e, arrivati nella giunzione utero-tubarica, si verifica una seconda selezione dovuta sempre alla presenza di un secondo tappo mucoso. Alcuni spermatozoi inoltre continuano a rimanere in transito nelle vie genitali femminili

anche per alcuni giorni, forse a causa di legami che instaurano con le cellule del rivestimento epiteliale della tuba. Quindi nonostante la fecondazione avvenga entro poche ore dall'ovulazione è possibile che l'ovocita venga fecondato da qualche spermatozoo rimasto nelle vie genitali fino a circa sei giorni prima dell'ovulazione stessa. Probabilmente, è il progesterone il maggior responsabile del movimento degli spermatozoi, movimento che avviene nella direzione opposta a quella di transito dell'ovocita, guidato invece dalle ciglia presenti sulla superficie epiteliale. Appena gli spermatozoi vengono eiaculati, non hanno ancora la capacità di fecondazione dell'ovulo ma la acquisiscono durante il percorso nelle vie genitali femminili tramite un processo che prende il nome di capacitazione. Essi subiscono variazioni nella motilità, si iperattivizzano, e presentano movimenti a frusta, come scatti della coda e della testa, che permettono l'attraversamento delle varie sedi genitali femminili senza che si leghino alle pareti epiteliali. La capacitazione comunque non avviene in maniera sincrona per tutti gli spermatozoi espulsi, il processo si verifica per ondate temporali per cui solo un gruppetto per volta vi partecipa mentre gli altri rimangono in attesa. Successivamente all'ovulazione, l'ovocita si trova nell'infundibolo, la parte distale della tuba di Falloppio. La sua forma a imbuto ne facilita l'ingresso e la presenza di ciglia nell'epitelio di rivestimento della tuba ne permette il trasporto fino all'ampolla entro qualche ora. Nella maggior parte dei casi sono gli spermatozoi ad attendere l'arrivo dell'ovocita poiché solitamente il loro ingresso avviene antecedentemente all'ovulazione, mentre è improbabile la situazione contraria. A livello dell'ampolla tubarica iniziano una serie di ulteriori eventi. Una volta arrivati nei pressi della corona raggiata gli spermatozoi devono attraversare le residue cellule follicolari facilitati dai movimenti del flagello e della testa. In seguito, essi passano attraverso la zona pellucida (ZP), costituita da glicoproteine che conferiscono una certa robustezza al guscio protettivo. Grazie alla reazione acrosomale il plasmalemma della porzione anteriore della testa dello spermatozoo si unisce in vari punti con la membrana acrosomiale e successivamente, alcuni enzimi idrolitici riescono a intaccare la ZP permettendo agli spermatozoi di penetrarla. Attraversata la ZP, lo spermatozoo giunge nello spazio perivitellino, in prossimità dell'ovocita. Qui, la superficie di contatto tra i due gameti si amplia anche ad opera delle estroflessioni citoplasmatiche dell'ovocita che inglobano lo spermatozoo. Una serie di segnali di riconoscimento da parte di entrambi i gameti permette il compimento della fecondazione. La fusione delle due membrane è necessaria, ed essa origina un unico compartimento citoplasmatico in cui il nucleo dello spermatozoo diffonde liberamente nel volume dell'ovocita. Di cruciale importanza è anche il meccanismo di polispermia, che impedisce che più di uno spermatozoo si fonda con l'ovocita. La fusione dei gameti realizza la seconda divisione meiotica dell'ovocita producendo un secondo globulo polare e un ovocita maturo a livello di corredo cromosomico. Si verifica lo stadio di zigote in cui i 23 cromosomi residui si uniscono ai 23 cromosomi dello spermatozoo e generano il genoma del nuovo individuo [3].

1.1 LE VARIE FASI DELLA GRAVIDANZA

In seguito alla fecondazione, l'embrione è convogliato dall'epitelio ciliato tubarico verso la cavità uterina. Durante la prima settimana di sviluppo, lo zigote, dopo otto o nove divisioni mitotiche diventa blastocisti, un conglomerato di cellule suddivise in tessuti embrionali ed extraembrionali. Inoltre, durante questo specifico lasso temporale, si verificano anche altri eventi biologici come la riprogrammazione dell'espressione genica e alcuni processi di differenziazione cellulare che identificano determinate funzioni e la morfologia dei tessuti dell'embrione come visualizzabile in figura 1 [3].

1.1.1 SVILUPPO EMBRIONALE

Durante la prima settimana di sviluppo embrionale, in seguito alla fecondazione, si forma il pronucleo femminile. Appena lo spermatozoo penetra nell'ovulo il suo involucro nucleare e le annesse proteine di impacchettamento sono sostituite da proteine materne che decondensano la cromatina. Nasce in questo modo il pronucleo maschile. I due pronuclei si spostano verso la parte centrale dell'ovocita e dal momento in cui si fondono viene originato lo zigote, avente cariotipo diploide. Gli involucri dei nuclei si dissolvono, i cromosomi vengono posti su di un unico piano metafisico e la prima divisione cellulare termina con la formazione di un embrione a due cellule. 24 ore dopo la fecondazione tale embrione comincia la fase della segmentazione, ossia una serie di mitosi che diminuiscono le dimensioni cellulari ma ne aumentano la quantità. Le cellule dell'embrione a questo punto prendono il nome di blastomeri e continuano a subire altre divisioni successive che avvengono in maniera asincrona. Inizialmente i blastomeri sono sferici e poco aderenti ma dallo stadio a otto cellule iniziano a compattarsi tramite un processo detto appunto compattazione. L'embrione formato da 8-12 cellule prende il nome di morula a causa della sua somiglianza con una piccola mora. L'embrione accede alla cavità uterina solo nello stadio avanzato di morula. Durante il quinto giorno di fecondazione, dopo l'accumulo di liquido, le cellule presenti internamente alla morula danno origine ad una cavità interna staccandosi dal trofoblasto. Questa nuova e diversa configurazione è chiamata blastocisti e la cavità, riempita di fluido, è detta blastocele. Le cellule interne, così aggregate, generano la massa cellulare interna che inizia a differenziarsi in due strati cellulari: l'epiblasto (addossato al trofoblasto) che originerà tutti i tessuti embrionali e l'ipoblasto (tra l'epiblasto e il blastocele) che insieme al trofoblasto genererà i tessuti extraembrionali. Raggiunto lo stadio tardivo, ossia circa cento cellule embrionali, avviene la schiusa della blastocisti e quindi l'interazione tra embrione ed endometrio materno. Al sesto giorno, la blastocisti si posa sul fondo dell'utero e la formazione del sinciziotrofoblasto sancisce l'inizio del processo di impianto [3].

Nel corso della seconda settimana l'embrione entra all'interno dell'endometrio il quale, tramite il processo di annidamento si richiude su di esso. Tale annidamento è però un passaggio abbastanza delicato e che è preceduto da una serie di ulteriori fasi. Dopo l'ovulazione, il follicolo ovarico genera una nuova ghiandola endocrina: il corpo luteo. Esso produce ingenti quantità di progesterone, estrogeni, androgeni e inibina che sono necessari nella preparazione dell'endometrio all'impianto embrionale. L'endometrio, costituito da uno strato funzionale e da uno strato basale, ad opera del progesterone è sottoposto ad una serie di mutazioni che riguardano principalmente lo strato funzionale che viene notevolmente ampliato fino a raggiungere uno spessore di 5-6 mm. La capacità dell'endometrio di accogliere l'embrione è limitata ad un periodo detto finestra dell'impianto, tra sei e dieci giorni dopo l'ovulazione. Il progesterone verrà invece prodotto costantemente dal corpo luteo gravidico fino alla fine del quarto mese di sviluppo, quando l'organo subirà un'involuzione e diventerà corpo albicante aiutato a svolgere la sua attività endocrina dalla placenta. L'impianto embrionale può essere considerato un percorso dinamico e che consta di tre fasi fondamentali: apposizione, adesione e invasione. Durante la fase di apposizione, la blastocisti si schiaccia contro l'epitelio dell'endometrio e sulla sua superficie si accumulano svariate glicoproteine e proteine. A circa sei giorni dalla fecondazione, una serie di meccanismi molecolari porta all'adesione di alcuni tessuti materni con quelli embrionali. Si verifica inoltre la proliferazione del trofoblasto, a causa del contatto tra parete dell'utero e blastocisti, che si scinde in uno strato interno detto citotrofoblasto e in uno strato più esterno detto sinciziotrofoblasto. Quest'ultimo secerne un ormone, la gonadotropina corionica umana (hCG, human chorionic gonadotropin) che circola nel sangue materno e arriva alle ovaie dove aiuta con il mantenimento dell'attività del corpo luteo. Intorno al settimo giorno circa, comincia l'invasione dell'endometrio ad opera del sinciziotrofoblasto che, spostandosi tra le cellule epiteliali dell'utero, distrugge tutto quello che incontra nel suo percorso e rilascia pseudopodi ed enzimi litici allo scopo di creare un forte ancoraggio e fornire sostanze nutritive necessarie per la sopravvivenza delle blastocisti. Tale invasione origina la cosidetta reazione deciduale, formando la decidua che consiste in uno strato tissutale protettivo per l'embrione e che viene eliminato al momento del parto. Le cellule deciduali arrestano l'attività distruttiva del sinciziotrofoblasto producendo inibitori della metalloproteasi. Intorno al decimo giorno, nel sinciziotrofoblasto si verifica la comparsa di alcune piccole lacune che entrano in comunicazione con i sinusoidi materni per dar vita ad una primitiva circolazione placentare. Contemporaneamente allo sviluppo del trofoblasto, anche l'embrioblasto subisce una serie di modificazioni. A partire dall'ottavo giorno, le cellule dell'epiblasto secernono una quantità di liquido che viene racchiusa in una cavità, la quale ingrandendosi diventa la cavità amniotica. Le pareti di tale cavità sono rivestite dagli amnioblasti, produttori del liquido amniotico. Nasce anche un sottile strato di rivestimento ad opera della

proliferazione dell'ipoblasto: la membrana esocelomatica. Si forma il sacco vitellino primario che corrisponde alla fessura delimitata dall'ipoblasto e dalla membrana esocelomatica. Il liquido amniotico assume particolare importanza poiché alcune delle sue funzioni principali sono quella di protezione contro eventuali infezioni, protezione da traumi meccanici, mantenimento dell'omeostasi e stabilizzazione della temperatura. Garantisce, inoltre, mobilità all'embrione e al feto affinché essi possano svilupparsi nella maniera corretta. A partire dall'undicesima settimana anche l'urina fetale, oltre che le secrezioni respiratorie e dell'apparato digerente, si miscelano al liquido amniotico e il feto, ingerendolo, è facilitato nello sviluppo degli alveoli polmonari. Tra la decima e l'undicesima giornata, nasce il mesoderma extraembrionale tra il sacco vitellino primario e il citotrofoblasto. Il raccoglimento della sua matrice extracellulare in lacune determina la formazione della cavità coriale e la sua espansione si suddivide in lamina splancnopleurica e lamina somatopleurica la quale forma il corion. Attorno alla fine della seconda settimana si verifica la formazione del sacco vitellino secondario e di una o più cisti esocelomiche. Il sacco vitellino è di fondamentale importanza per il trasferimento di sostanze nutritive all'embrione durante la seconda e la terza settimana e per il processo di organogenesi [3].

Nel corso della terza settimana una serie di strutture già abbozzate nella seconda settimana si sviluppano maggiormente per conservare l'impianto e il mantenimento della gestazione. Il disco embrionale bilaminare è, a questo punto, formato da due foglietti: l'epiblasto e l'ipoblasto. Il processo di gastrulazione, in cui l'embrione diventa un disco embrionale trilaminare, inizia con la comparsa della linea primitiva sulla superficie dorsale dell'epiblasto. Essa permette la visione della metà sinistra e della metà destra dell'embrione. Le cellule presenti lungo tale linea migrano in direzione ventrale, generando un solco primitivo che, all'estremità anteriore, continua con una fossetta primitiva. Le cellule dell'epiblasto, convergendo nel solco primitivo, realizzano la formazione dei tre foglietti embrionali. Il secondo foglietto embrionale è detto endoderma e sostituisce l'ipoblasto mentre il terzo foglietto è il mesoderma embrionale. Attorno al sedicesimo giorno circa, la linea primitiva occupa oltre la metà della lunghezza embrionale e man mano che l'embrione prolifera in direzione craniale essa si assottiglia fino a scomparire definitivamente attorno al ventiseiesimo giorno. Le cellule epiblastiche che entrano tramite il nodo primitivo formeranno il processo notocordale, le cellule epiblastiche che entrano attraverso il solco saranno, invece, in grado di espandersi in ogni direzione. È possibile osservare anche la formazione di un ispessimento a livello craniale rispetto al processo notocordale, ossia la placca precordale. In due aree quasi circolari, il mesoderma embrionale si estende in una membrana anteriore, la membrana faringea, e in una membrana posteriore, la membrana cloacale. Esse sono le estremità iniziali e finali dell'intestino e la loro rottura sancisce la formazione delle aperture del canale digerente. La cavità cloacale si dividerà, successivamente, in

membrana urogenitale e anale. Intorno al diciannovesimo giorno si forma l'area cardiogenica dalla quale, alla fine della terza settimana, si svilupperà l'abbozzo cardiaco. Davanti all'area cardiogenica si forma invece il setto trasverso. Il mesoderma continua la sua espansione e si estende fino al polo posteriore dell'embrione, in corrispondenza dell'allantoide che organizza il cordone ombelicale e i vasi ombelicali. Le cellule epiblastiche che passano tramite il nodo primitivo formano il processo notocordale mentre, la fossetta primitiva si insinua nel processo notocordale a formare il canale notocordale. In seguito, il pavimento di tale processo si unisce all'endoderma embrionale e il sacco vitellino entra in comunicazione con il canale cordale. La placca cordale si alza verso l'alto a formare la notocorda, anche detta corda dorsale, che raggiunge la sua lunghezza massima il ventesimo giorno. La sua funzione principale è quella di incitare l'ectoderma a diventare più spesso e formare la placca neurale, ossia l'abbozzo del sistema nervoso centrale (SNC). Il mesoderma si distingue in mesoderma extraembrionale e mesoderma embrionale dal quale originano molti organi e tessuti. Il mesoderma, attorno al diciottesimo giorno circa, si ispessisce e produce il mesoderma parassiale, due cordoni di mesoderma intermedio e il mesoderma laterale. Il primo si suddivide in piccole masse cellulari, i somitomeri, che più tardi diventeranno somiti. Il numero di somiti indica l'età embrionale ed essi organizzano la sua struttura segmentale. Dal mesoderma intermedio deriverà parte dell'apparato urogenitale. Il mesoderma laterale origina spazi piccoli ed isolati, ricoperti da cellule piatte che una volta fusi creeranno il celoma embrionale che divide il mesoderma in due lamine: il mesoderma somatico e il mesoderma splancnico. Un altro importante evento che si verifica durante la terza settimana è lo sviluppo del sistema nervoso che inizia con la formazione della placca neurale, più ampia all'estremità craniale, e comprendente la zona in cui si svilupperà il cervello. La parte caudale, più piccola, originerà invece il midollo spinale. Attorno al diciottesimo giorno compare il solco neurale e le pieghe neurali che una volta fuse, corrisponderanno al tubo neurale. Durante la sua comparsa, alcune cellule, staccandosi da esso, diventano le creste neurali e da esse saranno formati neuroni e cellule gliali oltre che altre cellule appartenenti ad organi e tessuti diversi [3].

Durante la quarta settimana l'embrione aumenta dimensionalmente passando da 2 mm a 4 mm. Al termine della terza settimana aveva acquisito la struttura trilaminare ma risultava ancora privo di tridimensionalità. Con la veloce proliferazione del mesoderma e dell'ectoderma l'embrione subisce un ripiegamento trasversale favorito anche dall'aumento del liquido amniotico. Nasce anche il ripiegamento longitudinale ad opera del tubo neurale. Dai tre foglietti embrionali prende avvio anche l'organogenesi e quindi si realizzano i primi abbozzi dei futuri organi. Le pieghe neurali si uniscono e determinano la chiusura del tubo neurale (futuro sistema nervoso centrale), chiusura che avviene sia in senso cefalico che caudale. Tale chiusura permette inoltre all'ectoderma di rivestimento di ricoprire l'embrione. Questo processo viene denominato neurulazione primaria mentre quello che

coinvolge la parte caudale del sistema nervoso centrale si forma tramite un meccanismo detto neurulazione secondaria e termina attorno all'ottava settimana di sviluppo. All'interno del tubo neurale, le cellule neuroepiteliali si differenziano in cellule ependimali, cellule gliali radiali e neuroblasti e si creano tre porzioni concentriche definite strato ependimale, mantellare e marginale. Al termine della quarta settimana la porzione cefalica è suddivisa in prosencefalo, mesencefalo e romboencefalo. Compaiono anche le meningi, le membrane protettive del sistema nervoso centrale. Mentre le pieghe neurali si uniscono, dalla loro cresta si separano e si spostano lateralmente le cellule della cresta neurale andando a creare una specie di quarto foglietto embrionale. Alcune di queste cellule saranno deputate alla formazione degli archi faringei o brachiali, altre alla formazione di neuroni, cellule di Schwann, cellule C, melanociti e leptomeningi. L'evento di rilievo della quarta settimana è, però, l'acquisizione della tridimensionalità da parte dell'embrione grazie ad alcuni ripiegamenti del foglietto trilaminare. Il ripiegamento trasversale permette all'embrione la comunicazione con i tessuti materni grazie al peduncolo di attacco e inoltre, permette anche la formazione dell'intestino primitivo. Alla fine della terza settimana il celoma embrionale era una cavità a forma di U e la sua nascita, deriva dalla separazione del mesoderma laterale in somatopleura e splancnopleura. Esse rappresentano gli abbozzi delle membrane sierose, ossia la parietale e la viscerale. Il ripiegamento embrionale determina anche la rotazione del setto trasverso che si sposta in posizione caudale rispetto al cuore primitivo. L'intestino primitivo risulta essere diviso in tre parti: intestino anteriore, intestino medio e intestino posteriore e dall'intestini anteriore è possibile riscontrare lo stomaco primitivo. Contemporaneamente, si forma anche un'estroflessione chiamata diverticolo epato-cistico da cui si svilupperanno fegato, dotto biliare e cistifellea. L'intestino medio rimane piuttosto invariato mentre quello posteriore tra la quarta e la sesta settimana si scinde in seno urogenitale e canale anorettale. Anche gli archi faringei, sei coppie di ispessimenti situati nella parete dell'intestino faringeo, si formano. Attorno al ventottesimo giorno compare il solco laringotracheale che rappresenta un primo sviluppo dell'apparato respiratorio. Da tale solco origina il diverticolo laringotracheale dal quale, poi, nascono le vie aeree e i polmoni. Quando il diverticolo aumenta in lunghezza, si separa dall'esofago grazie alla formazione del setto tracheoesofageo che divide le vie respiratorie inferiori dalle pareti dell'esofago. I somitomeri precedentemente formati, si differenziano in 37 coppie di somiti: 4 occipitali, 8 cervicali, 12 toracici, 5 lombari, 5 sacrali e 3 coccigei. Essi sono strutture con all'interno una cavità detta miocele. Si verifica anche la formazione delle gemme degli arti superiori e inferiori. Dal cordone nefrogeno, nato dal ripiegamento trasversale dell'embrione, derivano il pronefro, il sonefro e il metanefro che costituiscono la base di partenza dell'apparato urinario. In particolar modo, dal metanefro nasceranno i reni definitivi. Il cuore comincerà la sua evoluzione a partire dalla già formata area cardiogenica. Nasce il tubo cardiaco e, il suo allungamento,

porta alla formazione delle camere cardiache. Il cuore è il primo organo che funziona nell'embrione, grazie alla contrazione innescata da cardiomiociti, detti pacemaker, nell'atrio primitivo. Il flusso risulta essere unidirezionale e la frequenza è di circa 100 battiti al minuto. Nasce anche la cavità pericardica e per un periodo di tempo l'organo cardiaco rimane ancorato al resto del corpo tramite il mesocardio dorsale. Successivamente si verifica la formazione del bulbo, del ventricolo primitivo, dell'atrio primitivo e del seno venoso. Dal bulbo si sviluppa il ventricolo destro, dal ventricolo primitivo il ventricolo sinistro, dall'atrio primitivo l'atrio destro e sinistro e dal seno venoso il corno destro e quello sinistro. Contemporaneamente a questi sviluppi si formano anche la vena ombelicale e le vene cardinali e vitelline. Infine, durante la quarta settimana si formano le vescicole acustiche, i solchi ottici, le vescicole ottiche e i peduncoli ottici e i placodi olfattivi che si trasformeranno nelle fosse nasali [3].

All'inizio della quinta settimana ha inizio la morfogenesi della faccia con la comparsa di due rilievi detti placodi nasali che corrispondono all'epitelio nasale primordiale. Il mesenchima posto ai margini forma, invece, i processi nasali mediali e laterali, mentre l'epitelio dei placodi forma la fossetta nasale. Si verifica anche la formazione del massiccio mediano della faccia embrionale e caudalmente si crea il processo intermascellare con il segmento labiale, il segmento mascellare e il segmento palatino. Il prolungamento dei processi mascellari origina i massicci mascellari da cui avranno, in seguito, origine le guance. Entro il termine della quinta settimana inizia anche lo sviluppo dei primitivi padiglioni auricolari. Il primo abbozzo di sistema nervoso compare già nella terza settimana ma verso l'inizio della quinta settimana all'interno del midollo, in pieno sviluppo, si generano quattro colonne divise da un solco e che sono deputate alla creazione della materia grigia [3].

Durante la sesta settimana molti cambiamenti si verificano a livello degli arti. Nella piastra della mano si formano i raggi digitali e, nei giorni seguenti, la scomparsa di tessuto interdigitale permette la formazione delle dita. Gli arti iniziano a subire una rotazione: inizialmente sono ad angolo retto dal tronco, ma con la comparsa dell'articolazione del gomito il palmo della mano si gira verso il tronco e l'avambraccio si flette sul braccio. Anche gli arti inferiori subiscono una rotazione di circa 90° attorno al proprio asse ma nel verso opposto rispetto a quello degli arti superiori. Inizia anche il differenziamento a livello della cartilagine e coinvolge principalmente l'omero, il femore, i cingoli, il carpo/metacarpo e il tarso/metatarso. Si verifica anche la formazione di una prima generazione di fibre muscolari che inizialmente sono di tipo lento. Si riconoscono, a livello oculare, il peduncolo ottico, il calice ottico e la vescicola del cristallino. Il calice ottico si presenta con due foglietti, divisi dalla fessura ottica, e dai quali si sviluppa la retina. Inizialmente essa viene irrorata dall'arteria ialoidea ma, successivamente, dall'arteria e dalle vene oftalmiche. Il completamento della struttura oculare si ha con le palpebre, la congiuntiva e le ghiandole lacrimali, e dalla sesta settimana

compaiono due pieghe cutanee vicino al contorno dell'epitelio corneale che si trasformano in sporgenze palpebrali all'inizio del terzo mese. La scomparsa della membrana oronasale permette la comunicazione delle cavità nasali che risultano però essere tappezzate da un epitelio [3].

Nella settima settimana iniziano i processi di ossificazione endocondrale con gli arti che si formano in posizioni specifiche nel fianco. Si delineano le falangi della mano e possono essere visualizzati anche i centri primari di ossificazione dell'omero, del femore, delle ossa dell'avambraccio e della gamba. La formazione del diaframma genera una divisione dell'esofago in una parte craniale, a livello toracico, e una parte caudale, a livello addominale. Lo stomaco subisce una rotazione di circa 90° attorno all'asse cranio-caudale e si ha uno spostamento della grande curvatura verso sinistra e della piccola curvatura verso destra. I due abbozzi della ghiandola surrenale entrano in contatto l'uno con l'altro [3]. Comincia la formazione delle dita, il sacco vitellino è messo in comunicazione con l'intestino primitivo che successivamente ernia in parte nel cordone ombelicale. Si verifica l'ossificazione degli arti superiori e sono visibili la flessura principale, il polso, la palpebra e la prominenza epatica [4].

L'ultima settimana embrionale è l'ottava ed è la settimana in cui le dita delle mani e dei piedi iniziano ad assumere la classica forma allungata. La testa dell'embrione è ancora grande quasi quanto l'intero corpo e le palpebre si fondono mentre il cordone contiene ancora l'intestino. Il sesso del bambino non è ancora definibile [4].

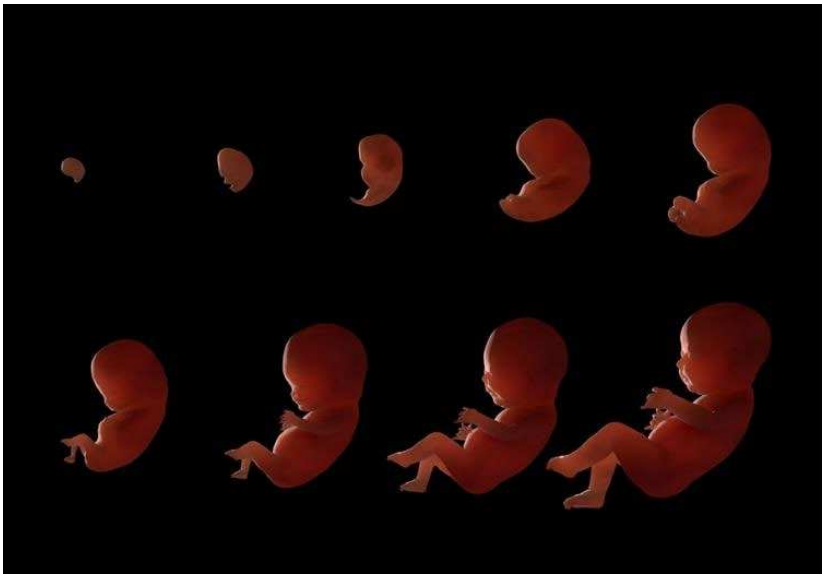

Figura 1- Fasi di sviluppo embrionale e fetale [1]

1.1.2 CENNI IN MERITO ALLO SVILUPPO FETALE

L'embrione diventa feto permettendo la formazione di organi e la modificazione di strutture primitive, la riduzione delle dimensioni della testa, l'aumento della lunghezza e del peso corporeo del nascituro [4].

Nel periodo da nove a dodici settimane il corpo continua ad allungarsi in lunghezza cercando di prevalere a livello dimensionale sulla testa nonostante quest'ultima presenti ancora delle sproporzioni. Gli arti superiori sono ben formati mentre gli arti inferiori non lo sono. I genitali esterni completano definitivamente la loro formazione e lentamente, attorno all'undicesima settimana, l'intestino rientra all'interno della cavità addominale. Si verifica infine la formazione dell'urina e una serie di prodotti di scarto fetali vengono riversati nel sangue materno. Nel periodo compreso tra le tredici settimane e le sedici settimane si riduce notevolmente il volume della testa rispetto a quello corporeo. I movimenti degli arti iniziano ad essere coordinati e si verificano anche i primi movimenti degli occhi. Si avvia lo sviluppo dei capelli ed anche l'ossificazione dello scheletro. È durante la fase compresa tra le diciassette e le venti settimane che la gestante avverte i cosiddetti MAF (movimenti attivi fetali), i primi movimenti fetali, mentre in generale lo sviluppo fetale subisce un arresto. Le modificazioni principali si verificano a livello dell'apparato riproduttore, nei maschi inizia la discesa dei testicoli mentre nelle femmine si completa la formazione dell'utero e la vagina va incontro alla cavitazione. Sopracciglia e capelli sono completamente distinguibili. Durante il periodo che va dalle ventuno alle venticinque settimane avviene una sensibile variazione nel peso del feto ed egli diventa reattivo agli stimoli sonori. Gli alveoli vengono mantenuti aperti grazie al contributo degli pneumociti di tipo II che secernono un surfattante. Si formano infine anche le unghie. Tra le ventisei e le ventinove settimane il feto è in grado di respirare in maniera completamente autonoma grazie al surfattante. Il Sistema Nervoso Centrale dirige la maggior parte dei movimenti respiratori e controlla la temperatura. Le unghie, i capelli e i peli si infoltiscono e la cute, grazie alla presenza di grasso chiaro, diventa distesa in sostituzione alla precedente struttura pieghettata. Anche la milza assume importanza a livello emopoietico fino alla sua completa sostituzione da parte del midollo osseo. Nei maschi si ha, inoltre, la totale discesa dei testicoli nello scroto. Nel periodo compreso tra le trenta e le trentaquattro settimane la pelle continua a migliorare nel suo aspetto grazie all'aumento graduale del grasso chiaro mentre compare anche il riflesso pupillare. Tra le trentacinque e le trentotto settimane il feto ha acquisito buone capacità di orientamento e riconoscimento delle sorgenti luminose e la circonferenza cranica è pari a quella addominale. Il peso del feto subisce però un arresto in prossimità del parto arrivando a circa 3250 g. La pelle assume una colorazione rosea, l'addome risulta lievemente sporgente in avanti e la testa è ancora sproporzionata rispetto al resto del corpo.

Solitamente 38 settimane dopo la fecondazione viene fissata la data presunta del parto ma il 12% circa dei feti nasce una o due settimane dopo tale scadenza [4].

1.2 CAMBIAMENTI FISIOLOGICI IN GRAVIDANZA

Oltre alle modificazioni relative allo sviluppo embrio-fetale e alla placenta, la gravidanza induce cambiamenti anatomici e fisiologi notevoli nella gestante. Tali cambiamenti vengono denominati fenomeni gravidici e sono, in ambito medico, distinti in fenomeni gravidici locali se interessano principalmente le zone genitali e fenomeni gravidici generali se comportano trasformazioni a livello di tutto l'organismo materno. I fenomeni locali modificano prevalentemente la conformazione dell'utero che impara in questo modo ad ospitare il nuovo organismo. Esso aumenta notevolmente in volume fino a raggiungere, al termine della gravidanza, una capacità di circa 5000 cm^3 (normalmente ha una capacità di 5 cm^3) e una lunghezza di circa 34 cm contro i 7 cm normali. Dal primo al terzo mese esso è considerato un organo pelvico vista la sua locazione originaria mentre, invece, a partire dal quarto mese diviene un organo addominale fino a raggiungere la zona ombelicale all'inizio del sesto mese di gravidanza. Anche i genitali esterni e la vagina subiscono una variazione conformazionale: la mucosa vaginale acquista morbidezza e nell'ovaio il corpo luteo gravidico, al quinto mese, viene completamente sostituito da una cicatrice biancastra (corpo albicans). Vengono definiti invece fenomeni generali quelli che prevedono modifiche nei restanti organi e/o apparati [1].

Le modificazioni più significative subite dall'organismo materno riguardano principalmente il peso corporeo, la composizione e la coagulazione sanguigna, l'apparato cardio-circolatorio, l'apparato respiratorio, la funzionalità renale, l'apparato digerente e il sistema nervoso [2].

L'aspetto della donna subisce delle variazioni principalmente a causa della ritenzione idrica nel compartimento extracellulare; il connettivo tissutale, impregnato di acqua, conferisce alla maggior parte delle masse materne una consistenza piuttosto pastosa. Non esiste un criterio di definizione dell'aumento del peso corporeo poiché questo è un aspetto abbastanza variabile da gestante a gestante, ma nonostante questo è possibile stabilire che la velocità di accrescimento massimo avviene dopo la ventesima settimana di gestazione. A partire dalla tredicesima settimana, il peso medio totale assunto dalla donna è di circa 12,4 kg anche se non è un valore standard ma può variare anche in base alla situazione clinica. Si verifica anche una ritenzione degli elettroliti quali calcio, potassio e sodio mentre non si ha accumulo di materiale proteico né di carboidrati. Quindi i depositi gravidici sono principalmente costituiti da grassi che fungono, durante tutto il periodo gestazionale, da riserva energetica [2].

Il volume, la coagulazione e la composizione sanguigna sono protagonisti di molteplici cambiamenti quantitativi e qualitativi. La massa sanguigna aumenta e il volume plasmatico ottiene un'aggiunta di circa 1000-1500 ml. Anche la massa eritrocitaria subisce un incremento ma, percentualmente, è comunque un incremento minore di quello plasmatico e, infatti, il rapporto globuli rossi/plasma tende

a decrementare. Il volume totale sanguigno, a gravidanza terminata, risulta variare tra i 1200 ai 1900 ml. A causa dei cambiamenti a livello del volume plasmatico e della massa eritrocitaria il volume ematocrito passa a valori del 33% contro il 40% del valore extragravidico. La massa emoglobinica aumenta in totale di circa 85 g anche se, tale valore, potrebbe essere inferiore in caso di diete povere di ferro e acido folico. Il numero di eritrociti per mm^3 diminuisce notevolmente mentre invece il numero di leucociti per mm^3 aumenta. Il contenuto emoglobinico medio subisce una discesa e infatti si parla comunemente di anemia fisiologica della gravidanza, anche le proteine plasmatiche diminuiscono quantitativamente. Anche il sistema fibrinolitico aumenta leggermente, ma spesso non se ne verificano variazioni significative [2].

Anche l'apparato respiratorio subisce modifiche e, soprattutto negli ultimi mesi di gravidanza, la respirazione diventa prettamente costale a causa della pressione dell'utero contro il diaframma che quindi fatica a muoversi. Aumentando la concentrazione di ossigeno la frequenza respiratoria si adatta a tale incremento [1]. Il volume corrente subisce un aumento nel corso della gravidanza anche se la frequenza respiratoria rimane piuttosto costante. Il volume-minuto respiratorio aumenta proporzionalmente al volume corrente, anche la ventilazione alveolare e la capacità respiratoria aumentano mentre diminuiscono il volume di riserva espiratoria, il volume residuo e la capacità funzionale residua. Subisce un incremento del 15% il consumo basale di ossigeno anche se tali variazioni sono differenti da gestante a gestante [4].

Per quanto riguarda l'apparato urinario, la motilità delle vie urinarie è decrementata dal progesterone e l'insorgenza di infezioni vescicali è facilitata [1]. In generale, in gravidanza, entrambi gli ureteri si ingrandiscono anche se è l'uretere destro ad aumentare maggiormente in dimensione a causa della compressione meccanica effettuata sulla porzione intrapelvica uretrale. La pressione è dovuta non solo all'utero gravido ma anche alle vene ovariche che manifestano maggiori rapporti con l'uretere destro e quindi ne determinano un aumento maggiore. Il flusso plasmatico renale aumenta in maniera sensibile per riprendere i valori normali a fine gestazione [4].

Nell'apparato digerente a causa della compressione dell'utero spesso si verificano fenomeni costipativi mentre, solitamente, le funzioni epatiche non subiscono grosse variazioni. Nel sistema endocrino, invece, la maggior parte delle ghiandole endocrine come la tiroide, l'ipofisi e le paratiroidi sono sottoposte ad un maggior carico lavorativo e volumetrico [1].

L'apparato cardiocircolatorio è, tra tutti, quello che subisce maggiori modificazioni poiché al cuore è richiesto uno sforzo notevolmente superiore a quello richiesto in condizioni normali, dovendo, egli, distribuire maggiori quantità di ossigeno sia alla madre che al feto. Le variazioni fondamentali a livello emodinamico, visualizzabili anche tramite la tabella 1, concernono la gittata e la frequenza

cardiaca, il volume e le resistenze vascolari in concomitanza con modifiche del flusso plasmatico renale e della filtrazione glomerulare [5]. Il volume-minuto cardiaco aumenta notevolmente fino a raggiungere il valore massimo che corrisponde al 40-45% dei valori pregestazionali e raggiungendo circa 6,3-7 litri. Il suo aumento è causato sia dall'incremento della gittata sistolica sia dall'incremento della frequenza cardiaca. La frequenza cardiaca arriva a circa 85 battiti al minuto contro i 70 battiti normali, la gittata sistolica passa da 64 ml a 71 ml. Anche la pressione arteriosa si modifica: la pressione sistolica diminuisce fino a poche settimane prima del parto, la pressione diastolica si abbassa maggiormente rispetto alla sistolica e quindi, la pressione differenziale risulta incrementata. I valori misurati in gravidanza risultano essere 135-140 mmHg per la sistolica e 90 mmHg per la diastolica. La pressione che l'utero esercita sia sulla vena cava ascendente che sull'aorta fa sì che, la pressione arteriosa vari nella gestante anche in base alla postura determinando una maggior pressione quando la donna è in posizione seduta rispetto a quando è in posizione supina. Il meccanismo che determina questa situazione è dovuto principalmente al fatto che la compressione della vena cava ascendente apporta al cuore un minor ritorno venoso e quindi una minor gettata cardiaca. La compressione aortica genera la riduzione della pressione arteriosa e, nei casi più gravi, potrebbe causare addirittura insufficienza circolatoria acuta. Non si verifica una variazione pressoria a livello della pressione venosa delle vene delle braccia mentre invece si innalza la pressione nella vena femorale. È possibile anche che si verifichi un ostacolo al deflusso venoso nella zona renale a causa della compressione effettuata dall'utero nei confronti della vena cava ascendente. La pressione nell'atrio destro e nell'arteria polmonare non subisce invece grandi cambiamenti. Il volume cardiaco tende a raggiungere valori più ampi durante il corso della gestazione, per effetto di un maggior riempimento diastolico e per una modesta ipertrofia miocardica. L'organo cardiaco subisce, a causa dell'innalzamento diaframmatico, una rotazione in avanti e una leggera spinta verso l'alto [4]. Nel volume ematico si stima ci sia un incremento continuo di sangue del circa 45% (≈1200-1600 ml) con una ridistribuzione del liquido e un aumento del liquido interstiziale. L'espansione del volume plasmatico è estremamente importante poiché da esso dipende lo sviluppo corretto del feto. L'accumulo di acqua e sodio funge da protezione per le eventuali incertezze causate dall'ingente perdita di sangue durante il parto. Tutte queste variazioni, probabilmente, si verificano già precedentemente all'impianto feto-placentare. Per quanto riguarda la massa eritrocitaria nonostante vi sia una diminuzione della quantità di globuli rossi, le loro masse subiscono un importante incremento dovuto ad un'eritropoiesi più rapida. I due fenomeni precedentemente elencati comportano conseguentemente una riduzione graduale dell'ematocrito e quindi della viscosità sanguigna. Riguardo all'emostasi le piastrine, a differenza di globuli rossi e bianchi, non variano né in numero né dimensionalmente. Aumenta invece il fibrinogeno ma, la sua funzione, a gravidanza in

corso, diventa sempre meno evidente. A causa dell'aumento della gittata sistolica e della frequenza cardiaca la gittata cardiaca si espande di un valore che va dal 30% fino al circa 50%. Inizialmente è dovuto alla variazione della gittata sistolica ma, successivamente, è la frequenza cardiaca a mantenere il valore della gittata cardiaca. La pressione arteriosa (soprattutto la diastolica) già dalle prime settimane di gravidanza si abbassa notevolmente fino a raggiungere il suo minimo a metà e riacquisire i valori originari solo al termine. Inoltre, poiché l'utero gravido comprime la vena femorale e la vena cava inferiore anche la pressione periferica cresce. Per quanto concerne le resistenze vascolari sistemiche, i vasodilatatori ormonali (progesterone e prostaglandine) le riducono notevolmente ed esse arrivano, alla trentaduesima settimana, a raggiungere il 35% dei valori normali mentre quelle periferiche subiscono un ridimensionamento precocemente. Il peptide natriuretico atriale è responsabile dell'aumento della gittata sistolica e della vasodilatazione periferica e il peptide natriuretico cerebrale dell'incremento della gittata cardiaca e della riduzione delle resistenze vascolari sistemiche. In generale il cuore materno risulta dilatato senza modificare la frazione di eiezione come conseguenza dell'ipervolemia che ingrandisce la parete muscolare ventricolare e il volume telediastolico [5].

Tabella 1-Variazioni emodinamiche in corso di gravidanza [5]

FASE PRECOCE E INTERMEDIA DELLA GRAVIDANZA
↑ Volume sanguigno
↑ Gittata sanguigna
↑ Frequenza cardiaca materna
↑ Contrattilità miocardica (la contrattilità miocardica incrementa durante tutti i trimestri di gravidanza, provocando lo sviluppo graduale di lieve ipertrofia ventricolare)
↓ Pressione arteriosa
↓ Resistenze vascolari periferiche (circolazione placentare)
↓ Ematocrito
↓ Viscosità ematica
La pressione venosa centrale rimane costante durante la gravidanza

Elettrocardiograficamente la variazione dell'orientamento cardiaco è rilevabile nello spostamento verso sinistra di circa 15-20° dell'asse elettrico del cuore. Inoltre, sempre tramite l'elettrocardiogramma, è possibile visualizzare un'onda T negativa in terza derivazione, un minor voltaggio totale del complesso QRS e una maggior pronuncia dell'onda Q e spesso, sono identificabili extrasistoli. L'intervallo PR può subire un accorciamento durante il terzo trimestre, rispetto alla lunghezza avente nei due trimestri precedenti, dovuto principalmente alla minor conduttanza atrioventricolare e alla conseguente tachicardia che accompagna la gravidanza. L'asse del QRS risulta essere spostato verso sinistra conseguentemente all'innalzamento costante del diaframma all'avanzare della gestazione. L'aumento del carico di lavoro sul cuore causato dal temporaneo aumento volumetrico del sangue genera anche l'inversione dell'onda T nelle derivazioni III e V2 (sopra la parete ventricolare destra). Alcuni cambiamenti riguardanti l'incremento dei vasopressori o variazioni diaframmatiche portano, nel secondo e terzo trimestre, la presenza in maniera più accentuata dell'onda Q nelle derivazioni III e VF (derivazione amplificata del piede sinistro). Inoltre, sempre nel secondo e terzo trimestre, a causa delle variazioni nei modelli di depolarizzazione e ripolarizzazione ventricolare, l'aumento della frequenza cardiaca genera un aumento dell'intervallo QTc [6].

1.2.1 DIAGNOSI DI GRAVIDANZA

Tutti questi cambiamenti fisiologici, alcuni dei quali sono già visibili nei primissimi giorni, permettono di identificare lo stato di gravidanza che può essere accertato esclusivamente tramite la presenza della gonadotropina corionica nelle urine o nel sangue. Ovviamente alcuni probabili segni prodromici dello stato gravidico sono: ritardo mestruale e in particolare l'amenorrea, ossia la scomparsa totale del ciclo mestruale; le nausee mattutine solitamente più frequenti durante il primo trimestre ma possibili anche durante il resto della gravidanza; gonfiore e iperpigmentazione delle mammelle ad opera dell'ormone prolattina che stimola la secrezione del latte; aumento della temperatura basale per un periodo di tempo prolungato; congestione e cianosi delle mucose genitali e più tardivamente aumento del volume addominale [1].

2. IL MONITORAGGIO CARDIOVASCOLARE DELLA GESTANTE

Le svariate variazioni che la fisiologia cardiocircolatoria subisce raramente non influenzano l'unità materno-fetale, nella maggior parte dei casi si tratta di modificazioni responsabili di conseguenze prettamente negative che facilitano l'insorgere di numerose disfunzioni a livello cardiaco. Pertanto, risulta fondamentale eseguire esami diagnostici e di controllo con frequenza periodica al fine di monitorare la gestante ed effettuare una valutazione del rischio cardiovascolare [6].

2.1 FATTORI DI RISCHIO CARDIOVASCOLARE

Nei vari studi scientifici portati avanti nel corso degli anni con lo scopo di valutare, appunto, il rischio cardiovascolare nelle donne in gravidanza è stato realizzato anche un elenco dei vari fattori di pericolo. La malattia cardiovascolare rappresenta la principale causa principale di mortalità correlata alla gravidanza. Laumento della mortalità materna è stato attribuito allaumento del numero di donne in età materna avanzata che intraprendono una gravidanza, in aggiunta a condizioni preesistenti come il diabete mellito, l'ipertensione o la presenza di malattie cardiache congenite. Anche le disparità razziali ed etniche sono un fattore rilevante nella mortalità materna per cause cardiache: le donne nere non ispaniche sono coloro maggiormente a rischio. L'équipe di cardio-ostetricia, anche chiamata équipe cardiologica in gravidanza, composta da ostetriche, cardiologi, ginecologi, anestetisti, esperti in medicina materno-fetale eccetera, è deputata all'identificazione completa del rischio cardiovascolare materno, ostetrico e degli esiti fetali. Essi, inoltre, collaborano per sviluppare una strategia per la gestione di tali disturbi cardiovascolari durante tutto il periodo della gestazione, del parto e del postparto [6] .

I principali fattori di rischio cardiovascolare sono questi elencati di seguito. L'età materna al momento del concepimento; infatti, a causa dei depositi di calcio e collagene e della perdita di fibre elastiche nello strato mediale delle arterie, in età più avanzata si verifica un irrigidimento delle stesse che provoca un aumento della pressione sistolica. Solitamente, invece, la pressione diastolica diminuisce proporzionalmente all'aumento dell'età [5]. Il fumo in gravidanza o in pre-gravidanza: alla nicotina è associato un effetto vasocostrittore che riduce l'apporto di sangue e quindi di ossigeno nell'utero causando quindi problemi di varia natura anche al feto. Il maggior rischio cardiovascolare nella fumatrice invece si verifica a livello della pressione sanguigna che, aumentando, genera fenomeni ipertensivi [5]. L'obesità materna è caratterizzata da rischi mirati sia per la gestante che per il feto. La maggior parte delle modificazioni emodinamiche e cardiovascolari è correlata all'aumento delle richieste metaboliche e all'accumulo di adipe sulle pareti cardiache. Ne derivano quindi un aumento

della frequenza cardiaca, del volume ematico e della gittata cardiaca con conseguente stress della parete ventricolare sinistra e dilatazione ventricolare. Aumenta anche il consumo di ossigeno e sono più frequenti anche le aritmie cardiache e le patologie coronariche [7]. Le possibili patologie cardiovascolari preesistenti: patologie presenti nella fase antecedente alla gravidanza quasi certamente favoriscono lo sviluppo di ulteriori problemi. La presenza di diabete, ad esempio, permette l'insorgere di ictus, infarti e provoca anche il danneggiamento dei vasi sanguigni mentre donne soggette a ipertensione cronica manifestano peggioramento dei valori di pressione sanguigna, ictus, insufficienza cardiaca oltre che una serie di possibili problematiche relative al feto [8]. La presenza di valvole meccaniche cardiache: le donne in gravidanza aventi una valvola meccanica cardiaca risultano essere esposte ad un maggior rischio di sviluppo di eventi trombotici. Il trattamento di tali pazienti appare, inoltre, abbastanza difficoltoso poiché l'utilizzo di anticoagulanti potrebbe causare emorragie o tossicità fetale [9]. L'assunzione di farmaci: alcuni medicinali, sia assunti in periodo preconcezionale che durante la gravidanza stessa, posso avere effetti collaterali sull'organismo materno (ad esempio causare ipotensione) oltre che, ovviamente, sul feto [6].

Nonostante ci siano vari modelli di valutazione del rischio cardiovascolare materno la maggior parte di essi ha incluso tra i fattori di rischio eventi di cardiopatie precedenti alla gestazione, storia di aritmia, arresto cardiaco precedente, cianosi di riposo, uso della terapia anticoagulante e presenza di valvole cardiache meccaniche. Si ritiene, inoltre, che diverse condizioni, tra cui ipertensione arteriosa polmonare, disfunzione ventricolare grave, ostruzione del cuore sinistro e dilatazione aortica significativa con comparsa di malattie del tessuto connettivo sottostante siano ad alto rischio e, in molti casi, la gravidanza è addirittura sconsigliata del tutto [6].

2.2 MALATTIE CARDIOVASCOLARI MATERNE

2.2.1 MALATTIE CARDIACHE CONGENITE

In molte donne con malattie cardiache congenite la gravidanza è ben tollerata. Il rischio di gravidanza dipende tanto dalle malattie cardiovascolari quanto da ulteriori fattori come funzione valvolare e ventricolare, cianosi e classe funzionale. Le complicazioni cardiache materne risultano essere presenti nel 12% delle gravidanze complete e sono, ovviamente, maggiori man mano che la malattia progredisce. Inoltre, le pazienti che hanno subito complicanze durante il periodo di gestazione sono anche più esposte a rischi cardiaci dopo la gravidanza. Sotto il nome di cardiopatie rientrano molteplici disturbi legati al sistema cardiovascolare ed essi vengono suddivisi in, semplici, se sono relativi a difetti dei setti o malformazioni ventricolari oppure composti se coesistono un numero maggiore di irregolarità. Solitamente, le malattie congenite cardiache vengono individuate e diagnosticate prima della gravidanza. Sono infatti fortemente consigliate una serie di valutazioni quali storia clinica, test da sforzo ed ecocardiografia che possano prevedere il rischio di sviluppare ulteriori problemi o peggiorare quelli già preesistenti. Di fondamentale importanza sono il consulto preconcezionale genetico e l'ecocardiogramma fetale [10].

I difetti del setto interatriale (DIA) rappresentano circa il 6-10% delle cardiopatie congenite e solitamente non arrecano problemi così gravi da poter contrastare una gravidanza. Consistono nella presenza di fori nelle camere superiori del cuore (atri) deputate a ricevere il sangue dall'organismo. Se non vengono corrette chirurgicamente possono verificarsi aritmie atriali e complicanze tromboemboliche; quindi, se il difetto è emodinamicamente significativo è fortemente consigliato l'aggiustamento tramite procedura chirurgica prima della fase gestazionale [11] [12]. I difetti del setto interventricolare (DIV) costituiscono il 20% delle malformazioni cardiache tra la popolazione generale e sono fori localizzati a livello delle pareti cardiache inferiori (ventricoli) responsabili del pompaggio del sangue nell'organismo. Sia nel caso di DIA che di DIV parte del sangue ossigenato viene deviato nuovamente nei polmoni invece di essere messo in circolo all'interno del corpo. Solitamente difetti di questo tipo di piccola/media importanza, e soprattutto risolti tramite chirurgia, non provocano grandi conseguenze sulla gravidanza. Irregolarità non corrette causano maggior probabilità di preeclampsia quindi è preferibile l'operazione precedentemente [11]. I difetti del setto atrioventricolare sono un connubio di diversi difetti a livello delle camere cardiache, includono: un difetto interatriale, un'unica valvola a separare camere superiori e inferiori anziché due e talvolta anche un difetto interventricolare. Come nei due casi precedenti, anche questo difetto cardiaco, provoca ritorno di sangue ossigenato ai polmoni. Se non modificati chirurgicamente causano conseguenze importanti come aritmie e un peggior reflusso trans valvolare e nel 6% dei casi anche

rischio di mortalità perinatale [11] [12]. Il follow-up durante la gravidanza è consigliato almeno una volta ogni trimestre e solitamente il parto vaginale spontaneo è appropriato [10]. La coartazione dell'aorta consiste nel restringimento di una zona dell'arteria che forza il cuore a pompare più intensamente il sangue al di fuori del vaso e distribuirne il quantitativo adeguato alla parte inferiore. L'aorta è il vaso sanguigno responsabile del trasporto di sangue ossigenato dal cuore a tutte le parti corporee. Tale disturbo può causare una pressione arteriosa maggiore negli arti superiori e una pressione minore in quelli inferiori. Solitamente in seguito ad un intervento senza complicanze postoperatorie (ipertensione sistemica o aneurisma aortico) la gravidanza è facilmente sostenibile, altrimenti il rischio di complicanze è molto alto. Fattori di rischio possibili sono ipertensione, dilatazione aortica e bicuspidia valvolare [11] [12]. Sono stati verificati molti casi di aborti spontanei e disturbi ipertensivi. Tale patologia deve essere strettamente controllata e un follow-up ogni trimestre deve essere effettuato, è preferibile il parto vaginale naturale ma con anestesia epidurale nelle pazienti ipertese [10]. Le patologie congenite della valvola polmonare e del tratto di efflusso destro consistono nel restringimento di un tratto della valvola polmonare che, nel caso più grave, provoca un aumento di pressione nel ventricolo destro e impedisce al giusto quantitativo di sangue di raggiungere i polmoni. Se la pressione arteriosa nel ventricolo destro raggiunge valori molto elevati il sangue ossigenato si amalgama a quello non ossigenato ed è possibile che all'organismo venga distribuito sangue non ossigenato. Le forme più gravi di stenosi polmonare che hanno come conseguenza insufficienza del ventricolo destro e aritmie non sono tollerate. Il reflusso polmonare rappresenta un fattore di rischio indipendente di complicanze materne [11] [12]. Nei casi più lievi è sufficiente il follow-up una volta ogni trimestre, mentre nei casi considerati gravi valutazioni cardiache mensili o bimestrali sono necessarie per determinare lo stato clinico. Solitamente le gestanti affette dai casi più moderati della patologia effettuano il parto vaginale spontaneo mentre le pazienti che soffrono del caso più grave devono sottoporsi al parto cesareo [10]. L'anomalia di Ebstein è un'anomalia rara che prevede l'aderenza di parti dei lembi della valvola triscuspide settale e inferiore alla superficie interna del ventricolo destro. Diminuisce il volume funzionale del ventricolo destro e una sua porzione si comporta come un atrio generando una serie di variazioni emodinamiche. Coloro che ne soffrono spesso hanno anche scompenso cardiaco, cianosi e inversione dello shunt e possibili conseguenze sulla gravidanza potrebbero essere il parto pretermine o la morte fetale [11] [12]. Anche in questo caso è preferibile il parto vaginale naturale [10]. La trasposizione delle grandi arterie è un'altra cardiopatia piuttosto rara e prevede che la circolazione sistemica sia parallela e indipendente da quella polmonare poiché l'aorta si forma all'interno del ventricolo destro mentre l'arteria polmonare nasce dal ventricolo sinistro. Deve essere necessariamente corretta alla nascita e infatti si parla, poi, di trasposizione congenitamente corretta. L'atrio destro si connette con il ventricolo sinistro destroposto

e quello sinistro si collega al ventricolo destro sinistroposto in modo da ripristinare la circolazione sanguigna. La gravidanza in questo caso potrebbe potenzialmente causare rigurgito tricuspidalico e disfunzione ventricolare [11] [12]. È comunque molto delicata, infatti molte donne sviluppano aritmie, insufficienza cardiaca o bradicardia. In questo particolare scenario i beta-bloccanti devo essere utilizzati con cautela, se non eliminati del tutto. È stato notato anche un declino della funzione ventricolare destra nel 10% dei casi. Un controllo mensile o bimensile è necessario e nelle pazienti asintomatiche e con buona funzione ventricolare è effettuato il parto vaginale naturale. Nel caso in cui la funzione ventricolare si deteriora, dovrebbe essere pianificato un cesareo d'urgenza per evitare il peggioramento o lo sviluppo di ulteriori problemi cardiaci [10].

2.2.2 SINDROME DI EISENMENGER

È un disturbo legato alla comunicazione tra le due camere cardiache che nasce, o conseguentemente ad un difetto congenito o in seguito ad un intervento chirurgico correttivo, e che permette al sangue ossigenato di rimettersi in circolo nel ventricolo destro e fare ritorno ai polmoni. Se nel tempo peggiora, aumenta il rischio di resistenza polmonare e quindi ipertensione grave e aumento dello shunt destro-sinistro. È una condizione estremamente delicata e che, nella maggior parte dei casi, prevede l'interruzione preventiva di gravidanza o aborto spontaneo frequente [11]. Essa risulta essere una malattia respiratoria rara (ha prevalenza di 1-9/1 000 000), associata ad una cardiopatia congenita inoperabile e legata a malformazioni congenite cardiache che prevedono shunt bidirezionale o inverso e conseguente comunicazione intracardiaca o aorto-polmonare. Nonostante la malattia insorga principalmente durante l'infanzia, non è raro che si possa manifestare anche in età adolescenziale o addirittura in età adulta. Di solito, ad essa, è associata l'ipertensione polmonare ed altri segni clinici, tra cui dispnea da sforzo, affaticamento, letargia, cianosi centrale, dolore toracico, palpitazioni, e aritmie atriali e ventricolari. Una complicanza che si sviluppa tardivamente è l'insufficienza della parte destra del cuore mentre sincope o vertigini si presentano di rado. I segni precordiali sono un secondo tono cardiaco spesso palpabile e sollevamento del ventricolo destro. Poiché le complicanze possibili sono carenza di ferro, emorragie, endocardite infettiva, iperviscosità, ictus e ascessi cerebrali le gestanti presentano elevato rischio di mortalità e conseguenze gravi sia in gravidanza che nel puerperio. Per riconoscere la malattia, oltre ai segni clinici, si usa anche la pulsossimetria e le anomalie elettrocardiografiche che prevedono deviazione dell'asse cardiaco destro, ipertrofia del ventricolo destro e allargamento dell'atrio destro. A livello ecocardiografico è possibile visualizzare lesioni preesistenti, localizzazione dello shunt e pressione arteriosa polmonare, anche tramite risonanza magnetica cardiaca si può determinare la patologia. Il trattamento prevede il mantenimento dell'equilibrio dei liquidi, integrazione del ferro e controllo dei fattori scatenanti. Nelle pazienti gravide e che sviluppano la sindrome, il tasso di mortalità materna supera il 50%. Il parto pretermine

e lo scarso peso del nascituro sono frequenti e in casi di decremento dei livelli di saturazione della gestante, la probabilità di dare alla luce un neonato vivo è al di sotto del 10% [15].

2.2.3 PATOLOGIE VALVOLARI NON CONGENITE

Le valvole cardiache possono subire alterazioni emodinamiche e quindi diventare stenotiche o insufficienti. Possono verificarsi quattro tipi di stenosi valvolare. La stenosi aortica che consiste nel restringimento della valvola e che, durante la sistole, permette a fatica lo scorrimento ematico dal ventricolo sinistro all'aorta ascendente. La stenosi mitralica ostacola il passaggio del flusso ematico dall'atrio sinistro al ventricolo sinistro a causa del restringimento dell'orifizio mitralico. La stenosi polmonare consiste nel restringimento del tratto di efflusso polmonare con conseguente ostruzione del passaggio ematico dal ventricolo destro all'arteria polmonare. La stenosi tricuspidale causa difficoltà nel passaggio di sangue dall'atrio al ventricolo destro a causa dell'ostruzione della valvola tricuspide. Come le stenosi esistono anche le rispettive insufficienze. L'insufficienza aortica genera formazione di un flusso retrogrado dall'aorta al ventricolo sinistro durante la fase di diastole. La seconda tipologia riguarda la valvola mitralica che genera un flusso retrogrado dal ventricolo sinistro all'atrio sinistro durante la fase di sistole. L'insufficienza polmonare influenza la valvola polmonare causando un flusso retrogrado ematico dall'arteria polmonare al ventricolo destro. L'insufficienza tricuspidale consiste in un restringimento della valvola tricuspide che ostacola il passaggio sanguigno dall'atrio destro al ventricolo destro. Durante il periodo gestazionale la gittata cardiaca subisce un aumento con conseguente incremento del 50% circa anche del gradiente transvalvolare e aumentando il rischio di mortalità materna e infantile. Di conseguenza, le donne che soffrono di un qualsiasi tipo di insufficienza valvolare sono sicuramente meno a rischio di quelle che invece presentano una stenosi [10] [16]. Le complicanze materne più comuni della cardiopatia valvolare durante la gravidanza sono linsufficienza cardiaca, le aritmie e le complicanze tromboemboliche. Lemorragia post partum può essere una complicanza comune per le donne che assumono anticoagulanti. I sintomi cardiaci possono essere gestiti in molte donne con diuresi, terapia medica e riduzione del livello di attività fisica. Se i sintomi sono refrattari alla gestione conservativa, può essere necessario lintervento valvolar e durante la gravidanza. È preferibile un parto vaginale per la maggior parte delle donne con cardiopatia valvolare poiché è associato ad una minor perdita sanguigna, ad un recupero più rapido e ad un minor rischio trombogenico e infettivo. La stenosi mitralica è la cardiopatia valvolare più comune in gravidanza e, in alcuni casi, può essere congenita e dovuta a una valvola displasica o a seguito di stenosi valvolare successivamente ad un precedente intervento durante linfanzia, come può essere il caso nei pazienti con riparazione chirurgica di difetti del setto atrio-ventricolare (AV). Le cause più comuni di rigurgito mitralico durante la gravidanza sono la cardiopatia reumatica e il prolasso della valvola mitrale. I pazienti con difetti del setto atrioventricolare atrioventricolare precedentemente

riparati (o non riparati) possono anche presentare un significativo rigurgito della valvola atrioventricolare sinistra. Al contrario, il rigurgito aortico è più comunemente associato alla valvola aortica bicuspide congenita o allaortopatia e, meno comunem ente, alla cardiopatia reumatica. La stenosi polmonare è più comunemente il risultato di una malattia valvolare congenita, ma può anche verificarsi a seguito di calcificazione dellomotrapianto dopo una procedura di Ross o di stenosi valvolare protesica in pazienti con tetralogia riparata di Fallot. Le forme più lievi e moderate sono ben tollerate durante la gravidanza. La forma più grave è associata ad alti tassi di disturbi ipertensivi, come la preeclampsia, il parto pretermine e le complicanze tromboemboliche. Il rigurgito polmonare può essere secondario a una precedente tetralogia della riparazione di Fallot, valvuloplastica con palloncino per stenosi polmonare isolata o svilupparsi in pazienti con un precedente condotto da ventricolo destro ad arteria polmonare. Il rigurgito polmonare è generalmente ben tollerato durante la gravidanza. Il rigurgito tricuspide isolato nelle giovani donne è raro e, quando presente, si verifica nel contesto di anomalia di Ebstein, cardiopatia reumatica o endocardite. I pazienti con difetti del setto atrioventricolare hanno comunemente rigurgito della valvola atrioventricolare destra. I cambiamenti emodinamici della gravidanza sono di solito ben tollerati nelle donne con rigurgito tricuspide, anche considerati gravi [17].

2.2.4 PROTESI VALVOLARI

L'alterazione funzionale delle valvole cardiache può dar vita a una serie di valvulopatie cardiache in grado di alterare il corretto funzionamento del cuore. Nei casi più gravi, quando la riparazione chirurgica non è eseguibile, è necessaria la sostituzione delle valvole stesse con valvole artificiali, biologiche o meccaniche, che svolgano l'azione di chiusura e apertura nelle fasi adeguate del ciclo cardiaco. Le protesi meccaniche sono realizzate con materiali sintetici, presentano due lembi tissutali che si aprono e chiudono al fine di far fluire il sangue in un'unica direzione. Le protesi biologiche sono ricavate o da organismi animali e solitamente sono protesi suine o bovine, oppure vengono prelevate da cadaveri umani. In generale, donne portatrici di protesi valvolari biologiche non sono esposte a particolari rischi in gravidanza, a meno che non si verifichi disfunzione delle stesse, mentre il rischio di complicanze, materne e fetali, aumenta nel caso di gestanti aventi protesi meccaniche [10]. Le donne in gravidanza con valvole cardiache meccaniche richiedono unattenta gestione dellanticoagulazione per prevenire una grave morbilità materna riducendo al minimo il rischio correlato allanticoagulazione per il feto [17].

2.2.5 CARDIOMIOPATIE

Le cardiomiopatie sono definite malattie primarie del muscolo cardiaco riconoscibili principalmente per manifestazioni come lo scompenso cardiaco e in alcuni casi dolore toracico, aritmie e morte

improvvisa. La cardiomiopatia dilatativa è una disfunzione che causa insufficienza cardiaca dovuta a dilatazione ventricolare e disfunzione sistolica. Quella ipertrofica è, invece, solitamente congenita o acquisita e presenta ipertrofia ventricolare e disfunzione diastolica. In entrambi i casi è importante svolgere una serie di esami di controllo per essere sicuri che non sia un problema in grado di mettere a rischio la gestazione [10] [18].

La cardiomiopatia peripartum è una condizione rara che si verifica durante il periodo peripartum nelle donne senza malattie cardiache preesistenti note. La moderna definizione di cardiomiopatia peripartum, concordata dai partecipanti al workshop del National Heart, Lung, and Blood Institute nel 1997, identifica quattro criteri diagnostici: (1) lo sviluppo di insufficienza cardiaca nellultimo mese di gravidanza o entro 5 mesi dal parto; (2) assenza di una causa identificabile per linsufficienza cardiaca; (3) nessuna storia di malattie cardiache riconoscibili prima dellultimo mese di gravid anza; e (4) disfunzione sistolica ventricolare sinistra determinata dallecocardiografia. Lecocardiografia è diventata importante per la diagnosi della condizione e le raccomandazioni specifiche per la diagnosi includono una frazione di eiezione ventricolare sinistra inferiore al 45% e/o un accorciamento frazionario inferiore al 30% [19]. La diagnosi tempestiva di cardiopatia può essere difficile: i sintomi dellinsufficienza cardiaca durante la gravidanza possono imitare i segni e i sintomi che si verificano durante la gravidanza normale. Al momento della diagnosi, i pazienti lamentano più comunemente dispnea e ortopnea. Altri sintomi comuni includono tosse, dispnea parossistica notturna, palpitazioni, dolore toracico e dolore addominale. Allesame obiettivo, possono essere presenti segni di insufficienza cardiaca, tra cui tachicardia, pressione venosa giugulare elevata, impulso apicale spostato, terzo suono cardiaco, soffio sistolico di rigurgito tricuspide o mitralico, rantoli polmonari ed edema periferico. Le donne possono avere difficoltà a sdraiarsi per lesame [19]. Gli studi diagnostici iniziali spesso includono un elettrocardiogramma (ECG), analisi del sangue ed ecocardiogramma. Una radiografia del torace non è necessaria per la diagnosi, ma se viene ottenuta, deve essere utilizzata una schermatura fetale. La radiografia del torace può mostrare una silhouette cardiaca ingrandita, evidenza di congestione polmonare, edema interstiziale o, meno comunemente, versamenti pleurici. I risultati dellECG includono tachicardia sinusale con alterazioni aspecifiche delle onde ST e T. Le analisi del sangue di base di solito sono insignificanti, ma i livelli di peptide natriuretico cerebrale sono spesso elevati. Lecocardiogramma most ra una riduzione globale della funzione sistolica del ventricolo sinistro con vari gradi di dilatazione del ventricolo sinistro. Altri segni ecocardiografici comuni includono la dilatazione ventricolare destra, la dilatazione biatriale e il rigurgito mitralico e tricuspide [19].

La cardiomiopatia dilatativa è definita come la presenza di una ridotta contrattilità del ventricolo sinistro e della dilatazione del ventricolo sinistro in assenza di altre cause di disfunzione del ventricolo

sinistro, come la cardiopatia congenita, ipertensiva o valvolare. La prevalenza della cardiomiopatia dilatativa tra le donne in età fertile è rara. Essa comprende una serie di diversi processi miocardici, tra cui miocardite, cardiopatia ischemica, cardiomiopatia familiare e tossine come alcol o cocaina. Le donne in età fertile possono sviluppare cardiomiopatia correlata a terapie antitumorali, come la doxorubicina, che viene utilizzata per il trattamento di leucemia, linfoma e cancro al seno, tra le altre neoplasie. Le donne con cardiomiopatia dilatativa preesistente che rimangono incinte sono più a rischio di avere un esito materno o fetale avverso, se hanno una disfunzione del ventricolo sinistro da moderata a grave o una scarsa classe funzionale prima della gravidanza. La gravidanza probabilmente ha un impatto sul decorso clinico a lungo termine delle donne che soffrono di tale cardiopatia, anche se non è chiaro in che misura. Tra le donne con cardiomiopatia dilatativa con disfunzione ventricolare sinistra da moderata a grave, quelle che rimangono incinte hanno esiti clinici peggiori a 16 mesi. La sfida emodinamica della gravidanza, del travaglio e del parto può contribuire ad aumentare la dilatazione del ventricolo sinistro. Inoltre, le donne che rimangono incinte interrompono in modo appropriato l'uso di farmaci per l'insufficienza cardiaca basati sull'evidenza che sono teratogeni, come gli ACE-inibitori [19].

2.2.6 ARITMIE ATRIALI E VENTRICOLARI

Il cuore normalmente ha battiti regolari e coordinati perché i miociti, grazie alle loro proprietà elettriche, determinano impulsi elettrici che innescano a loro volta una catena di contrazioni organizzate nascenti a livello dell'atrio destro grazie ad alcune cellule del nodo seno-atriale. In condizioni normali il cuore batte regolarmente con frequenza che va da 60 a 100 battiti al minuto nell'adulto. Le aritmie, come tutti i disturbi legati alla conduzione, sono derivanti da una formazione e/o una conduzione errata di tali impulsi che causano quindi anomalie del ritmo cardiaco [20].

La bradicardia è una tipologia di aritmia nella quale la frequenza cardiaca scende al di sotto dei 60 battiti al minuto. La diagnosi ecocardiografica di una bradiaritmia si basa sul controllo delle onde, in particolar modo sulla presenza o assenza di onde P, sulla loro forma e sulla loro relazione con il complesso QRS. Delle bradicardie fanno parte le disfunzioni della formazione dell'impulso e i blocchi atrioventricolari. Il blocco atrioventricolare consiste nella totale o parziale interruzione del trasferimento dell'impulso elettrico dagli atri ai ventricoli ed esistono tre possibili blocchi AV. Il blocco atrioventricolare di primo grado non è responsabile di per sé di bradicardia ma, associato ad altri disturbi, lo diventa. Esso prevede che ogni onda P sia seguita da un complesso QRS ma si verifica un'espansione del blocco PR che risulta essere maggiore di 0.2 secondi. Il blocco atrioventricolare di secondo grado può determinare, in alcuni casi, bradiaritmie. In questo caso non sempre i complessi

QRS succedono le onde P. Con il blocco atrioventricolare di terzo grado vi è bradicardia e nessuna relazione tra complessi QRS e onde P, ovvero più onde P che complessi QRS [20].

Le tachicardie, al contrario delle bradicardie, prevedono invece una maggior frequenza che supera i 100 battiti al minuto. Se ne possono verificare di diverse e la classificazione più ampia viene fatta in tachicardie in cui vi sono complessi QRS visibilmente irregolari e tachicardie con QRS più lunghi in confronto a complessi QRS più brevi. Le tachiaritmie irregolari con QRS corto comprendono: la fibrillazione atriale con segnali atriali irregolari e molto frequenti (>300 battiti al minuto) e spesso con onde P irriconoscibili, flutter atriale avente conduzione atrioventricolare variabile, tachicardia atriale vera e tachicardia atriale multifocale. Le tachiaritmie irregolari con complesso QRS largo sono invece: le quattro precedenti con preeccitazione ventricolare e tachicardia ventricolare polimorfica. Le tachicardie regolari con complesso QRS stretto comprendono: tachicardia sinusale, flutter atriale, tachicardia atriale vera e tachicardie sopraventricolari. Infine, le tachicardie regolari con QRS largo prevedono che le aritmie precedentemente citate presentino preeccitazione ventricolare [20].

Le aritmie atriali sono la causa principale di controllo e consultazione cardiaca in gravidanza e quelle più frequenti sono extrasistoli atriali e tachicardia parossitica sopraventricolare. Al contrario, le aritmie ventricolari si presentano per lo più in presenza di cardiopatie sottostanti e quella più comune è la tachicardia del tratto di efflusso ventricolare destro che potrebbe verificarsi anche in assenza di disfunzioni cardiache preesistenti. In ogni caso, quest'ultime, vengono trattate nello stesso modo in cui verrebbero affrontate fuori gravidanza [10].

2.3 COMORBITA' CORRELATE ALLE MALATTIE CARDIOVASCOLARI MATERNE

2.3.1 DISORDINI IPERTENSIVI

I disordini ipertensivi in gravidanza rappresentano uno dei maggiori problemi di salute sia per le donne che per i neonati. Sono responsabili del circa 10% delle complicanze gestazionali provocando spesso mortalità e morbosità sia materna che perinatale. Periodicamente le donne in gravidanza devono effettuare la rilevazione della pressione arteriosa e controllare che rientri nei parametri entro i quali essa è ritenuta normale, ossia minore di 140/90 mmHg. Viene stabilita l'ipertensione se la pressione arteriosa sistolica è maggiore o pari a 140 mmHg mentre quella diastolica risulta maggiore o uguale a 90 mmHg [13]. L'ipertensione gestazionale può essere di vari tipi e a seconda della variante devono essere considerate specifiche accortezze. L'ipertensione cronica è quella tipologia ipertensiva preesistente al periodo gestazionale o che compare nelle prime 20 settimane. Può causare esiti materni e fetali sfavorevoli e quindi è necessario il monitoraggio costante dei valori di pressione che non devono essere superiori a 140/85 mmHg. In sede ambulatoriale viene costantemente verificata l'assenza di complicanze materne e controllata la crescita del feto. L'ipertensione gestazionale nasce de novo dopo la 20ª senza alterazioni biochimiche o blocco della crescita fetale. Nel circa 25% dei casi può trasformarsi in preeclampsia. La preeclampsia è la più complicata delle patologie ipertensive e può sfociare in casi più gravi anche in maniera molto rapida. Essa insorge de novo dopo le 20 settimane associata a proteinuria e/o comparsa di modificazione della funzionalità renale o epatica, emolisi, segni neurologici e/o sviluppo ipofetale. In varie situazioni essa può essere addirittura individuata per la prima volta durante il parto o nel puerperio. La sindrome HELLP è una variante molto grave di preeclampsia, non riconosciuta come patologia a sé stante. La sindrome da camice bianco prevede, invece, valori pressori misurati in ospedale che siano maggiori o uguali a 149/90 mmHg in contrapposizione a valori pressori domiciliari minori di 135/85 mmHg, ed è una condizione che probabilmente predispone la gestante a disordini ipertensivi tardivi. Un'altra forma ipertensiva, ancora oggetto di studio, è l'ipertensione mascherata, spesso riconoscibile grazie all'utilizzo di un holter pressorio, e che evidenzia valori pressori ambulatoriali diversi da quelli misurati nel corso delle 24 ore [14].

La predizione e la prevenzione della preeclampsia è necessaria nel corso di tutto il percorso gestazionale e nessuno dei test effettuati nel primo o nel secondo trimestre è in grado di prevederne tutti i casi. Alcuni fattori di rischio materni come i valori pressori, la velocimetria Doppler delle arterie uterine possono individuare le donne che potrebbero assumere 100-150 mg/die di Aspirina per prevenire la preeclampsia pretermine. A coloro che hanno rischio grave di preeclampsia è necessario

somministrare prima delle 16 settimane ed entro le 20, lo stesso quantitativo di Aspirina e, se la loro dieta risulta povera di calcio, è bene anche introdurne un supplemento. In generale, durante tutto il percorso gestazionale e soprattutto nelle donne con BMI (dall'inglese Body Mass Index, Indice di Massa Corporea) maggiore o uguale a 30 o che abbiano età avanzata, è consigliata un'attività fisica adeguata e anche una dieta mirata ad evitare possibili complicanze a livello cardiaco [14].

La terapia e il management prevede che valori misurati ambulatorialmente e che siano costantemente superiori di 140/90 mmHg vengano trattati a livello farmacologico, al fine di mantenere la diastolica uguale o minore ai 90 mmHg e la sistolica minore o uguale ai 140 mmHg ed evitare forme patologiche più gravi. Un campanello d'allarme che deve immediatamente essere ascoltato e risolto si presenta per valori superiori a 160/110 mmHg. In tutti i casi di diagnosi di preeclampsia è previsto il ricovero ospedaliero della gestante e il monitoraggio fetale tramite ecografia, velocimetria Doppler delle arterie uterine e ombelicali e, talvolta, tramite verifica cardiotocografica. Il controllo della gestante invece prevede misurazione della pressione, verifica della proteinuria se non già presente, valutazione dei riflessi di clono, controllo dell'emocromo, della funzionalità renale ed epatica e della coagulazione almeno due volte a settimana. Spesso, le donne con preeclampsia non portano a termine il percorso gestazionale ma il parto avviene entro, e non oltre, le 37 settimane di gestazione [14].

2.3.2 DIABETE GESTAZIONALE MELLITO

Il diabete gestazionale mellito è una complicanza comune della gravidanza, in cui spontaneamente si sviluppa un'iperglicemia durante la gestazione. Colpisce circa il 14% delle donne nel mondo e rappresenta circa 18 milioni di nascite l'anno. Durante una gravidanza sana, la madre subisce una serie di cambiamenti fisiologici per sostenere le esigenze del feto in crescita. Questi includono adattamenti ai sistemi cardiovascolare, renale, ematologico, respiratorio e metabolico. Un importante adattamento metabolico è la sensibilità allinsulina. Durante la gravidanza, la sensibilità all 'insulina cambia in risposta alle esigenze della gravidanza. All'inizio della gravidanza, la sensibilità all'insulina è aumentata e l'assorbimento del glucosio nei depositi di grasso è potenziato, in preparazione alle richieste energetiche della tarda gravidanza. Tuttavia, con il progredire della gravidanza, gli ormoni locali e placentari come gli estrogeni, il progesterone, la leptina, il cortisolo, il lattogeno placentare e l'ormone della crescita placentare aumentano rapidamente, promuovendo insieme uno stato di insulino-resistenza. Di conseguenza, il glucosio nel sangue è leggermente elevato e questo glucosio passa prontamente attraverso la placenta per promuovere la crescita del feto. Questo lieve stato di insulino-resistenza promuove anche la produzione di glucosio endogeno e la disgregazione delle riserve di grasso, portando a un ulteriore aumento della glicemia e delle concentrazioni di acidi grassi liberi. L'evidenza negli animali suggerisce che per mantenere

l'omeostasi del glucosio, le donne in gravidanza compensano questi cambiamenti aumentando la secrezione di insulina stimolata dal glucosio, nonché l'ipertrofia e l'iperplasia delle cellule beta pancreatiche. L'importanza degli ormoni placentari in questo processo è esemplificata dal fatto che la sensibilità insulinica materna ritorna ai livelli precedenti la gravidanza pochi giorni dopo il parto [21].

L'American Diabetes Association (ADA) classifica formalmente il diabete gestazionale mellito come "diabete diagnosticato per la prima volta nel secondo o terzo trimestre di gravidanza, senza una storia apparente di diabete di tipo 1 o 2". Tuttavia, la soglia esatta in cui viene diagnosticato varia a seconda dei criteri utilizzati e non c'è consenso tra gli operatori sanitari: l'ADA, l'Organizzazione Mondiale della Sanità (OMS), la Federazione Internazionale di Ginecologia e Ostetricia e Ginecologia e la Società Endocrina hanno utilizzato i criteri dell'International Diabetes Pregnancy Study Group (IADPSG) per la diagnosi. I criteri IADPSG sono stati sviluppati sulla base dei risultati dello studio Hyperglycemia and Adverse Pregnancy Outcomes (HAPO), un ampio studio multinazionale e multicentrico su 23.000 donne in gravidanza. Uno dei risultati principali è che livelli elevati di glucosio nel sangue materno, anche al di sotto della soglia diagnostica per il diabete, continuano a comportare un rischio di esiti materni e fetali avversi, suggerendo che i criteri di intervento devono essere modificati. La IADPSG raccomanda pertanto che tutte le donne si sottopongano a un test del glucosio plasmatico a digiuno al primo controllo prenatale (diabete gestazionale mellito se >92 mg/dL). Questi cut-off glicemici sono più bassi rispetto ad altre linee guida e per la diagnosi sono necessari solo valori anomali di glucosio, aumentando drasticamente il numero di casi di diabete gestazionale mellito e i costi sanitari associati. Per questo motivo, gli esperti hanno discusso molto sull'opportunità di modificare i criteri IADPSG per selezionare solo le donne a rischio (ad esempio, donne in età materna avanzata, donne sovrappeso/obese, donne appartenenti a gruppi etnici ad alto rischio, donne con una storia familiare di diabete). Tuttavia, alcuni studi suggeriscono che un tale sforzo perderebbe un numero significativo di casi senza ridurre significativamente i costi. Pertanto, i criteri IADPSG sono ora le linee guida più ampiamente raccomandate, anche se in alcuni centri e Paesi permangono criteri alternativi [21].

Al di fuori della gravidanza vengono descritte tre forme di diabete mellito: il diabete indotto da diabete autoimmune (tipo 1), il diabete che si sviluppa in un contesto di resistenza allinsulina (tipo 2), mutazioni genetiche, malattie della secrezione esocrina del pancreas (come la pancreatite), farmaci e sostanze chimiche (come dopo un trapianto dorgano, l'infezione da virus dellimmunodeficienza umana e il trattamento della sindrome da immunodeficienza acquisita (HIV/AIDS)). Sebbene sia dimostrato che esso può verificarsi in tutte e tre le situazioni, la maggior parte (~80%) dei casi di diabete gestazionale si presenta con una disfunzione delle cellule β su uno sfondo di insulino-

resistenza cronica, parzialmente combinata con una normale insulino-resistenza dovuta alla gravidanza. Le donne affette tendono quindi ad avere un'insulino-resistenza ancora più avanzata rispetto alle donne sane in gravidanza, con conseguente ulteriore riduzione dell'utilizzo del glucosio e aumento della produzione di glucosio e delle concentrazioni di acidi grassi liquidi. Le β-cellule possono essere degradate da un eccessivo dispendio energetico e da un'eccessiva produzione di insulina in risposta allins ulino-resistenza, con conseguente degradazione e si pensa che le cellule si esauriscano nel tempo [21].

Esistono diversi fattori di rischio, e questi includono il sovrappeso/obesità, l'eccessivo aumento di peso in gravidanza, la dieta occidentalizzata, l'etnia, i polimorfismi genetici, l'età materna più avanzata, l'ambiente intrauterino (basso o alto peso alla nascita), la storia familiare e personale di diabete gestazionale mellito, la sindrome dell'ovaio policistico e altri disturbi da insulino-resistenza. Ognuno di questi fattori di rischio è direttamente o indirettamente associato alla disfunzione delle cellule β e a un'alterata sensibilità all'insulina [21].

L'importanza di comprenderlo e di puntare a un trattamento e a una prevenzione efficaci è illustrata dagli effetti ad ampio raggio che esso ha sia sulla madre che sul feto. In ambito materno: aumenta il rischio di problemi di salute materna a breve e lungo termine. Oltre agli stress della normale gravidanza, è associato alla depressione prenatale. Aumenta anche il rischio di ulteriori complicazioni della gravidanza, come il travaglio pretermine e la preeclampsia, che spesso richiedono un parto chirurgico. Circa il 60% delle donne con una storia di diabete gestazionale mellito svilupperà in seguito un diabete mellito di tipo 2. Inoltre, il rischio di diabete di tipo 2 aumenta di tre volte a ogni ulteriore gravidanza nelle donne con una storia di diabete gestazionale. Vi sono anche prove emergenti che suggeriscono che i vasi delle donne con una storia di diabete mellito gestazionale sono permanentemente alterati, predisponendoli a malattie cardiovascolari. Uno studio recente ha riportato un aumento del 63% del rischio di patologie cardiache nelle donne con una storia di diabete gestazionale, in parte, ma non del tutto, spiegato dall'indice di massa corporea. Questo dato è molto preoccupante, poiché le malattie cardiovascolari sono la principale causa di morte a livello mondiale. Per quanto riguarda i bambini esso ha anche effetti a breve e lungo termine sui bambini. L'aumento del trasporto placentare di glucosio, aminoacidi e acidi grassi stimola la produzione endogena di insulina e di fattore di crescita insulino-simile 1 nel feto. L'insieme di questi fattori causa una crescita eccessiva del feto, che spesso si traduce in gigantismo alla nascita. L'eccessiva secrezione di insulina durante il periodo fetale può stressare le cellule beta pancreatiche in via di sviluppo, causando disfunzione delle cellule beta e insulino-resistenza già prima della nascita. I neonati giganti sono anche un fattore di rischio per la distocia di spalla, una forma di travaglio ostruito. Pertanto, i neonati di gestanti con diabete gestazionale vengono solitamente fatti nascere con taglio cesareo. Dopo il

parto, questi neonati sono a maggior rischio di ipoglicemia, che si pensa sia dovuta alla dipendenza formata dall'iperglicemia materna (iperinsulinemia fetale) e che può contribuire a danni cerebrali se non gestita in modo appropriato. È inoltre dimostrato che il diabete aumenta il rischio di morte fetale. A lungo termine, i bambini nati da gravidanze aventi tale patologia sono a maggior rischio di obesità, diabete di tipo 2, malattie cardiovascolari e malattie metaboliche correlate. L'alterata tolleranza al glucosio viene rilevata già all'età di cinque anni. Le donne hanno quindi maggiori probabilità di sperimentare il diabete mellito durante la gravidanza, contribuendo al circolo vizioso intergenerazionale del diabete [21].

2.4 VALUTAZIONE DEL RISCHIO CARDIOVASCOLARE

Durante il periodo preconcezionale è importante che la donna si sottoponga ad una serie di controlli e ad una valutazione anamnestica al fine di rilevare eventuali problemi cardiovascolari, operazioni chirurgiche precedenti e individuare possibili farmaci incompatibili con la gravidanza. Donne con cardiopatie congenite devono svolgere ulteriori accertamenti per poter ipotizzare l'effetto che il percorso gestazionale potrebbe avere sulle malattie cardiache preesistenti come visualizzabile dalla Tabella 2. In questi casi, inoltre, è necessario definire accuratamente il rischio cardiovascolare e sono tre le possibili classificazioni utilizzabili, ossia, la modified World Health Organization (mWHO), il Cardiac Disease in Pregnancy score di rischio (CARPREG II) e lo ZAHARA score di rischio [5].

2.4.1 IL PUNTEGGIO DI RISCHIO CARPREG II E ZAHARA

Tale studio è stato il primo a sviluppare un indice di rischio cardiovascolare materno. La popolazione presa in esame consisteva in alcune gestanti con problemi cardiaci congeniti, aritmie o cardiopatie acquisite in cura presso due ospedali canadesi: quello di Toronto e quello di Vancouver. Tutte le donne sono state sottoposte ad una valutazione cardiaca iniziale e poi sono state seguite per tutto il percorso gestazionale e anche per i primi sei mesi dopo il parto. I parametri di interesse, presi in considerazione, sono stati età materna, interventi precedenti, lesioni cardiache, pressione, funzionalità valvolare e ritmo cardiaco [22].

Il punteggio di rischio CARPREG è formato da quattro predittori, come visualizzabile in Tabella 2, e il loro incremento comporta l'incremento dei rischi di complicanze cardiovascolari materne durante la gestazione. L'intero gruppo, al fine di identificare i predittori, è stato suddiviso in un set di convalida e un set di derivazione ricercando maggiormente all'interno del set di derivazione [22].

Nel gruppo di studio, comprendente 1938 gravidanze che progredivano oltre le 20 settimane di gestazione, eventi cardiaci avversi si sono verificati in 307 di esse (16%). L'arresto cardiaco e la morte cardiaca sono stati, invece, piuttosto rari e si sono verificati in 11 gravidanze (0,6%). Molto elevate sono state anche le aritmie e le insufficienze cardiache destre e sinistre [22].

Complessivamente, la maggior parte degli eventi avversi sono stati antepartum. Nelle 307 gravidanze con complicanza cardiaca materna, almeno 1 evento in 223 gravidanze si è verificato prima del parto. Le complicanze cardiache più comuni sono state scompenso cardiaco e aritmie, con la percentuale più elevata. Al termine dell'analisi multivariata, il numero di predittori presi in considerazione era dieci. Essi sono stati raggruppati in tre ampi gruppi ognuno dei quali è stato riferito ad una categoria

specifica: 1) fattori cardiaci generali, 2) variabili lesion-specifiche, 3) variabili correlate al processo di cura. Il punteggio ponderato dei dieci predittori si basa invece sull'indice di rischio CARPREG II, suddiviso in cinque categorie date dalla somma dei punti per una determinata gravidanza: da 0 a 1 punto (477 gravidanze), 2 punti (222 gravidanze), 3 punti (204 gravidanze), 4 punti (138 gravidanze) e più di 4 punti (228 gravidanze) [22].

In conclusione, è possibile dedurre che le complicazioni cardiovascolari nelle donne in gravidanza con malattie cardiache congenite rimangono comuni ed esse sono maggiormente correlate alle aritmie e allo scompenso cardiaco. Anche nel gruppo più a basso rischio è comunque presente il 5% di rischio di peggioramento cardiaco. La maggior parte di tali complicanze ha avuto luogo nel periodo gestazionale anche se, alcune più specifiche, si sono verificate anche durante il parto e nel postpartum. Infine, la valutazione tardiva della gravidanza è di fondamentale importanza per gli esiti della gestazione stessa [22].

Tabella 2-Score di rischio CARPREG II [5]

Predittori

1. Precedente evento cardiaco
   Insufficienza cardiaca
   Attacco ischemico transitorio
   Ictus
   Aritmia
2. Classe funzionale NYHA di base >II o cianosi
3. Ostruzione ventricolare sinistra
   All'ecocardiogramma:
   – Area valvolare mitralica <2 cm^2
   – Area valvolare aortica <1.5 cm^2
   – Gradiente di picco nell'efflusso sinistro >30 mmHg
4. Ridotta funzione ventricolare sistemica (FE <40%)

Punteggio	% rischio di complicanze CV materne
0 punti	5%
1 punto	27%
>1 punto	75%

CV, cardiovascolari; FE, frazione di eiezione.

A differenza del CARPREG II, lo studio europeo ZAHARA è un sistema di valutazione del rischio cardiovascolare in gravidanza che prende in considerazione solo soggetti con malattia cardiovascolare congenita ma non acquisita. Il tipo di punteggio considerato utilizza otto fattori di rischio, visualizzabili dalla Tabella 3, che risultano essere, come per il CARPREG II, molto dipendenti dalla popolazione [5].

Tabella 3-Score di rischio ZAHARA [5]

Predittore	Punteggio
Storia di aritmie	1.50
Classe funzionale NYHA ≥II	0.75
Assunzione di farmaci CV prima della gravidanza	1.50
Severa ostruzione ventricolare sinistra (gradiente aortico di picco >50 mmHg, area valvolare aortica <1.0 cm^2)	2.5
Insufficienza moderato-severa della valvola atrioventricolare sistemica	0.75
Insufficienza moderato-severa della valvola atrioventricolare sottopolmonare	0.75
Protesi valvolare meccanica	4.5
Malattia cardiaca cianotica (trattata o no)	1.0
Totale numero di punti	*0-13*
Punteggio	**% rischio di complicanze CV materne**
0-0.50	2.9%
0.51-1.50	7.5%
1.51-2.50	17.5%
2.51-3.50	43.1%
>3.51	70.0%

CV, cardiovascolari.

2.4.2 LA CLASSIFICAZIONE WHO MODIFICATA

Questa classificazione è stata raccomandata dall'Euoropean Society of Cardiology (ESC) e raggruppa tutti i fattori di rischio cardiovascolare conosciuti, includendo disturbi cardiaci di base e malattie concomitanti. Tale metodo definisce quattro classi di rischio vascolare materno (WHO I, II, III, IV) e in base ad essi una gravidanza può essere a basso rischio o a rischio nullo (classe I) oppure ad altissimo rischio (classe IV) e quindi, completamente controindicata. A differenza del CARPREG e dello ZAHARA, la mWHO introduce anche specifiche indicazioni e controindicazioni alla gravidanza [5].

Considerando la tabella 4, è possibile facilmente dedurre che gestanti in classe I presentano rischio piuttosto basso e sono sufficienti una o due visite di controllo durante l'intera gravidanza. Per donne con classe di rischio II la minaccia è, invece, moderata ed è necessario il follow-up ogni trimestre circa. La classe III prevede invece una gravità di rischio alta e, pertanto, è consigliabile effettuare visite cardiologiche ed ostetriche bimestrali o addirittura mensili. L'ultima classe di rischio, la IV, è quella in cui la gravidanza è fortemente sconsigliata e, solitamente, viene consigliata l'interruzione volontaria. Nei casi in cui la donna rifiuti tale soluzione, desiderando un percorso gestazionale con possibili gravi complicazioni, devono essere sostenute visite di controllo con cadenza mensile o, al massimo, bimestrali [5].

È importante ricordare che il CARPREG e la WHO modificata considerano sia cardiopatie congenite che acquisite, la classificazione ZAHARA invece prende in esame solo malattie cardiovascolari preesistenti [5].

Tabella 4- Principi generali della classificazione WHO modificata [5]

Classe I	Non rilevabile un incremento del rischio di mortalità materna. Nessuno/minimo incremento della morbilità.
Classe II	Lieve incremento del rischio di mortalità materna o incremento moderato della morbilità.
Classe III	Incremento significativo di rischio di mortalità materna o severo incremento della morbilità. È richiesto counseling da parte di esperti. Se comunque si decide per la gravidanza è necessario un monitoraggio intensivo specialistico cardiologico ed ostetrico durante tutta la gravidanza, il parto e il puerperio.
Classe IV	Rischio di mortalità materna estremamente elevato o severo rischio di incremento della morbilità. La gravidanza è controindicata. Se si verifica comunque una gravidanza va discussa l'opportunità di interruzione. Se comunque la gravidanza va avanti è necessario monitoraggio intensivo come in classe III.

2.4.3 VANTAGGI E LIMITI DELLE TRE METODOLOGIE

Recentemente, i tre metodi di stratificazione del rischio cardiovascolare materno sono stati confrontati (Figura 2) in uno studio e, tutti e tre, sono stati dichiarati validi nel predire il rischio materno. Ciò nonostante, la classificazione WHO modificata è risultata quella più dettagliata e precisa poiché è l'unica a presentare alcune caratteristiche specifiche [5]:

- considera sia lesioni cardiache specifiche che lo stato clinico cardiologico generale [5];

- aiuta nella pratica clinica illustrando in maniera chiara le controindicazioni gestazionali in donne appartenenti alla classe di rischio IV [5];

- considera l'ipertensione polmonare un fattore di rischio, significativo nel verificarsi degli eventi cardiaci (fattore poco considerato dal CARPREG e dallo ZAHARA) [5];

- è stato prospetticamente validato come lo score di rischio più preciso e affidabile da usare in donne in gravidanza con patologie cardiache [5].

Tutti e tre i metodi presentano però limiti significativi legati principalmente alle diversità delle popolazioni considerate, alla gravità delle cardiopatie considerate, alle diverse procedure chirurgiche utilizzate e ad altri fattori caratteristici [5].

Figura 2- Confronto tra i tre metodi di valutazione del rischio cardiovascolare in gravidanza [5]

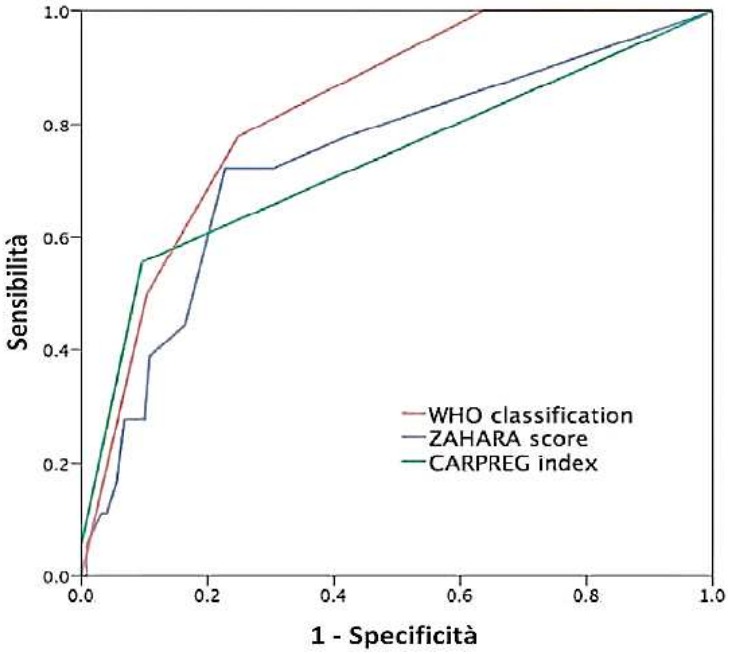

3. METODI PER IL MONITORAGGIO CARDIOVASCOLARE DELLA GESTANTE

Le malattie cardiovascolari restano la principale causa di mortalità materna durante la gravidanza e la diagnosi clinica delle stesse è anche piuttosto complessa. Le donne in gravidanza necessitano quindi controlli e un'attenta gestione multidisciplinare da parte di équipe ostetriche e mediche affinché possano valutare sia il rischio materno che quello fetale. Lo sviluppo tecnologico in ambito medico ha permesso la realizzazione di innumerevoli tecniche di imaging e diagnostiche in grado di rilevare potenziali disturbi cardiaci nella gestante [23].

3.1 ELETTROCARDIOGRAMMA

Solitamente, quando si sospetta una cardiopatia, la prima procedura che viene eseguita è l'elettrocardiogramma, anche detto ECG, che permette di amplificare gli impulsi elettrici cardiaci e registrarli. In particolar modo vengono raccolte informazioni riguardanti il nodo senoatriale, le vie di conduzione nervosa del cuore e il ritmo e la frequenza cardiaci. Durante ogni battito le correnti elettriche cardiache vengono rilevate grazie ad alcuni elettrodi posizionati su braccia, gambe e torace. Tali elettrodi sono collegati elettricamente ad un apparecchio in grado di produrre il tracciato cardiaco relativo alle rilevazioni effettuate da ognuno di essi e riportare, quindi, l'attività elettrica del cuore da diverse angolazioni. L'ECG è assolutamente effettuabile in gravidanza poiché completamente privo di rischi per la gestante e per il bambino [24].

I cambiamenti cardiovascolari che si verificano normalmente durante la gravidanza a volte imitano le malattie cardiache. Inoltre, molti degli adattamenti fisiologici della gravidanza normale alterano i reperti fisici e quindi possono indurre a una diagnosi errata di cardiopatia [25].

La gravidanza causa anche una serie di cambiamenti nell'ECG. Forse il motivo più comune per cui le pazienti in gravidanza vengono indirizzate dai medici ostetrici ai cardiologi è la valutazione dei soffi sistolici uditi al di sopra del precordio cardiaco. Per la specificità diagnostica di una malattia cardiovascolare, le alterazioni dell'ECG devono superare le normali alterazioni osservate durante la gravidanza. È importante non diagnosticare una malattia cardiaca quando non è presente e, allo stesso tempo, individuare e trattare adeguatamente una malattia cardiaca quando è presente [25].

L'effetto della gravidanza normale sugli ECG è stata una delle principali preoccupazioni sin dall'inizio dell'uso diffuso degli ECG [25].

3.1.1 ELETTROCARDIOGRAMMA: LETTURA DELLE ONDE

L'impulso introduttivo di ogni battito cardiaco proviene dal nodo senoatriale (pacemaker) e determina l'attivazione delle camere superiori cardiache. Nel tracciato elettrocardiografico l'attivazione atriale è rappresentata dall'onda P. La corrente elettrica, successivamente, viene trasferita ai ventricoli e l'attivazione delle camere inferiori è rappresentata, nell'ECG dal complesso QRS. Per prepararsi al battito successivo i ventricoli necessitano una variazione a livello di polarità, questo processo detto ripolarizzazione è rappresentato, nel tracciato elettrocardiografico dall'onda T [24].

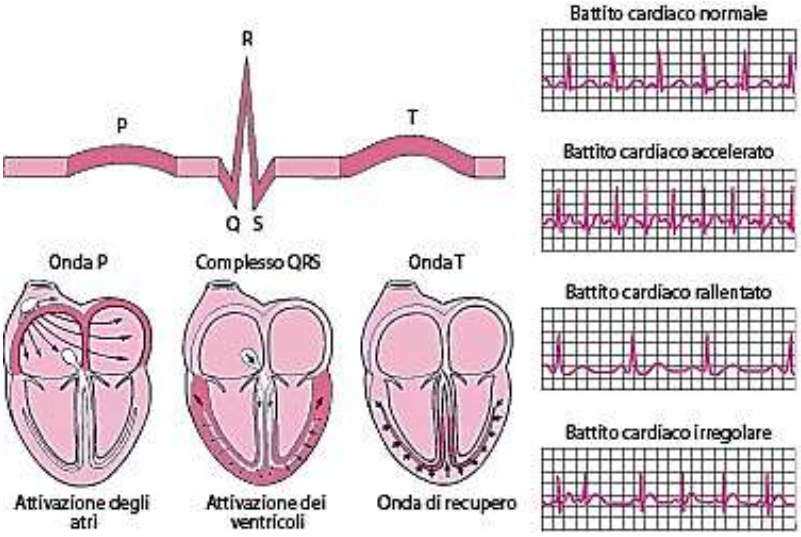

Figura 4- Spiegazione onde del tracciato elettrocardiografico [24]

3.1.2 VARIAZIONE DEGLI INDICI ELETTROCARDIOGRAFICI DURANTE LA GRAVIDANZA

Durante il periodo gestazionale, numerosi sono i cambiamenti a livello fisiologico nella donna soprattutto a livello cardiovascolare. È normale, quindi, notare nel tracciato dell'ECG variazioni delle onde. Uno studio condotto dall'Università degli Studi Medici di Tehran tra giugno e settembre 2018, ha permesso la rilevazione di tali variazioni in termini numerici osservate tra il primo ed il terzo trimestre di gravidanza. Gli indici considerati sono stati l'intervallo PR (marker della conduzione atriale), l'intervallo QT (marker dell'attivazione ventricolare e della ripolarizzazione), la dispersione del QT (riposo ventricolare), l'intervallo JT (misura della ripolarizzazione ventricolare), intervallo RR (misura tra due successivi complessi QRS), la durata del complesso QRS e il segmento TP (intervallo isoelettrico tra la fine dell'onda T e la successiva onda P). Le conclusioni dello studio e i

risultati ottenuti sono stati di significativa importanza. È stata rilevata una diminuzione della durata dell'onda P e dell'intervallo JT e un aumento significativo dell'intervallo QT anche se, comunque, in tutti i trimestri questi indici erano in range normali. Visto l'adattamento del cuore materno ad un carico maggiore durante la gravidanza la frequenza cardiaca aumenta mentre il volume di eiezione diminuisce al fine di mantenere costante la gittata cardiaca. Di conseguenza, la tachicardia sinusoidale comporta una diminuzione dell'intervallo RR. Durante il terzo trimestre si è verificato anche l'accorciamento dell'intervallo PR rappresentativo dell'aumento della velocità di conduzione del nodo atrioventricolare causato dall'aumento delle attività simpatiche. Inoltre, comparato al primo trimestre, nel terzo trimestre l'intervallo QT è aumentato significativamente. La dispersione del QT è considerata indicatore della totale variabilità di ripolarizzazione miocardica che può essere predittore di aritmie ventricolari. Infine, l'intervallo TP, rappresentativo del tempo di silenzio dell'attività elettrica cardiaca, nell'ultimo trimestre, si è ridotto notevolmente a causa dell'aumento del battito cardiaco [26].

Un altro studio è stato condotto presso il Dipartimento di Fisiologia, J.J.M Medical College, Davangere, India. Cinquanta donne in gravidanza apparentemente sane, ciascuna nel secondo e terzo trimestre, di età compresa tra 20 e 35 anni, sono state selezionate consecutivamente dagli ambulatori ostetrici degli ospedali di Bapuzi e Chigateli (Davangere). Cinquanta donne sane non gravide della stessa fascia d'età sono state selezionate a caso dalla popolazione generale. Ogni partecipante è stato informato sul protocollo dello studio. I soggetti disposti a partecipare allo studio dopo aver ottenuto il consenso informato sono stati inclusi nello studio. È stata condotta una valutazione dettagliata ed è stata utilizzata una proforma strutturata pretestata per registrare le informazioni rilevanti per ogni caso selezionato. La raccolta dei dati è stata condotta al mattino. I soggetti selezionati sono stati sottoposti a un esame fisico dettagliato e a un esame completo del corpo. L'esame fisico di tutti i soggetti ha incluso la misurazione dell'altezza (cm) e del peso (kg). I soggetti sono stati abbinati per età, altezza e peso. I soggetti sono stati lasciati riposare per 10 minuti. La frequenza cardiaca a riposo è stata registrata palpando l'arteria radiale e la pressione arteriosa è stata registrata con uno sfigmomanometro a mercurio con un bracciale di dimensioni adeguate. È stato eseguito un esame clinico cardiovascolare e respiratorio dettagliato. Dopo una valutazione dettagliata dei soggetti, sono stati esaminati i criteri di esclusione e sono stati esclusi se esistevano criteri di esclusione che potevano influire sul sistema cardiovascolare [25].

È stato registrato un ECG a 12 derivazioni a riposo. L'ECG è stato valutato per la deviazione assiale, le onde Q e T e i risultati sono stati estratti. Questo studio dimostra che gli ECG durante una gravidanza normale possono variare in modo significativo dai valori normali generalmente accettati, anche in assenza di evidenti patologie cardiache. La maggior parte dei cambiamenti ECG che si

verificano durante la gravidanza possono essere spiegati da adattamenti fisiologici in risposta alla gravidanza. I cambiamenti dell'ECG durante la gravidanza possono essere dovuti a cambiamenti nella disposizione spaziale degli organi toracici, cambiamenti nelle proprietà elettriche del miocardio dovuti a un'alterata regolazione simpatica e ormonale (epinefrina, progesterone) dell'attività elettrica cardiaca durante la gravidanza. È interessante notare che la gravidanza può essere associata a un allargamento concentrico del ventricolo sinistro in risposta alle richieste emodinamiche, che potrebbe spiegare questi cambiamenti elettrocardiografici. Gli effetti della gravidanza normale sull'ECG sono analizzati come segue [25].

L'asse QRS è un indicatore della direzione complessiva della depolarizzazione ventricolare. In questo studio, le donne gravide hanno mostrato una deviazione verso sinistra. L'entità della deviazione è chiaramente aumentata con il progredire della gravidanza. Tuttavia, non sono state riscontrate differenze significative tra gli assi QRS delle gestanti nel secondo e terzo trimestre di gravidanza. Anzi, è incoraggiante che nessuna delle partecipanti abbia mostrato assi QRS al di fuori dell'intervallo di normalità. Le ragioni della variazione dell'asse QRS sono le seguenti: l'innalzamento del diaframma con il progredire della gravidanza, cambiamenti nelle dimensioni e nella massa del ventricolo sinistro e il relativo aumento di volume, che possono causare lo spostamento dell'impulso apicale verso il lato sinistro (anche l'elevazione e la rotazione del cuore dovute all'ingrossamento dell'utero contribuiscono allo spostamento), nelle prime fasi della gravidanza, lo spostamento dell'asse sinistro può essere spiegato dall'aumento del volume ematico che determina un carico ventricolare sinistro. Nell'ultimo trimestre di gravidanza, lo spostamento dell'asse sinistro, che rende il cuore più orizzontale, è stato attribuito all'elevazione del diaframma [25].

Nel presente studio è stata osservata una maggiore incidenza di onde Q chiare nell'intervallo di normalità nelle derivazioni II, III, V4, V5 e V6 nelle donne in gravidanza rispetto ai controlli, ed è aumentata con il progredire della gravidanza. Queste alterazioni dell'ECG possono essere il risultato di un aumento dei vasopressori circolanti o riflettere i cambiamenti diaframmatici legati alla gravidanza. La presenza più frequente di onde Q distinte durante la gravidanza rispetto alle donne normali non gravide può essere dovuta a cambiamenti nella posizione del cuore [25].

In questo studio, le anomalie delle onde T, come le onde T piatte e le onde T invertite nella derivazione III e nelle derivazioni toraciche V1-V3, erano più frequenti nelle donne in gravidanza rispetto alle donne non in gravidanza e nelle donne in gravidanza nel terzo trimestre rispetto al secondo trimestre.

Questi risultati possono essere dovuti all'aumento temporaneo del volume di sangue durante la gravidanza, che aumenta il carico di lavoro del cuore e provoca un'ischemia temporanea, caratterizzata dall'inversione delle onde T. Si è concluso che la depressione del tratto ST e le onde T piatte o negative possono essere osservate in donne gravide normali durante la gravidanza e questo aspetto deve essere tenuto presente quando si interpretano gli ECG in donne gravide. Sebbene questi cambiamenti siano in qualche misura compresi, e poiché sono stati condotti solo pochi studi al riguardo, sono necessarie ulteriori ricerche per indagare gli effetti della gravidanza normale sullECG [25].

Studi precedenti hanno suggerito che gli ormoni sessuali (estrogeni e progesterone) e le variazioni degli elettroliti sierici durante la gravidanza possono influenzare l'ECG. Questo studio fornirebbe risultati quantitativi e qualitativi migliori se venissero inclusi i test ormonali e la valutazione degli elettroliti sierici. Inoltre, si otterrebbero risultati più accurati se gli stessi soggetti fossero utilizzati come controlli prima della gravidanza e seguiti durante la gravidanza. Pertanto, sono necessari ulteriori studi che tengano conto di questi fatti per valutare gli effetti della gravidanza normale sull'ECG e per esplorare i presunti meccanismi [25].

Comunque, patologie cardiache specifiche potrebbero non essere rilevate tramite normale ECG quindi questa tecnica rimane solo una delle molteplici procedure diagnostiche utilizzate in gravidanza [25].

3.2 HOLTER CARDIACO

Poiché con un normale elettrocardiogramma le anomalie cardiache, talvolta, vengono visualizzate per poco tempo e in maniera imprecisa, spesso è utile usare un elettrocardiogramma dinamico continuo che registri l'attività cardiaca per 24-48 ore. In alcuni casi questo tipo di ECG si può anche basare sugli eventi, ossia essere indossato per circa un mese ma registrato solo per poco tempo subito prima e dopo che il dispositivo venga acceso o rilevi anomalie nel ritmo [27].

Anche in questo caso il dispositivo, che è di tipo indossabile, è completamente sicuro e quindi non comporta rischi in gravidanza. L'holter, visualizzabile in Figura 5, consiste di un piccolo monitor legato ad una cinghia indossata sulla spalla, o appesa al collo o attorno alla vita. Alcuni elettrodi attaccati al torace rilevano i segnali elettrici cardiaci e li mandano al monitor. Solitamente durante il monitoraggio è la gestante ad appuntare di volta in volta i dati acquisiti e alla fine del periodo di monitoraggio possono essere confrontati con quelli letti da un PC. Infatti, i dati memorizzati nel monitor vengono poi trasferiti su di un computer che ne analizza la frequenza e il ritmo e cerca alterazioni della frequenza che possano essere segnale di disturbi cardiaci [27].

Le aritmie in gravidanza sono comuni e possono causare problemi di salute materna e fetale. Per alcune madri, l'aritmia può essere una recidiva di un'aritmia precedentemente diagnosticata o il primo attacco in una donna con una malattia cardiaca strutturale nota. Nella maggior parte dei casi, tuttavia, non ci sono precedenti di malattie cardiache e la nuova insorgenza di un problema cardiaco è fonte di notevole preoccupazione. La maggior parte delle aritmie che si verificano durante la gravidanza sono benigne e semplicemente fastidiose. Pertanto, di solito è sufficiente rassicurare e consigliare un trattamento adeguato durante gli episodi sintomatici. Nella restante minoranza di casi, l'uso attento di farmaci antiaritmici permette di ottenere risultati sicuri e buoni sia per la madre che per il bambino. Nelle donne con cardiopatia strutturale nota, l'aritmia è uno dei cinque predittori indipendenti di eventi cardiaci durante la gravidanza e deve, quindi, essere trattata seriamente [29].

Ci sono tre elementi utili per dare una diagnosi di aritmia in gravidanza: in primo luogo, ottenere una diagnosi accurata dell'aritmia per poter dare un parere affidabile sulla prognosi e sul trattamento appropriato; in secondo luogo, determinare se ci sono altre malattie cardiache associate all'aritmia; infine, escludere le malattie sistemiche che possono manifestarsi con l'aritmia: ad esempio, deve essere sempre esclusa un'anomalia della funzione tiroidea. In caso di tachicardia sinusale o fibrillazione atriale inspiegabili, si devono prendere in considerazione emorragie, embolie polmonari, infezioni e condizioni infiammatorie [29] .

Un'anamnesi e un esame approfondito sono essenziali. È importante ricordare che nel terzo stadio i sintomi si intensificano con l'attività e anche le aritmie lievi possono essere accompagnate da sintomi come mancanza di respiro e dolore toracico. Le palpitazioni sono il sintomo più comune, mentre la sincope o la pre-sincope possono essere di origine cardiaca, ma possono anche derivare da un calo fisiologico della pressione arteriosa dovuto alla vasodilatazione periferica, che è massima a metà gravidanza. È particolarmente importante identificare una predisposizione genetica alle aritmie pericolose per la vita, con particolare attenzione alle morti improvvise, premature e inspiegabili. La presenza di una malattia cardiaca strutturale aumenta la probabilità di aritmie, e queste hanno maggiori probabilità di essere gravi. Le donne con cardiopatie congenite, soprattutto quelle che hanno subito un intervento chirurgico, sono particolarmente vulnerabili alle aritmie, che possono compromettere l'emodinamica e richiedono un'attenzione particolare [29].

L'ideale sarebbe registrare un ECG a 12 derivazioni in presenza di sintomi, ma ciò avviene raramente. Le aritmie parossistiche sono le più difficili da diagnosticare a causa del loro pattern spaziale. Le aritmie parossistiche possono essere di breve durata e la maggior parte di esse non ha un pattern. Il rilevamento delle aritmie dipende principalmente dalla loro frequenza. Se le aritmie si verificano di routine, può essere sufficiente un Holter di 24 o 48 ore. È essenziale che le donne tengano un diario accurato, in modo da poter associare eventuali sintomi ad anomalie sull'Holter. Le aritmie asintomatiche non devono essere trattate a meno che non siano considerate pericolose per la vita. Gli episodi infrequenti o che sfuggono al rilevamento sono meglio registrati con un registratore di eventi attivato dal paziente. Mentre si indossa il dispositivo, è importante che le donne continuino a svolgere le loro normali attività e tengano un diario dei sintomi che possono essere correlati ai ritmi registrati. Infine, i loop recorder impiantabili sono sempre più utilizzati, soprattutto nelle pazienti con sincope inspiegabile [29].

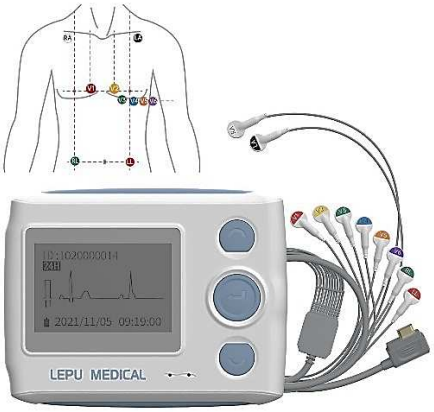

Figura 5- Elettrocardiogramma dinamico continuo [27]

3.3 HOLTER PRESSORIO

Un'altra tipologia di monitoraggio dinamico continuo è quella riguardante la misurazione della pressione sanguigna tramite l'utilizzo di un holter pressorio. Esso è un esame diagnostico non invasivo, completamente indolore e quindi assolutamente sicuro e utilizzabile in gravidanza, che permette la misurazione, a intervalli regolari, della pressione arteriosa e la successiva registrazione dei risultati ottenuti. Utilizza il principio base del misuratore di pressione non continuo e lo strumento costitutivo dell'holter pressorio è comunque lo sfigmomanometro. Il dispositivo consiste di una fascia gonfiabile collegata tramite un cavo gommato a un misuratore di piccole dimensioni con memoria interna e quindi in grado di mantenere i dati acquisiti nel corso della giornata. Come nel caso dell'holter cardiaco, anche l'holter pressorio è legato in vita tramite una cintura e prevede la misurazione della pressione arteriosa ogni 30 minuti circa [30].

Poiché l'ipertensione arteriosa rimane uno dei problemi ostetrici più importanti ed è in grado di causare ulteriori problemi sia alla gestante che al feto, utilizzare un misuratore di pressione indossabile per una giornata intera è stato di grande aiuto anche per stabilire la terapia più adeguata da assegnare. Uno studio condotto su alcune donne in gravidanza ricoverate per disordini ipertensivi nel Dipartimento di Patologia della gravidanza dell'Università di medicina di Lodz ha permesso di rilevare con maggior precisione la gravità del disturbo ipertensivo. Infatti, le misurazioni effettuate quattro volte al giorno su un gruppo di donne contro le misurazioni ottenute dal monitoraggio continuo su un altro gruppo si sono rivelate imprecise e approssimative e hanno rimarcato la necessità e l'importanza dell'uso di un dispositivo del genere [31].

L'ipertensione in gravidanza è una condizione comune, con la pre-eclampsia che si verifica nel 2-3% delle gravidanze, l'ipertensione preesistente nell'1% e l'ipertensione gestazionale isolata nel 5-6% delle gravidanze. L'ipertensione è definita come pressione arteriosa sistolica pari o superiore a 140 mmHg, pressione arteriosa diastolica pari o superiore a 90 mmHg o entrambe, con l'ipertensione grave definita come 160/110 mmHg e l'ipertensione non grave (o lieve-moderata) come pressione arteriosa sistolica 140-159 mmHg e pressione arteriosa diastolica 90-109 mmHg. È una delle principali cause di morbilità e mortalità materna e perinatale. Sebbene vi siano ancora lacune nella comprensione della fisiopatologia della preeclampsia, si tratta di una sindrome sistemica caratterizzata da disfunzione vascolare placentare e materna, che nei casi più gravi può portare a esiti avversi tra cui ipertensione grave, ictus, convulsioni (eclampsia), coagulopatia, danno renale ed epatico, emorragia e morte. Anche la mortalità e la morbilità perinatale dovute alla preeclampsia sono elevate. L'apporto di sangue alla placenta è interrotto, il che può portare a un ritardo di crescita intrauterino e alla morte del feto a causa del distacco della placenta. Inoltre, la preeclampsia è il

sintomo prodromico in un quinto dei neonati pretermine. L'ipertensione gestazionale è anche associata a un aumento del rischio di complicazioni materne e perinatali, come ictus, edema polmonare, distacco della placenta e morte perinatale, indipendentemente dalla preeclampsia [32].

Una misurazione accurata e regolare della pressione arteriosa è essenziale per la diagnosi e la gestione dell'ipertensione, che spesso è asintomatica. Pertanto, la misurazione della pressione arteriosa e la successiva gestione, compreso il trattamento dell'ipertensione e la tempistica del parto, sono importanti per prevenire le morti materne evitabili. La misurazione della pressione arteriosa è stata tradizionalmente effettuata in ambito clinico prenatale con uno o due sfigmomanometri a mercurio (gold standard) per guidare ulteriori indagini e gestione. Negli ultimi anni si è assistito a un abbandono degli sfigmomanometri a mercurio a causa delle preoccupazioni ambientali e di sicurezza relative al mercurio in ambito clinico e ai problemi legati all'errore dellutente. Allo stesso modo, alcuni autori considerano i dispositivi aneroidi (che si basano sull'auscultazione e quindi comportano anche errori da parte dell'utente e di calibrazione) un'opzione poco attraente per la misurazione della pressione arteriosa. Ciò ha portato a un passaggio all'uso di dispositivi automatici che si basano sul rilevamento delle forme d'onda oscillometriche generate nel bracciale durante la misurazione della pressione sanguigna, fornendo letture digitali della pressione sanguigna e riducendo al minimo l'errore dellutente [32].

Le alternative alla misurazione clinica tradizionale della pressione arteriosa includono il monitoraggio della pressione arteriosa autonoma (o domiciliare) e il monitoraggio ambulatoriale della pressione arteriosa. Le letture vengono inviate automaticamente a una struttura centrale per la valutazione da parte di un professionista sanitario; nell'ABPM (dall'inglese, Ambulatory Blood Pressure Monitoring), un dispositivo di misurazione automatizzato portatile effettua misurazioni ripetute durante la normale routine quotidiana di una donna, di solito nell'arco di 24 ore. Entrambi i metodi possono migliorare la riproducibilità della misurazione, ridurre al minimo i risultati fuorvianti, identificare le variazioni diurne e migliorare il monitoraggio della pressione arteriosa e la previsione di esiti clinici avversi. Dovrebbero essere seguite alcune raccomandazioni sulle tecniche di misurazione della pressione sanguigna per garantire l'affidabilità: riposare per almeno cinque minuti prima della misurazione della pressione sanguigna, sostenere il braccio, sedersi in posizione eretta e posizionare il bracciale all'altezza del cuore, utilizzare un bracciale di dimensioni adeguate, contrarre il bracciale a una velocità compresa tra 2 mmHg e 3 mmHg, utilizzare la fase V di Korotkoff e registrare la pressione arteriosa con incrementi di 2 mmHg. Purtroppo, la tecnica corretta non può essere praticata al di fuori dell'ambiente di visita, ma può influenzare la misurazione della pressione arteriosa e quindi i risultati. I bracciali universali (disponibili per donne con un'ampia gamma di

circonferenze del braccio) possono eliminare i potenziali errori causati dall'uso di bracciali di dimensioni inadeguate [32].

3.4 ECOCARDIOGRAMMA

L'ecocardiogramma è il metodo di diagnosi dei disturbi cardiaci maggiormente usato poiché fornisce immagini di alta qualità e soprattutto non è invasivo, quindi assolutamente innocuo in gravidanza. Il principio di funzionamento si basa sullo sfruttamento di ultrasuoni (onde elettromagnetiche ad alta frequenza) che incontrando le strutture interne vengo riflesse e producono in uscita l'immagine cercata. L'ecografia cardiaca è principalmente utilizzata per rilevare anomalie di movimento del muscolo cardiaco e il quantitativo ematico pompato dal cuore ogni battito. Alcuni difetti della struttura cardiaca come malformazioni congenite, difetti valvolari o dilatazione delle pareti cardiache sono facilmente individuabili grazie a questa tecnica diagnostica. Vi sono vari tipi di ecocardiografia realizzabili: bidimensionale, tridimensionale, Doppler, Doppler a colori e diagnostica per immagini sotto sforzo. L'ecocardiografia più comune è quella transtoracica che prevede che degli ultrasuoni vengano emessi tramite un trasduttore, che funge anche da ricevitore, posizionato a livello del torace all'altezza del cuore. Il trasduttore essendo collegato elettricamente ad un computer produce l'immagine accurata del cuore con le camere ben visibili e l'operatore, variando l'angolazione, può ricavarne varie visualizzazioni [27].

3.4.1 ALTERAZIONI ECOCARDIOGRAFICHE DURANTE LA GRAVIDANZA

In gravidanza il cuore subisce una dilatazione a causa del maggior volume ematico e della gittata cardiaca. Anche i ventricoli subiscono variazioni strutturali: il ventricolo destro aumenta di dimensioni per via del precarico, quello sinistro aumenta in massa a causa dell'incremento del diametro, della parete posteriore e del setto intraventricolare. La frazione di eiezione non subisce cambiamenti rilevanti se non nel terzo trimestre, periodo in cui subisce una leggera diminuzione. A causa delle alterazioni della frequenza cardiaca e della contrattilità la valutazione della funzione diastolica sinistra richiede l'utilizzo di una serie di parametri dipendenti e indipendenti dal carico, anche se nella maggior parte delle gravidanze normali non sono stati identificati grandi cambiamenti che la interessino. L'atrio sinistro, la cui funzione è quella di pompa e condotto, si amplia gradualmente in gravidanza per riacquistare le dimensioni originali a gestazione terminata. Altri normali cambiamenti strutturali sono gli ingrandimenti anulari della radice aortica, della tricuspide e della mitrale e un aumento del volume sistolico. Inoltre, nel 40% delle donne in gravidanza, si verificano versamenti pericardici asintomatici che si risolvono entro sei settimane dal parto. Nella Tabella 5 sono riassunte tutte le variazioni cardiache visualizzabili tramite ecocardiogramma [23].

Tabella 5- Variazioni nel tracciato ecocardiografico in gravidanza [23]

Variabili ecocardiografiche	Cambiamenti durante la gravidanza
Dimensioni e volume ventricolare sinistro	Aumenta
Spessore della parete ventricolare sinistra e massa ventricolare sinistra	Aumenta
Frazione di eiezione ventricolare sinistra	Inalterato
Accorciamento frazionario ventricolare sinistro	Inalterato
Velocità di deformazione radiale e longitudinale del ventricolo sinistro	Aumenta
Diametro della radice aortica	Aumenta leggermente
Dimensione e volume del ventricolo destro	Aumenta
Frazione di eiezione ventricolare destra	Inalterato
Dimensioni e volume dell'atrio sinistro	Aumenta
Volume sistolico (misurato con Doppler a onde pulsate)	Aumenta
Velocità dell'onda E mitralica	Aumenta, poi diminuisce
Velocità dell'onda mitralica A	Aumenta
Picco di pressione sistolica dell'arteria polmonare stimato utilizzando il getto di rigurgito tricuspide	Inalterato

Il metodo migliore per l'eco diagnosi consiste nell'esaminare sistematicamente i segmenti atriali, ventricolari e aortici, con o senza gravidanza, per determinare la posizione di atri e ventricoli e le connessioni tra atri e ventricoli e tra ventricoli e aorta [28].

Molte donne con difetti del setto interatriale rimangono asintomatiche ed essi possono essere diagnosticati per la prima volta durante la gravidanza; sono generalmente associati a uno shunt sinistro-destro attraverso il setto. Le dimensioni dello shunt possono essere stimate mediante misurazioni eco-Doppler della velocità e dell'onda di polso bidimensionale per stimare la velocità di flusso attraverso la circolazione polmonare e sistemica. La velocità di flusso è il prodotto dell'integrale della velocità temporale del flusso sanguigno e dell'area della sezione trasversale del tratto di deflusso. Il grado di shunt dipende dalle dimensioni del difetto e dalla compliance del ventricolo destro. Durante la gravidanza, l'aumento della gittata cardiaca e del volume ematico è compensato da una diminuzione delle resistenze vascolari polmonari, con conseguente riduzione dello shunt sinistro-destro. L'ecocardiografia è utile per quantificare le dimensioni del difetto, l'allargamento dell'atrio destro, il sovraccarico di volume del ventricolo destro e le dimensioni dello shunt. Soprattutto, può stimare la pressione dell'arteria polmonare, che è un fattore determinante per la prognosi materna. Inoltre, l'ecocardiografia con contrasto per rilevare shunt significativi non è necessaria e in generale, i mezzi di contrasto salini dovrebbero essere evitati durante la gravidanza per ridurre al minimo il rischio di embolizzazione [28].

I difetti del setto ventricolare sono generalmente diagnosticati e trattati nell'infanzia. La maggior parte di quelli rilevati in età adulta sono piccoli e con pressioni arteriose polmonari normali. Un difetto di questo tipo è ben tollerato durante la gravidanza, tuttavia, se è grande, si verifica un carico di volume del ventricolo sinistro e un'ipertrofia del ventricolo destro. In presenza di ipertensione

polmonare, l'inversione dello shunt può verificarsi se la pressione arteriosa sistemica è significativamente ridotta. In questo caso, è necessario eseguire ecocardiografie seriali per valutare la progressione della disfunzione ventricolare e dell'ipertensione polmonare. Per i pazienti con un'anamnesi di difetto del setto modificato, l'ecocardiografia deve essere eseguita prima del concepimento per escludere un difetto residuo e valutare la funzione ventricolare e la pressione sistolica dell'arteria polmonare [28].

Nelle donne gravide con dotto arterioso pervio di grandi dimensioni è possibile rilevare un sovraccarico del ventricolo sinistro e un'ipertensione polmonare. In quelli più piccoli, si può rilevare un leggero ingrandimento dell'atrio e del ventricolo sinistro, ma le dimensioni dei ventricoli sono generalmente normali. La valutazione Doppler colorata e spettrale (viste parasternali e soprasternali) deve essere eseguita con attenzione. In un dotto arterioso previo significativo, le arterie polmonari principali e secondarie sono dilatate, si osserva un bias di colore nelle fasi sistoliche e diastoliche delle arterie polmonari principali e secondarie a seconda del sito di contatto dell'anomalia, ed è osservabile un aumento continuo della velocità sistolica e diastolica attraverso le arterie polmonari. Inoltre, le arterie polmonari principali e destre e l'aorta discendente prossimale devono essere delineate nella vista soprasternale. Durante la gravidanza, il dotto arterioso previo deve essere sospettato se l'atrio sinistro e il ventricolo sinistro sono più ingranditi del previsto e si osserva un rigurgito diastolico nell'aorta discendente nonostante l'assenza di un grave rigurgito della valvola aortica [28].

L'ipertensione polmonare comprende diverse condizioni, tra cui l'ipertensione arteriosa polmonare (idiopatica o ereditaria), l'ipertensione polmonare associata a cardiopatia sinistra, l'ipertensione polmonare associata a malattia polmonare e/o ipossia, la malattia tromboembolica cronica e l'ipertensione polmonare associata a cardiopatia congenita (con o senza anamnesi di chirurgia correttiva). In gravidanza, un'ipertensione polmonare di 50 mmHg o più è considerata ad alto rischio. Nelle pazienti con ipertensione arteriosa polmonare grave e sindrome di Eisenmenger è stato riportato un rischio maggiore di mortalità materna. Nella sindrome di Eisenmenger, la resistenza vascolare polmonare è pari o superiore a quella della circolazione sistemica. La crisi ipertensiva polmonare e l'insufficienza cardiaca destra sono cause frequenti di mortalità materna prima e dopo il parto. Nonostante i progressi nella gestione ostetrica e anestetica, la mortalità materna supera ancora il 25%, con una significativa compromissione funzionale nelle restanti pazienti. L'80% dei decessi avviene tra i 2 e i 30 giorni dopo il parto. Inoltre, lo sviluppo della sindrome HELLP (emolisi, enzimi epatici elevati e bassa conta piastrinica), più comunemente osservata nell'eclampsia e nella pre-eclampsia, può portare a esiti sfavorevoli; la morbilità e la mortalità associate alla sindrome HELLP sono state riportate fino al 25%. La sindrome HELLP può essere difficile da rilevare in queste pazienti a causa

dell'inadeguatezza dei getti di rigurgito della valvola tricuspide. La presenza di ipertensione polmonare può quindi essere dedotta dall'evidenza di commessure cardiache estese e non trattenute, da un breve tempo alla velocità di picco sul Doppler a onde pulsate dell'arteria polmonare, da un intaglio della valvola polmonare a metà della fase sistolica sull'eco M-mode e da un movimento anomalo del setto ventricolare. L'aumento di volume durante la gravidanza è mal tollerato dal ventricolo destro e la riduzione delle resistenze vascolari sistemiche aumenta lo shunting destro-sinistro e peggiora la cianosi. La sindrome di Eisenmenger comporta un rischio materno elevato (classificazione IV dellOMS) e un rischio fetale elevato, con un 'alta incidenza di aborto spontaneo e ritardo di crescita intrauterino [28].

L'esito della gravidanza è fortemente influenzato dalla presenza o meno di una valvola cardiaca protesica. Prima dell'intervento, è necessario un esame dettagliato del tipo di valvola. In particolare, questo include la durata della valvola, il rischio tromboembolico e l'uso di anticoagulanti. Complessivamente, circa il 50% delle donne in età fertile necessita di una sostituzione valvolare 10 anni dopo l'intervento iniziale con una valvola bioprotesica, e questo rischio è maggiore quando la valvola bioprotesica è in posizione mitralica. Esistono dati contrastanti sul fatto che la degenerazione della valvola bioprotesica sia accelerata durante la gravidanza o che si assista solo al deterioramento della valvola da parte del tessuto naturale. Le valvole bioprotesiche hanno un basso rischio tromboembolico, che elimina la necessità di utilizzare anticoagulanti, e un basso rischio di sanguinamento. Al contrario, le valvole meccaniche sono più durature, ma comportano un rischio maggiore di eventi embolici (3-5%) e di trombosi valvolare (8-9%). Complessivamente, la mortalità materna è più elevata per le valvole meccaniche (4-8%) rispetto alle valvole biologiche (0-5%). Indipendentemente dal tipo di valvola protesica, l'ecocardiografia è fondamentale per l'identificazione e la gestione della disfunzione valvolare in gravidanza. La valutazione delle valvole protesiche può essere confusa dai normali cambiamenti emodinamici che si verificano durante la gravidanza. L'aumento della frequenza cardiaca e della gittata sistolica può alterare la valutazione Doppler della velocità e del gradiente di pressione attraverso la valvola protesica. Il nuovo soffio può essere secondario all'aumento del flusso fisiologico. Tuttavia, l'ecocardiografia deve essere eseguita almeno una volta durante la gravidanza e ogni volta che compaiono i sintomi. Come per l'imaging delle valvole intrinseche, la valutazione delle valvole protesiche comprende il flusso colorato da finestre multiple. Occorre prestare particolare attenzione al movimento dei lembi valvolari ostruiti, alla presenza di ecodensità aderente all'anello di sutura, alla gabbia e ai puntoni e all'integrità dell'interfaccia anello di sutura/valvola. Questi fattori sono difficili da valutare con le tecniche 2D standard a causa dell'ombreggiatura e degli artefatti da riverbero. Per valutare la morfologia e la funzione della valvola sono spesso necessarie più immagini fuori asse [28].

3.5 ECOCARDIOGRAFIA TRANSESOFAGEA PER VIA ENDOSCOPICA

L'ecocardiografia transesofagea per via endoscopica (ETE) materna è relativamente sicura in gravidanza ma è preferibile effettuarla solo in circostanze in cui essa fosse estremamente necessaria o nei casi in cui le scoperte diagnostiche potrebbero alterare la gestione della paziente durante la gestazione (ad esempio nella diagnosi di dissezione aortica). La gravidanza, infatti, causa cambiamenti nella mobilità esofagea e gastrica che porta a minori tempi di transito. Le gestanti hanno maggior rischio di vomito e aspirazione e variazioni improvvise della pressione intra-addominale potrebbe interferire con l'azione della sonda transesofagea [34].

L'ETE è un ecocardiogramma in cui la sonda, posizionata all'estremità di un endoscopio, permette la visualizzazione del cuore tramite l'esofago e lo stomaco. Fornisce informazioni più dettagliate riguardo la presenza di alcune piccole alterazioni morfologiche come le lesioni dell'endocardio, e inoltre garantisce una miglior visualizzazione delle strutture posteriori del cuore vista la loro locazione più prossima all'esofago che alla parete toracica anteriore. Un altro vantaggio dell'ecocardiografia transesofagea per via endoscopica è la sua minuziosità nel produrre immagini anche dell'aorta ascendente, di valvole artificiali e di qualsiasi altra struttura cardiaca avente dimensioni inferiori ai 3 mm [34].

L'ecocardiografia transtoracica presenta diversi vantaggi come tecnica di imaging, tra cui l'ampia disponibilità, la portabilità, l'eccellente risoluzione temporale e l'assenza di esposizione alle radiazioni. Tuttavia, presenta una serie di limiti notevoli, tra cui una moderata variabilità intra- e inter-osservatore come è possibile notare dalla Figura 6, l'uso di ipotesi geometriche che potrebbero non rappresentare accuratamente il cuore materno durante la gravidanza e una scarsa qualità dell'immagine in soggetti con dimensioni corporee aumentate e finestre acustiche scadenti [36].

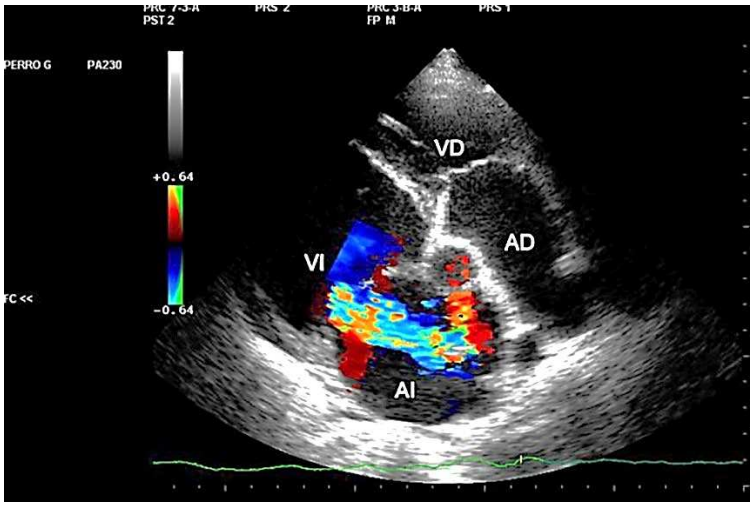

Figura 6- Immagine cardiaca ottenuta tramite ETE [36]

Lo scopo dello studio CHIRP (Cardiac Hemodynamic Imaging and Remodelling in Pregnancy) è stato quello di confrontare ETE e RMC nella valutazione non invasiva del rimodellamento cardiaco materno nel periodo perinatale. Si tratta di uno studio prospettico su volontarie sane reclutate dalle cliniche ostetriche di due strutture di cura terziarie. I soggetti avevano un'età compresa tra i 18 e i 35 anni ed una gravidanza singola sana. I criteri di esclusione includevano gravidanze multiple, anamnesi di cardiopatia o chirurgia cardiaca, malattie della tiroide, anamnesi di ipertensione o diabete, complicazioni significative legate alla gravidanza, tra cui diabete gestazionale, ipertensione gestazionale o pre-eclampsia, e/o presenza di pacemaker, clip chirurgiche o altre controindicazioni alle due tecniche diagnostiche. Gli studi di imaging cardiaco con RMC sono stati eseguiti in tutte le pazienti in due momenti, durante il terzo trimestre di gravidanza e circa tre mesi dopo il parto. L'imaging postnatale è stato eseguito come surrogato dello stato cardiovascolare non gravidico al basale ed è stato utilizzato per il confronto con i dati di imaging del terzo trimestre di gravidanza [36].

In tutte le pazienti è stata eseguita un'ecografia transesofagea standard con trasduttore multifrequenza e capacità di imaging Doppler tissutale. Tutte le scansioni ETE sono state eseguite con la donna in posizione supina laterale sinistra per ridurre al minimo la compressione aorto-aortica e migliorare il comfort della paziente nel terzo trimestre di gravidanza. Le immagini paraventricolari ad asse lungo sono state utilizzate per ottenere le dimensioni cardiache del ventricolo sinistro, del ventricolo destro, del setto interventricolare, dello spessore della parete posteriore, dell'atrio sinistro e dell'aorta ascendente. Le immagini quadricamerali e bicamerali dellapice sono state utilizzate per ottenere il volume endosistolico e il volume endodiastolico tracciando manualmente lendocardio. Queste misurazioni hanno permesso di calcolare la frazione di eiezione del ventricolo sinistro e il volume di eiezione. La funzione diastolica è stata valutata utilizzando il Doppler a onde pulsate ottenuto a livello della valvola mitrale, valutando la velocità di afflusso precoce e tardiva del picco mitralico, il tempo di rilassamento isovolumico e il tempo di decelerazione [36]. Anche per quanto riguarda la risonanza magnetica cardiaca, al fine di ridurre al minimo la compressione aorto-aortica e migliorare il comfort della paziente nel terzo trimestre di gravidanza, tutte le pazienti sono state sottoposte a imaging in posizione semisdraiata laterale sinistra. In questo studio non sono stati utilizzati sedativi o agenti di contrasto. Le misurazioni delle camere sono state effettuate da immagini a tre e quattro camere ad asse lungo. Le misurazioni del seno aortico, della giunzione sinotubulare e dell'aorta ascendente sono state effettuate in entrambe le viste a tre camere e coronali. I contorni dell'endocardio e dell'epicardio sono stati tracciati manualmente per il ventricolo sinistro e destro rispettivamente a fine sistole e a fine diastole, in ogni set di dati, e la fetta più basale dell'asse corto è stata identificata come l'immagine contenente almeno il 50% del miocardio circonferenziale. Il muscolo papillare e le trabecole sono stati inclusi nel calcolo della massa ventricolare destra e sinistra [36].

I risultati hanno dimostrato cambiamenti emodinamici: la frequenza cardiaca aumentata del circa il 20%, la gittata sistolica del 40% e la gittata cardiaca dell'80-85% con ETE e RMC. I recenti miglioramenti nella visualizzazione dell'endocardio sia con la ETE che con la RMC, nonché le differenze nel disegno dello studio e nel momento in cui sono state effettuate le immagini, possono spiegare questi risultati. I cambiamenti delle dimensioni e della massa del ventricolo sinistro: con un aumento del 20-30% del volume diastolico dell'estremità ventricolare sinistra e del 45-50% del volume ventricolare sinistro. Il riscontro di valori di volume e massa ventricolare sinistra leggermente più elevati nella RMC rispetto all'ETE al basale e nel terzo trimestre riflette le differenze nelle tecniche di analisi delle immagini: il muscolo papillare è abitualmente incluso nell'analisi del volume e della massa nella RMC, mentre è escluso nell'ecocardiografia. Tuttavia, sebbene l'ETE sottovaluti costantemente il volume e la massa del ventricolo sinistro perinatale rispetto alla RMC, è stata riscontrata una buona correlazione tra le due modalità di imaging. La dilatazione del ventricolo destro è un cambiamento fisiologico riconosciuto durante la gravidanza, ma ci sono pochi dati per esaminare il suo rimodellamento durante la gravidanza a causa della scarsa visibilità del ventricolo destro tramite ETE e della mancanza di parametri standardizzati. La complessa geometria del ventricolo destro rende difficile la valutazione quantitativa mediante ETE, ma la RMC è diventata il gold standard per la valutazione non invasiva del ventricolo destro grazie alla sua elevata risoluzione spaziale e alla bassa variabilità intra- e inter-osservatore. Durante la gravidanza, si verifica una dilatazione fisiologica di entrambi gli atri a causa di un aumento del volume effettivo di sangue circolante. Analogamente a studi precedenti che mostravano un aumento del volume degli atri del circa il 30% nel terzo trimestre di gravidanza, il presente studio ha rilevato un aumento del volume degli atri del 39% e del 50% rispettivamente nell'ecocardiografia e nella risonanza magnetica. È stato inoltre dimostrato che le misure della radice aortica e dell'aorta ascendente sono rimaste relativamente stabili durante il periodo perinatale [36].

3.6 RISONANZA MAGNETICA CARDIACA

Sebbene l'ecocardiogramma sia considerato il metodo maggiormente usato per valutare lo stato cardiaco materno l'utilizzo della Risonanza Magnetica Cardiaca (RMC) è in aumento grazie alla sua capacità di offrire un'immagine trasversale molto dettagliata come è possibile notare dalla Figura 7. Inoltre, la RMC non utilizza radiazioni ionizzanti che in gravidanza sono assolutamente inutilizzabili poiché sono in grado di apportare cambiamenti irreversibili al DNA fetale [33]. In accordo con le linee guida ESC (European Society of Cardiology) la RMC sarebbe particolarmente d'aiuto nella valutazione delle complesse disfunzioni cardiache genetiche e delle disfunzioni aortiche. Nonostante il grado di sicurezza di tale tecnica durante la gestazione non sia ancora stato definito, non sono neanche stati riscontrati effetti deleteri sul feto [34]. L'esame è un esame diagnostico non invasivo che sfrutta onde di radiofrequenza all'interno di un campo magnetico generato da un grande magnete all'interno del quale si trova la gestante. L'apparecchio per la risonanza magnetica è identico a quello di una semplice risonanza non specifica per l'acquisizione di immagini cardiache [34].

L'apparecchiatura invia onde radio al corpo e il segnale di ritorno prodotto dai tessuti corporei viene catturato da alcune antenne che successivamente lo trasferiscono ad un computer in grado di ricostruire l'anatomia e la funzionalità cardiaca. Nella quasi totalità dei casi viene iniettato, tramite accesso venoso, un mezzo di contrasto a base di Gadolinio che migliora le proprietà magnetiche dell'acqua presente nel nostro organismo aumentando la risoluzione delle immagini radiomagnetiche. Alcuni studi hanno dimostrato che il Gadolinio chelato è in grado di attraversare la placenta ed entrare nella circolazione fetale dove poi viene filtrato dai reni ed espulso tramite l'urina come negli adulti. Il College Americano di Radiologia ha affermato che gli studi sul Gadolinio in gravidanza sono limitati e i rischi che esso potrebbe avere sul feto sono incompletamente stabiliti nonostante esso sia stato classificato come un agente di classe C [35].

La risonanza magnetica cardiovascolare è altamente riproducibile e accurata nel determinare i volumi cardiaci e non è limitata dalle variazioni della geometria ventricolare, dalle dimensioni del corpo o dall'esposizione alle radiazioni ionizzanti. La CMR è considerata una tecnica di imaging sicura sia per la madre che per il feto durante la gravidanza. Non sono stati osservati effetti avversi dell'esposizione alla RMC in utero nei bambini fino a un follow-up di 9 anni e la RMC è stata recentemente utilizzata nella gestione clinica della dissezione aortica, della cardiomiopatia peripartum, della malattia valvolare congenita e di altri disturbi cardiaci materni durante la gravidanza e il periodo post-partum. Tuttavia, il ruolo della RMC nella valutazione non invasiva dell'adattamento cardiaco materno durante una gravidanza normale e sana rimane poco chiaro. Stabilire valori di riferimento affidabili per la RMC strutturale ed emodinamica in una gravidanza normale sarebbe utile

per l'interpretazione dei cambiamenti anomali osservati negli stati patologici cardiovascolari materni e nella gestione delle pazienti in gravidanza con patologie cardiache preesistenti [36].

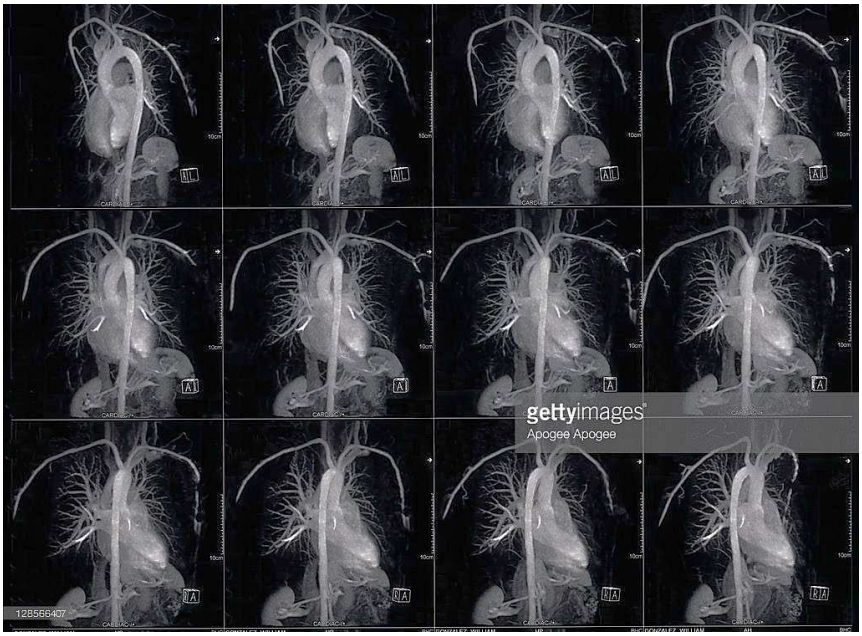

Figura 7- Immagine cardiaca ottenuta tramite RMC [33]

4. VALUTAZIONE DEL RISCHIO CARDIOVASCOLARE TRAMITE L'USO DELLA CLASSIFICAZIONE WHO MODIFICATA

La valutazione del rischio cardiovascolare materno, soprattutto nei casi in cui la gestante soffra di disturbi cardiaci congeniti o/e acquisiti, è estremamente importante e necessariamente effettuabile. Se in aggiunta ad essi, sono individuabili anche altri fattori di rischio cardiovascolare come, ad esempio, fumo in gravidanza o età avanzata della madre è obbligatorio che la donna si sottoponga a tutte le visite di controllo ed esegua le procedure di diagnosi appropriate affinché possano essere limitati danni successivi. In seguito alla diagnosi di un'eventuale malattia cardiaca è, inoltre, importante collegare il disturbo ad una classe di rischio tramite una delle tre classificazioni viste in precedenza e infatti, l'obbiettivo di questa ricerca è quello di provare ad effettuare un'opportuna catalogazione nelle varie categorie di pericolo delle gestanti del database utilizzato.

4.1 DATABASE

Il database considerato è il database intrapartum cardiotocografico che consiste in 552 registrazioni intrapartum, acquisite tra aprile 2010 e agosto 2012 nel polo ostetrico dell'Ospedale Universitario di Brno, in Repubblica Ceca. Le registrazioni sono state selezionate tra 9164 registrazioni intrapartum con determinate caratteristiche cliniche e tecniche. Tutte hanno una durata di 90 minuti e iniziano, al massimo, 90 minuti prima del parto. La maggior parte dei parti selezionati sono vaginali e, tutte le registrazioni, presentano markers biochimici e alcune caratteristiche cliniche generali [37].

I dati sono stati raccolti tra il 27 aprile 2010 e il 6 agosto 2012 presso l'Ospedale Universitario di Brno (UHB), precisamente nel reparto di ostetricia, in Repubblica Ceca. Essi constano di due componenti; il primo è costituito dai tracciati cardiotocografici e il secondo dai dati clinici. Infatti, ogni registrazione contiene dati relativi al tempo e al segnale cardiaco fetale e alle contrazioni uterine, entrambi campionati a 4 Hz. I dati completi includono: descrittori del parto (presentazione del feto, tipo di parto e lunghezza della prima e della seconda fase), esiti neonatali (misure, intubazione, etc.), descrittori fetali e neonatali (sesso, settimane di gestazione, peso, etc.), e informazioni riguardanti la madre e i possibili fattori di rischio [37].

Alcune importanti informazioni cliniche sono: l'età materna, in quanto un'età avanzata della gestante gioca un ruolo importante nella comparsa di disturbi cardiaci materni; il tipo di gravidanza, sono state scelte solo gravidanze senza complicanze aggiuntive; la parità, solitamente il primo parto può essere più complicato rispetto agli altri; i fattori di rischio materni, al fine di identificare e descrivere a priori le gravidanze ad alto rischio. I fattori di rischio materno di rilievo sono il diabete gestazionale, la preeclampsia e l'ipertensione [37].

Il database CTU-UHB è il primo database ad accesso libero disponibile per la ricerca sul processamento e l'analisi dei segnali cardiotocografici intrapartum [37]. Esso è disponibile sul sito di Physionet, una piattaforma nata con l'obbiettivo di condurre e catalizzare la ricerca e l'istruzione biomedica offrendo accesso gratuito a grandi raccolte di dati fisiologici e clinici e al relativo software opensource.

4.2 METODO

Il database utilizzato in questo studio è un database in cui la maggioranza dei dati è correlato alle caratteristiche fetali e neonatali, alle contrazioni uterine, alle informazioni generali del parto e al tracciato fetale ricavato tramite cardiotocografia. In questo studio, quindi, sono stati estratti una minoranza di dati relativi alla gestante e che potessero permettere una classificazione in base al rischio cardiovascolare materno.

È stato realizzato il database Exel di tutte le gestanti partecipanti allo studio e, sono state riportate una serie di caratteristiche correlate alla donna piuttosto che al feto. I caratteri scelti sono stati: l'età materna, di particolare rilevanza; il numero totale di gravidanze che ogni gestante ha affrontato; la parità; e, infine, tre attributi relativi alla presenza di alcune malattie sviluppabili nel corso della gravidanza o già esistenti prima del concepimento. Esse sono il diabete, la preeclampsia e l'ipertensione. Tali malattie cardiache sono già state largamente trattate nel capitolo 2, ed era emerso infatti che il diabete gestazionale mellito, è una complicanza abbastanza frequente in gravidanza, dovuta all'aumento dell'insulina nell'organismo materno, e che è in grado di sviluppare ulteriori problemi di salute a lungo o a breve termine come, ad esempio, la preecampsia. I disordini ipertensivi invece, rappresentano circa il 10% delle complicanze materne e gestazionali e quindi hanno bisogno di un trattamento più mirato e specifico. In particolar modo l'ipertensione, ovvero la presenza di valori pressori superiori a 140/90 mmHg, può determinare esiti sia materni che fetali avversi. Anche la preeclampsia, ossia l'ipertensione che si sviluppa de novo dopo le 20 settimane di gestazione, è complicata e necessita un controllo e un trattamento costante per evitare lo sviluppo di complicanze successive. Al diabete, all'ipertensione e alla preeclampsia sono stati associati, nella tabella realizzata, due unici valori (0 e 1) corrispondenti rispettivamente all'assenza o alla presenza dello specifico disturbo nella gestante.

Sono stati effettuate anche delle considerazioni statistiche tenendo conto di tutti i parametri materni riportati al fine di creare un confronto tra essi e ne è stato anche riportato un grafico esplicativo. La classificazione del rischio cardiovascolare scelta è stata quella sviluppata dalla World Health Organization (WHO), nonché quella più valida tra le tre classificazioni riportate precedentemente. Essa presenta ben quattro classi di rischio: la classe I è quella che prevede nessun rilevabile

incremento del rischio di mortalità materna e nessun/minimo incremento della morbilità; la classe II è associata a lieve incremento del rischio di mortalità e morbilità materna; la classe III identifica un significativo incremento del rischio di morbilità come del rischio di mortalità della gestante; e la classe IV è legata ad un rischio di mortalità materna estremamente elevato e severo rischio di incremento della morbilità.

Per effettuare la classificazione nelle quattro classi di rischio gli unici due parametri, correlati alle madri, presi in considerazione sono stati l'età materna e la presenza di ipertensione, poiché essi sono i soli riscontrabili nella catalogazione attuata dalla WHO. Nella classe di rischio I sono state inserite tutte le gestanti aventi età inferiore ai 40 anni e assenza di disordini ipertensivi, in grado quindi di portare avanti una gravidanza in maniera abbastanza lineare e senza gravi problemi cardiovascolari. Alla classe di rischio II sono state associate tutte le donne con età superiore o uguale ai 40 anni e assenza di ipertensione; tali gestanti, infatti, presentano una maggior possibilità di sviluppare disordini ipertensivi e quindi anche il rischio di mortalità aumenta. Nessuna gestante è invece stata classificata nella classe di rischio III per mancanza di features specifiche che potessero essere correlate a questa categoria. L'ultima classe di rischio, la IV, raggruppa invece tutte le gestanti che soffrono di un disturbo ipertensivo e che quindi sono ad altissimo rischio di mortalità e morbilità, e infatti l'ipertensione è sempre collegabile alla classe di rischio cardiovascolare materno più elevata possibile.

Dopo aver individuato i parametri classificativi, utilizzando opportune funzioni di Exel e includendo tutte le condizioni sopra specificate, è stata riportata la somma totale di tutte le donne presenti in ciascuna categoria di pericolo ed è stato anche ottenuto il grafico per visualizzare in maniera più chiara i risultati ottenuti.

4.3 RISULTATI

Per realizzare il confronto statistico tra i parametri sono stati calcolati, per ciascuna features presente nel database Exel, la media, il massimo e il minimo. I risultati ottenuti sono stati: la media d'età delle donne considerate nello studio è stata di 29,66 (approssimato alla seconda cifra decimale) anni con un massimo di 46 anni e un minimo di 18 anni; il numero di gravidanze medie è stato di 1,41 (approssimato alla seconda cifra decimale) con massimo di 11 gravidanze e minimo di 1; la parità media è risultata essere di 0,41 (approssimato alla seconda cifra decimale) con un massimo di 7 ed un minimo di 0; il diabete è presente con una media di 0,07, l'ipertensione con una media di 0,08 e la preeclampsia con una media di 0,03 come è possibile visualizzare nel grafico di figura 8.

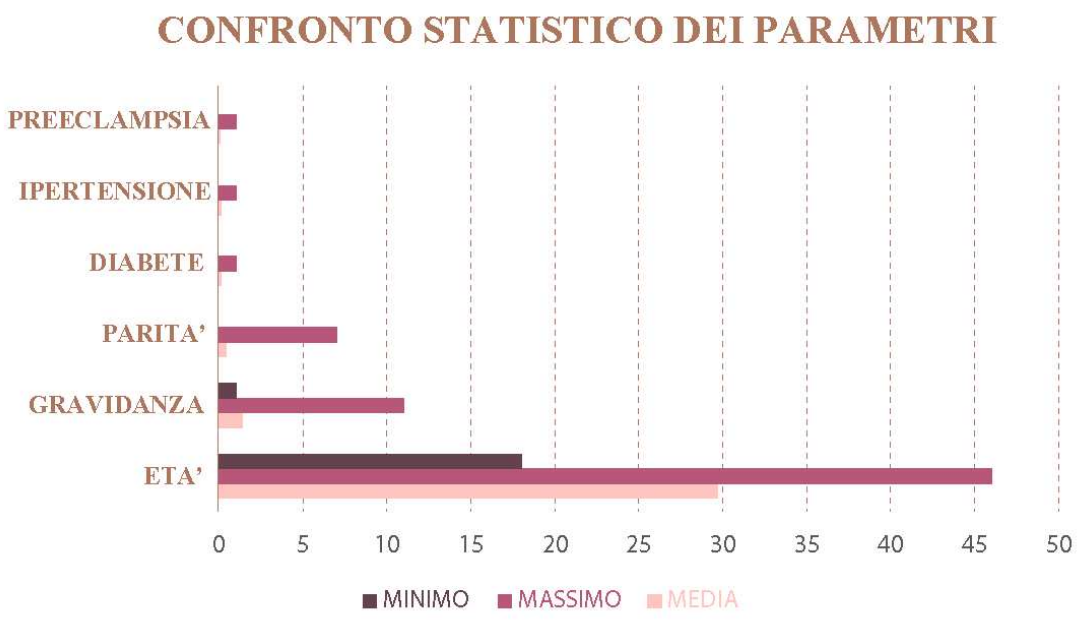

Figura 8- Confronto statistico dei parametri

La catalogazione delle gestanti nelle varie classi di rischio appartenenti alla classificazione WHO ha invece dato come risultati quelli qui di seguito elencati e visibili anche dalla figura 9: nella classe di rischio I, ossia quella a basso rischio, rientrano la quasi totalità delle donne partecipanti a tale studio, ovvero ben 499 gestanti; 9 sono invece le madri classificate nella seconda classe di rischi, quella a rischio moderato; nessuna donna aveva i criteri necessari per essere catalogata nella terza classe di rischio cardiovascolare e quindi essa è rimasta vuota; mentre, invece, appartengono alla classe di rischio IV 44 gestanti.

Figura 9- Classificazione WHO modificata

DISCUSSIONE E CONCLUSIONE

Lo scopo principale di questa tesi era quello di individuare e valutare le patologie cardiovascolari materne in modo da poterle gestire nel miglior modo possibile evitando che, sia la gestante che il feto, subiscano danni o conseguenze irreversibili. Sono state anche presentate le tre classificazioni di valutazione del rischio cardiaco attualmente in uso con i rispettivi punteggi di rischio: lo score di rischio CARPREG II utilizzato sia per la catalogazione delle malattie cardiache congenite che per quelle acquisite, lo score di rischio ZAHARA che invece considera esclusivamente le malattie cardiache congenite e lo score di rischio della World Health Organization (WHO) che, come il CARPREG, include entrambi i tipi di patologie. L'ultima classificazione delle malattie cardiache gestazionali è quella attualmente più in uso ed è anche quella maggiormente valida a livello universale.

I risultati ottenuti grazie a questo studio hanno permesso la classificazione delle 552 donne del database nelle quattro classi di rischio della catalogazione realizzata dalla WHO. Delle 552 gestanti 449 sono state inserite nella prima classe di rischio, ossia quella a basso rischio che non prevede un incremento rilevabile del pericolo di mortalità materna e nessun incremento della morbilità. Nella seconda classe di rischio, quella lieve, rientrano 9 donne ed esse sono quindi soggette ad un leggero aumento del rischio di mortalità materna e un incremento moderato della morbilità. Alla terza classe di rischio non è stato possibile associare nessuna delle gestanti per mancanza di parametri che le correlassero ad essa. Della classe IV di rischi, ovvero quella più grave, fanno parte 44 donne delle 552 totali. I disordini ipertensivi, infatti, sono assolutamente classificabili come malattie estremamente pericolose in ambito gestazionale e appartengono alla quarta categoria di pericolo della classificazione della WHO. Il rischio di mortalità materna è molto elevato e vi è anche severa probabilità di aumento della morbilità. La gravidanza in questi casi sarebbe addirittura controindicata. Se si decide comunque di intraprendere un percorso gestazionale è assolutamente necessario il monitoraggio costante durante tutta l'intera gravidanza.

Lo studio eseguito su questi dati ha permesso di ottenere dei risultati, seppur limitati. Il database utilizzato, infatti, era prettamente relativo a informazioni fetali e alle caratteristiche del tracciato cardiotocografico. I features riferite alle gestanti riguardavano principalmente le contrazioni uterine e il parto, mentre quelle maggiormente utilizzabili per lo scopo di questa tesi sono state esclusivamente l'età e l'eventuale presenza di ipertensione.

In futuro sarebbe utile e di estremo interesse applicare la classificazione delle malattie cardiovascolari materne ad un database con un maggior numero di dati riferito specificamente alle gestanti poiché in

questa particolare ricerca uno dei limiti principali è stata proprio l'assenza di notizie relative alle donne prese in esame.

In ogni caso, vista l'incidenza elevata delle patologie cardiovascolari materne sull'esito della gravidanza e sulle condizioni di salute future delle donne e anche dei neonati, è opportuno svolgere sempre gli appositi esami diagnostici ed effettuare una valutazione e una classificazione del rischio al fine di migliorare il percorso gestazionale ed eventualmente utilizzare le necessarie accortezze in accordo con il personale medico di competenza.

BIBLIOGRAFIA

[1] Sandro Barbone, Gennaro Bonomo, Rita Guarini, “Igiene e Puericultura”, Franco Lucisano Editore, 1996, prima edizione.

[2] Giuseppe Pescetto, Luigi De Cecco, Domenico Pecorari, Nicola Ragni, “Manuale di ginecologia e ostetricia”, Società Editrice Universo.

[3] Giuseppe Bertini, Marina Bentivoglio, Paolo Fabene, Giovanna Giuseppina Altobelli, Daniele Bani, Tiziano Baroni, Maria Bodo Lumare, “Embriologia umana”, Idelson-Gnocchi.

[4] Livio Zaniolo, Eliana Barcellona, Gabrio Zacchè, “Ginecologia e ostetricia”, Edra Masson, Seconda Edizione.

[5] Bianca Innocenzo, Giovanna Geraci, Michele Massimo Gulizia, “Documento di consenso ANMCO/SICP/SIGO: Gravidanza e cardiopatie congenite”.

[6] Laxmi S. Mehta, Carole A. Warnes, Elisa Bradley, Tina Burton, Katherine Economy, Roxana Mehran, Basmah Safdar, Garima Sharma, Malissa Wood, Anne Marie Valente, Annabelle Santos Volgman, “Cardiovascular Considerations in Caring for Pregnant Patients: A Scientific Statement from the American Heart Association”, Circulation Journal, Volime 141, Numero 23.

[7] Pino Pasqua, Pasquale Pirillo, Clemente Sicilia, “Obesità e Gravidanza”, Dipartimento Materno Infantile Interaziendale, Struttura Dipartimentale di Anestesia in Ostetricia e Partoanalgesia, UOC di Ostetricia e Ginecologia, Cosenza.

[8] Lara A. Friel, “Pressione arteriosa elevata in gravidanza”, University of Texas Health Medical School at Houston, McGovern Medical School.

[9] Sara D’Eusanio, Ramona Montironi, Andrea Ciavattini, “Management di paziente in gravidanza con valvola cardiaca meccanica: Un percorso diagnostico-terapeutico assistenziale a volte complicato*”,* Clinica di Ostetricia e Ginecologia a prevalente indirizzo ostetrico e gravidanza ad alto rischio, Azienda Ospedaliera Universitaria, Ospedali Riuniti Ancona, Università Politecnica delle Marche.

[10] European Society of Ginecology (ESG), the Association for European Paediatric Cardiology (AEPC), and the Gender Society for Gender Medicine (DGesGM), “ESC Guidelines on the management of cardiovascular diseases during pregnancy”.

[11] Silvia Salvi, Serena Donati, “Le patologie cardiache in gravidanza”, Reparto della Salute della Donna e dell’Età Evolutiva, Centro Nazionale - CNaPPS-ISS.

[12] Lee B. Beerman, “Panoramica sui disturbi cardiovascolari congeniti”, Children’s Hospital of Pittsburgh of the University of Pittsburg School of Medicine.

[13] Serena Donati, “Disordini ipertensivi in gravidanza”, Reparto Salute della Donna e dell’Età Evolutiva, Centro Nazionale di Epidemiologia, Sorveglianza e Promozione della Salute-Istituto superiore di Sanità.

[14] AIPE (Associazione Italiana Preeclampsia), “I DISORDINI IPERTENSIVI IN GRAVIDANZA: classificazione, diagnosi e terapia. Raccomandazioni di buona pratica clinica.”

[15] Orphanet, Il Portale delle Malattie Rare e dei Farmaci Orfani, “Sindrome di Eisenmenger”, supervisione del Dr. Frances Bu’Lock.

[16] Guy P. Armstrong, “Panoramica sulle patologie valvolari cardiache”, Waitemata District Health Board and Waitemata Cardiology, Auckland.

[17] Jennifer Lewey, Lauren Andrade, Lisa D. Levine, “Valvular Heart Diseases in Pregnancy”, Cardiology Clinics, Volume 39, Numero 1.

[18] Tisha Suboc, “Panoramica sulle cardiomiopatie”, Rush University.

[19] Jennifer Lewey, Jennifer Haythe, “Cardiomyopathy in pregnancy”, Seminars in Perinatology, Volume 38, Numero 5.

[20] L. Brent Mitchell, “Panoramica sulle aritmie”, Libin Cardiovascular Institute of Alberta, University of Calgary.

[21] Jasmine F. Plows, Joanna L. Stanley, Philip N. Baker, Clare M. Reynolds, Mark H. Vickers, “The Pathophysiology of Gestational Diabetes Mellitus”, International Journal of Molecular Sciences.

[22] Candice K. Silversides, Jasmine Grewal, Jennifer Mason, Mathew Sermer, Marla Kiess, Valerie Rychel, Rachel M. Wald, Jack M. Colman, Samuel C. Siu, “Pregnancy outcomes in Women with Hearth Diseases: The CARPREG II Study”, Journal of the American College of Cardiology.

[23] Shuang Liu, Uri Elkayam, Tasneem Z Naqvi, “Echocardiography in Pregnancy: Part I”, PubMed.

[24] Thomas Cascino, Michael J. Sea, “Elettrocardiografia”, Michigan Medicine, University of Michigan.

[25] M. Sunitha, S. Chandrasekharappa, S. V. Brid, “Electrocardiographic QRS Axis, Q Wave and T-Wave Changes in 2nd and 3rd Trimester of Normal Pregnancy”, Journal of Clinical & Diagnostic Research”.

[26] Negar Omidi, Mohammadrafie Khorgami, Farnaz Khatami, Mehrdad Mahalleh, “Electrocardiographic indices and pregnancy: A focus on changes between first and third trimestres”, Portuguese Journal of Cardiology.

[27] Thomas Cascino, Michael J. Sea, “Introduzione alla diagnosi delle malattie cardiovascolari”, Michigan Medicine, University of Michigan.

[28] Meena Narayanan, Uri Elkayam, Tasneem Z. Naqvi, “Echocardiography in pregnancy: Part 2”, Current Cardiology Reports.

[29] Dawn L. Adamson, Catherine Nelson-Piercy, “Managing palpitations and arrhythmias during pregnancy”, Journal Heart.

[30] Istituto Superiore di Sanità, “Holter pressorio”.

[31] Wojciech Kazimierak, Urszula Kowalska-Koprek, Agata Karowicz-Bilinska, Marlena Berner-Trabska, Magdalena Lenczowska-Wezyk, Maria Brzozowska, Ewa Kus, “24-hour Holter measurement of blood pressure in pregnant women and effectiveness of the treatment”, PubMed.

[32] Danielle C. Ashworth, Sophie P. Maule, Fiona Stewart, Hannah L. Nathan, Andrew H. Shennan, Lucy C. Chappell, “Setting and techniques for monitoring blood pressure during pregnancy”, Cochrane Library.

[33] Mark Lum, A. John Tsiouris, “MRI safety considerations during pregnancy”, Clinical Imaging.

[34] Carol A. Waksmonski, “Cardiac imaging and functional assesment in pregnancy”, Seminars in Perinatology, Volume 38, Articolo 5.

[35] Benjamin M. Mervak, Ersan Altun, Katrina A. McGinty, W. Brian Hyslop, Richard C. Semelka, Lauren M. Burke, “MRI in pregnancy: Indications and practical considerations”, Journal of Magnetic Resonance Imaging, Volume 49, Articolo 3.

[36] Robin A. Ducas, Jason E. Elliott, Steven F. Melnyk, Sheena Premecz, Megan DaSilva, Kelby Cleverley, Piotr Wtorek, G. Scott Mackenzie, Michael E. Helewa, Davinder S. Jassal, “Cardiovascular magnetic resonance in pregnancy: Insights from the cardiac hemodynamic imaging and remodeling in pregnancy (CHIRP) study”, Journal of Magnetic Resonance Imaging, Volume 16, Articolo 1.

[37] Vàclav Chudàcek, Jiri Spilka, Miroslav Bursa, Petr Janku, Lukàs Hruban, Michal Huptych, Lenka Lhotskà, “Open access intrapartum CTG database”, Chudàcek et al. BMC Pregnancy and Childbirth 2014, 14:16.