UNIVERSITÀ POLITECNICA DELLE MARCHE

FACOLTÀ DI **Ingegneria**

Corso di Laurea triennale in **Ingegneria Biomedica**

Variabilità del ritmo cardiaco nell'epilessia notturna

Heart-rate variability in nocturnal epilepsy

Relatore:

Prof.ssa **Laura Burattini**

Correlatore:

Dott.ssa **Ilaria Marcantoni**

Tesi di Laurea di:

Valeria Scolastra

A.A. **2019** / **2020**

Abstract

L'epilessia è un disturbo neurologico caratterizzato dall'occorrenza di crisi epilettiche, di ricorrenza imprevedibile nella maggioranza dei casi, di breve durata, caratterizzata da segni e/o sintomi dovuti ad una attività neuronale anomala. Seppur essa sia una patologia che colpisce il sistema nervoso, ha delle ripercussioni sul sistema cardiovascolare, essendo i due sistemi legati: è quindi importante monitorare anche l'attività del cuore, per esempio analizzando la variabilità della frequenza cardiaca (in inglese Heart-Rate Variability-HRV) che risulterebbe così uno strumento eloquente per individuare eventuali anomalie. Lo scopo di questa tesi è l'analisi dell'HRV misurata con parametri nel dominio del tempo. Nella funzionalità e nel ritmo del cuore umano sono coinvolti due sistemi biologici: il sistema cardiocircolatorio e il sistema nervoso. Il sistema nervoso si suddivide in sistema nervoso centrale e periferico: le cellule comuni alle due branche e che hanno il compito di condurre i segnali elettrici sono i neuroni. Essi comunicano tra di loro attraverso le sinapsi. Vi sono poi le cellule gliali, che hanno il compito di proteggere la struttura del neurone e di sostenerlo. È rilevante la suddivisione della corteccia cerebrale in lobi, al fine di spiegare l'attività del telencefalo e soprattutto per capire bene l'origine di eventuali disfunzionalità del lobo di nostro interesse: il lobo frontale. Il sistema cardiocircolatorio è costituito da organi cavi, deputati al trasporto di sangue e sostanze nutritive, quali: il cuore, le arterie, le vene e i capillari. Il cuore è suddiviso, attraverso il setto interventricolare, in cuore destro e sinistro, e a sua volta vengono suddivisi in atrio e ventricolo destro e atrio e ventricolo sinistro. Il cuore è la cosiddetta "pompa" del nostro corpo che trasferisce il sangue e altre sostanze attraverso un ciclo caratterizzato da due fasi: sistole (contrazione) e diastole (rilassamento). Queste fasi sono determinate dall'attività elettrica delle cellule cardiache, le quali ricevendo un impulso depolarizzante portano alla contrazione del muscolo cardiaco e successivamente, con la ripolarizzazione cellulare, al suo rilassamento. I potenziali cardiaci che ne derivano possono essere misurati sulla superficie toracica: l'elettrocardiogramma (ECG) deriva da una integrazione dei potenziali del cuore rilevabili sulla superficie corporea. Le onde caratteristiche dell'ECG corrispondono a diverse fasi di contrazione del muscolo miocardico e sono: l'onda P (contrazione atriale), picco QRS (contrazione ventricolare) e onda T (rilassamento ventricolare). Esistono diversi metodi per la rilevazione del segnale ECG: vengono adoperati degli elettrodi le cui posizioni sulla superficie corporea cambiano a seconda del tipo di derivazione considerata. I tipi di derivazioni più diffuse sono: derivazioni principali di Einthoven, derivazioni aumentate e precordiali. Dal segnale ECG ottenuto, è possibile fare un'analisi dell'HRV nel dominio del tempo. Vengono prese registrazioni di ECG e scomposto il segnale in segmenti consecutivi con una durata da 1 a 5 minuti. Come detto, l'analisi dell'HRV può risultare uno strumento importante per lo studio di patologie come l'epilessia. In letteratura sono state descritte centinaia di tipi di epilessia, classificabili in parziali e generalizzate, a seconda che il focus epilettogeno interessi soltanto un emisfero cerebrale (per crisi parziali) o entrambi gli emisferi (per crisi generalizzate). Le cause dell'epilessia possono essere molteplici e al giorno d'oggi rimangono incerte. Si potrebbe tuttavia ipotizzare che esse siano causate da traumi a livello cerebrale, fattori genetici o disturbi nello sviluppo. Il metodo odierno più diffuso per diagnosticare la patologia è mediante esame elettroencefalografico (EEG). Farmaci anti-epilettici e stimolazione del nervo vago sono due tra i più diffusi trattamenti della malattia. Il presente studio è concentrato sull'analisi dell'HRV per pazienti affetti da epilessia notturna del lobo frontale (in inglese Nocturnal Frontal Lobe Epilepsy-NFLE), una forma rara di epilessia le cui crisi si manifestano principalmente durante il sonno. Studi di recente pubblicazione confermano l'ipotesi che l'epilessia possa riflettersi sull'attività del sistema nervoso autonomo, una branca del sistema nervoso periferico che controlla il ritmo cardiaco. Per l'analisi dell'HRV nel dominio del tempo sono stati presi pazienti del CAP Sleep Database affetti da NFLE (40 soggetti, di cui 21 di sesso maschile e 19

di sesso femminile) le cui età vanno dai 14 ai 67 anni. Sono stati osservati alcuni parametri nel dominio del tempo dell'HRV: la deviazione standard di intervalli RR adiacenti (SDNN), la radice quadrata della media della somma dei quadrati delle differenze tra intervalli RR adiacenti (RMSSD) e la percentuale di intervalli RR adiacenti che differiscono per più di 50 ms (pNN50). Sono stati considerati intervalli di tracciato ECG da 5 minuti e intervalli più brevi da 2 minuti, con lo scopo di confrontare i risultati ottenuti e di dimostrare se essi riportassero le stesse informazioni, sapendo che negli ultimi tempi è stato consigliato di prendere tracciati da 2 minuti anziché da 5 minuti (come storicamente ci si avvaleva). I risultati ottenuti dall'analisi, svolta con l'aiuto del software MATLAB e attraverso il metodo di rilevazione dei picchi R (algoritmo di Pan Tompkins), mostrano che, in pazienti affetti da NFLE, i parametri nel dominio del tempo della HRV sono piuttosto bassi rispetto a soggetti sani (sono stati considerati i valori relativi ai soggetti di controllo sani dello studio di H.Y.Liu et al. del 2018 dal titolo "Preoperative heart rate variability as predictors of vagus nerve stimulation outcome in patients with drug-resistant epilepsy"), considerandone i valori medi (SDNN: 53 ms vs. 157±36 ms; RMSSD: 49 ms vs. 46±19 ms; pNN50: 13% vs. 18.20±10.13 %). Suddividendo la popolazione per fasce d'età progressive, si conferma quanto già esposto in un recente studio su soggetti sani riguardo il fatto che i parametri nel dominio del tempo della HRV diminuiscano con l'invecchiamento. Confrontando poi i risultati per 5 e 2 minuti di tracciato ECG, si arriva alla conclusione che essi riportino lo stesso contenuto informativo.

Indice

Introduzione i

Capitolo 1. Il sistema nervoso 1

1.1 Il sistema nervoso: struttura e trasmissione dei segnali nervosi 1

1.1.1 I neuroni: le cellule che generano e conducono segnali elettrici 2

1.1.2 Le sinapsi: meccanismo di comunicazione tra neuroni 6

1.1.3 Le cellule gliali 7

1.2 Il sistema nervoso centrale 8

1.3 Il sistema nervoso periferico 13

1.4 L'attività del telencefalo: suddivisione della corteccia cerebrale in lobi 14

Capitolo 2. Il sistema cardiocircolatorio 16

2.1 Introduzione al sistema cardiocircolatorio: struttura, componenti e funzionamento della circolazione sanguigna 16

2.2 Anatomia e fisiologia del cuore 18

2.2.1 Descrizione anatomica del cuore 18

2.2.2 Le fasi del ciclo cardiaco 20

2.2.3 Sistema di conduzione del cuore: attività elettrica 21

Capitolo 3. L'elettrocardiogramma e variabilità della frequenza cardiaca 23

3.1 L'origine dei potenziali cardiaci e la loro distribuzione spaziale 23

3.2 L'elettrocardiogramma: nomenclatura, correlazione tra segnale elettrico e funzionalità meccanica del cuore 24

3.3 Metodo per il rilevamento dei potenziali cardiaci: la posizione degli elettrodi 27

3.3.1 Tipi di derivazioni per il rilevamento dei potenziali elettrici del cuore: derivazioni monopolari di Einthoven e aumentate, derivazioni precordiali 27

3.4 Heart-Rate Variability: la variabilità della frequenza cardiaca 31

3.4.1 Definizione di heart-rate variability e metodo di misurazione 31

Capitolo 4. L'epilessia 34
4.1 Introduzione: descrizione del fenomeno epilettico e principali sintomi 34
4.2 Classificazione dei principali tipi di crisi epilettiche 35
4.3 Le cause dei fenomeni epilettici 35
4.4 Diagnosi e trattamenti dell'epilessia 36
4.5 Epilessia notturna del lobo frontale 37
4.6 Implicazioni cardiovascolari dell'epilessia 38

Capitolo 5. Analisi della variabilità del ritmo cardiaco nell'epilessia 40
5.1 Descrizione della popolazione in esame 40
5.2 Metodo di ricerca 42
5.3 Risultati 43
5.4 Discussione 47

Conclusione iv
Bibliografia v
Ringraziamenti viii

Introduzione

Per quanto popolare possa essere la metafora, un cuore sano non batte regolarmente come un metronomo, ma cambia il suo ritmo ad ogni battito. Questa costante variazione in millisecondi tra i battiti del cuore è nota come variabilità della frequenza cardiaca (in inglese Heart-Rate Variability-HRV). Si può non essere a conoscenza di queste sottili variazioni, ma esse riflettono la capacità del nostro cuore di rispondere a diverse situazioni. L'HRV può essere considerata uno dei segnali più potenti del nostro corpo perché fornisce informazioni utili sui livelli di stress, sullo stato di recupero e sul benessere generale. L'argomento che vado a trattare nella mia tesi riguarda appunto un'analisi dell'HRV in soggetti a cui è stata diagnosticata epilessia notturna del lobo frontale.

Spesso si sente parlare di epilessia: è una malattia che colpisce il sistema nervoso e riguarda persone di tutte le età; può manifestarsi, sfortunatamente, anche in soggetti che dal punto di vista clinico sono considerati sani. Questa patologia è oggetto di interesse scientifico e negli ultimi anni sono emerse numerose tipologie di epilessia, che si distinguono tra di loro per molteplici fattori, che verranno spiegati in maniera esaustiva nel capitolo 4. Una delle rare tipologie di epilessia sulla quale si concentra la ricerca scientifica è quella notturna del lobo frontale: solo per essa nel 2009 sono stati stanziati ben 839.462€ dalla fondazione Telethon per finanziarne la ricerca. Sono molti gli studi che si compiono a riguardo, sia per individuarne specifici trattamenti sia per rinvenirne le cause. Le cause che scatenano le crisi epilettiche in generale rimangono al giorno d'oggi di incerta provenienza, tuttavia si ipotizza che intervengano fattori genetici o traumi a livello cerebrale. L'epilessia può avere una stretta correlazione con la HRV: come spiegherò nel capitolo 4 per quanto riguarda le implicazioni cardiovascolari dell'epilessia, la HRV può essere indice di previsione di crisi epilettiche, come è emerso da un recente studio, oltre che essere un fattore che fornisce informazioni importanti riguardo l'andamento del ciclo del sonno. Il lavoro per questa tesi è nato per il mio interesse per la ricerca scientifica, oltre che per la mia esperienza personale che mi ha portato a conoscere persone che hanno sofferto della patologia e questo mi ha spinta a voler approfondire maggiormente il tema.

Ho suddiviso il mio elaborato in 5 capitoli, di cui i primi 2 forniscono le basi della fisiologia umana necessarie per comprendere lo studio dell'HRV nell'epilessia, ossia una trattazione riguardo i due sistemi biologici coinvolti: il sistema nervoso e cardiocircolatorio. Nel capitolo 3 spiego poi il metodo per il rilevamento del segnale elettrico del cuore, che come sappiamo avviene mediante un determinato posizionamento degli elettrodi sulla superficie corporea; nel capitolo 4 come ho anticipato, tratto il fenomeno dell'epilessia e quindi delle varie tipologie di crisi epilettiche, le possibili cause e i trattamenti, oltre che un paragrafo incentrato sulla descrizione dell'epilessia notturna del lobo frontale, di interesse per il mio studio.

Nel capitolo 5, infine, illustro il metodo pratico per l'analisi dell'HRV in pazienti a cui è stata diagnosticata la malattia. Il database di cui mi sono servita per il mio studio è il CAP Sleep Database il quale comprende 108 registrazioni polisonnografiche di pazienti sani e di altri che manifestano disturbi del sonno, tra i quali: bruxismo, narcolessia, epilessia notturna del lobo frontale, insonnia, movimento periodico di gambe, disturbi nella fase REM del sonno, disturbi del respiro nel sonno. Di questi ho considerato i 40 soggetti affetti da epilessia notturna del lobo frontale, 21 di sesso maschile e 19 di sesso femminile le cui età vanno dai 14 ai 67 anni. Per l'analisi dell'HRV mi sono servita del software MATLAB ed ho calcolato in finestre da 2 e da 5 minuti di segnale ECG, i parametri nel dominio del tempo di mio interesse: SDNN, RMSSD e pNN50, la cui descrizione è presente nel paragrafo dell'HRV nel capitolo 3.

Lo scopo della mia tesi è duplice: innanzitutto è quello di studiare l'HRV per soggetti affetti da epilessia, in particolare da epilessia notturna del lobo frontale, e lo strumento attraverso cui l'ho fatto è stata la considerazione di alcuni parametri nel dominio del tempo; il secondo scopo è quello di confrontare i risultati ottenuti per finestre da 2 minuti e 5 minuti. Ho scelto di considerare questi tempi perché, sebbene storicamente si prendessero in considerazione segmenti da 5 minuti di ECG, tuttavia, in un articolo di recente pubblicazione "An Overview of Heart Rate Variability Metrics and Norms" (2017) [21] si consiglia di utilizzare finestre da 2 minuti di ECG. Considero così entrambi i tempi prendendo lo stesso intervallo di ECG per ogni soggetto e verificando se riportano lo stesso contenuto informativo. Per quello che è di mia conoscenza, non esistono in letteratura studi che trattano l'HRV per soggetti affetti da epilessia notturna del lobo frontale, e quindi siccome ci sono già studi che trattano lo stesso argomento per l'epilessia in generale, è importante anche approfondire il tema per questa rara patologia.

Capitolo 1. Il sistema nervoso

1.1 Il sistema nervoso: struttura e trasmissione dei segnali nervosi

Per sistema nervoso si intende un'unità morfo-funzionale e strutturale caratterizzata da un tessuto biologico in grado di trasmettere, ricevere, controllare ed elaborare gli stimoli interni ed esterni del corpo, per mezzo di segnali bioelettrici permettendo in definitiva a un organismo vivente di relazionarsi con l'ambiente. Il sistema nervoso è alla base delle funzioni muscolari, sensoriali, psichiche e intellettive degli animali, esseri umani compresi; esempi di tali funzioni sono la respirazione, la locomozione, la vista, il dolore, la memoria, la conoscenza, la coscienza. Qualunque sia l'attività svolta dal sistema nervoso, essa implica tre passaggi fondamentali [1]: la raccolta di stimoli, da parte di recettori sensoriali, provenienti dall'esterno o dall'interno del corpo; l'analisi delle informazioni e conseguente elaborazione di una risposta adeguata; l'attivazione di organi, come muscoli o ghiandole (chiamati organi effettori) che eseguono la risposta. Le cellule che svolgono queste funzioni sono i neuroni. Grazie ai loro prolungamenti, essi si connettono agli organi effettori e ai recettori sensoriali, non costituiti da tessuto nervoso. I recettori sensoriali sono delle cellule o dei veri e propri organi, come l'occhio, in grado di percepire un particolare tipo di stimolo proveniente dall'esterno, come la luce o gli odori, oppure dall'interno del corpo, come dolore, temperatura ecc. Gli organi effettori sono dei muscoli, volontari o involontari, che determinano quindi la risposta motoria. Il sistema nervoso di tutti i vertebrati e quindi anche della specie umana, si divide in due parti (fig.1.1): il sistema nervoso centrale (SNC) e il sistema nervoso periferico (SNP) [2].

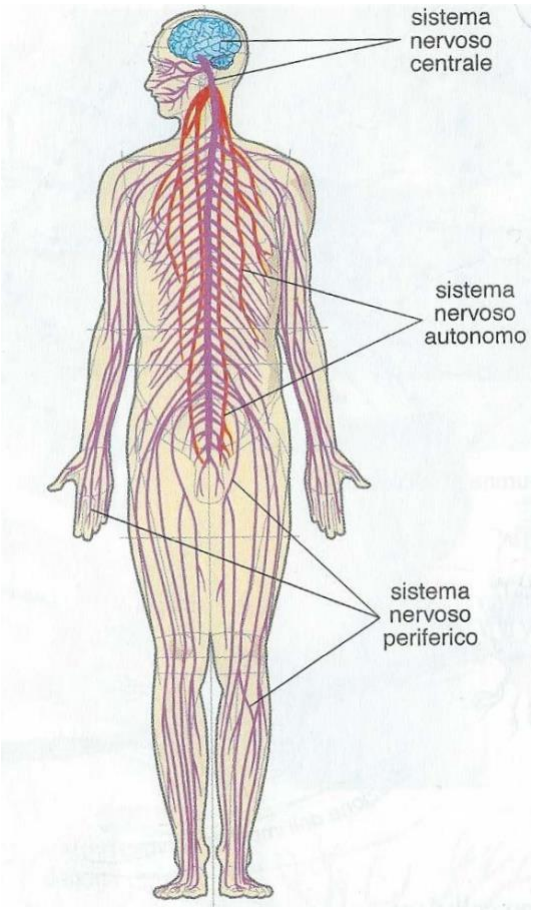

FIGURA 1.1- IL SISTEMA NERVOSO: DISTINZIONE TRA SISTEMA NERVOSO CENTRALE (SNC) E SISTEMA NERVOSO PERIFERICO (SNP)

Il primo è costituito dall'encefalo, sviluppato al livello del capo e dentro la scatola cranica, fungendo da centro di controllo più voluminoso, e dal midollo spinale, una porzione extracranica del SNC, collocata all'interno del canale vertebrale. La sua funzione è quella di ricevere le informazioni, di natura nervosa, ma anche chimica, integrarle ed elaborarle. Il SNP mette in collegamento il SNC con gli organi di senso e gli organi effettori. È perciò costituito dai nervi, ovvero fasci di assoni che dal SNC raggiungono tutti i distretti dell'organismo, e dai gangli, costituiti da gruppi di neuroni i cui corpi cellulari si trovano al di fuori del SNC. Il sistema nervoso autonomo (in fig.1.1 in rosso) è una parte del SNP ed è suddiviso in: simpatico, parasimpatico, enterico [2], che verranno spiegate più in avanti.

Le due componenti principali che formano il sistema nervoso sono dunque i neuroni e le cellule gliali (dette anche cellule della glia). I neuroni sono quelle cellule che possiedono due proprietà particolari: l'eccitabilità, cioè la capacità di generare impulsi nervosi, e la conduttività, cioè la capacità di trasmettere l'impulso ad altre cellule. Le cellule gliali hanno funzione nutritiva e di sostegno per i neuroni, assicurano l'isolamento dei tessuti nervosi e la protezione da corpi estranei in caso di lesioni. Per oltre un secolo, si credeva che non avessero alcun ruolo nella trasmissione dei segnali elettrici; recenti studi hanno screditato questa teoria, anche se il loro meccanismo di funzionamento non è stato ancora ben compreso [3].

1.1.1 I neuroni: le cellule che generano e conducono i segnali elettrici

La cellula nervosa o neurone (fig.1.2) può essere schematizzata in tre parti [4]: i dentriti, il soma o corpo cellulare e l'assone. I dentriti sono gli addetti alla ricezione del segnale proveniente da altre terminazioni nervose; il corpo cellulare, pirenoforo o soma, è il luogo dove ha sede il nucleo della cellula nervosa; l'assone è un prolungamento della membrana cellulare, addetto al trasporto dello stimolo (segnale elettrico) che si dirama in più terminazioni (chiamate terminali assonici) in modo da trasmettere l'impulso elettrico a più cellule. L'assone è la parte cellulare più sviluppata in lunghezza: nell'uomo può raggiungere addirittura un metro di lunghezza [4].

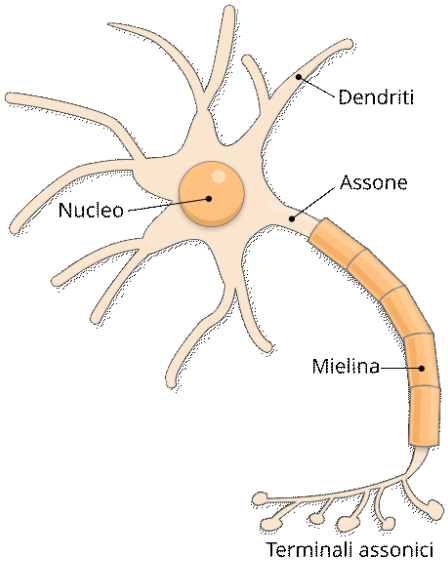

FIGURA 1.2 LA CELLULA NERVOSA

Questa sua eccessiva lunghezza, tuttavia, non impedisce la conduzione del segnale elettrico con intensità inalterata rispetto ad essa. Un'altra caratteristica del neurone riguarda proprio la trasmissione dei segnali elettrici: le sinapsi, ovvero rigonfiamenti dei terminali assonici attraverso i quali avviene il passaggio dell'impulso da una cellula all'altra. Le cellule nervose, come del resto tutte le cellule del nostro corpo, sono in realtà sorgente di potenziali elettrici [3]. Il cervello genera dei pattern di potenziali elettrici che possono essere registrati ed analizzati per la valutazione della loro funzionalità (mediante elettroencefalogramma o EEG). I potenziali elettrici sono generati a livello cellulare e la sorgente è di natura ionica. Le cellule che generano tali potenziali sono note come cellule eccitabili e il neurone rientra in questa categoria come le cellule che fanno parte dei muscoli e del tessuto ghiandolare. I neuroni, e tutte le cellule eccitabili, esibiscono due stati potenziali: potenziale a riposo e potenziale d'azione (fig.1.3). Dal punto di vista elettrico una cellula può essere vista come un conduttore ionico separato dall'esterno da una membrana semipermeabile (membrana cellulare). Le differenze di potenziale (ddp) hanno origine dalla formazione del potenziale di membrana tra interno ed esterno della cellula [4]. Si realizza a causa della permeabilità della membrana la quale consente solo a determinate specie di ioni il passaggio dall'interno all'esterno e viceversa. Intorno alla cellula i fluidi che la circondano sono composti da ioni sodio (Na^+), potassio (K^+) e cloro (Cl^-) e sono questi che determinano la formazione delle ddp (fig.1.4). A riposo la membrana semipermeabile permette la fuoriuscita di K^+ (per diffusione) generando uno sbilanciamento tra interno ed esterno della cellula. Gli ioni K^+ all'esterno della membrana e gli ioni Cl^- all'interno della membrana generano così una barriera di potenziale (-70/-90 mV) che non permette più agli ioni di attraversare la membrana (questo stato viene detto potenziale di riposo, come si può osservare in fig. 1.3). Il potenziale che si genera all'equilibrio si può calcolare in V, attraverso l'equazione di Nerst [4]:

$$E_k = \frac{RT}{nF} ln \frac{[K]_o}{[K]_i} = 0.0615 log_{10} \frac{[K]_o}{[K]_i} \tag{1}$$

Dove:

- n è la valenza di K^+;
- $[K]_o$ e $[K]_i$ sono le concentrazioni di K^+ dentro e fuori la cellula;
- R è la costante universale dei gas;
- T è la temperatura assoluta in gradi kelvin (K^o);
- F è la costante di Faraday e vale 96485,3365 C/mol.

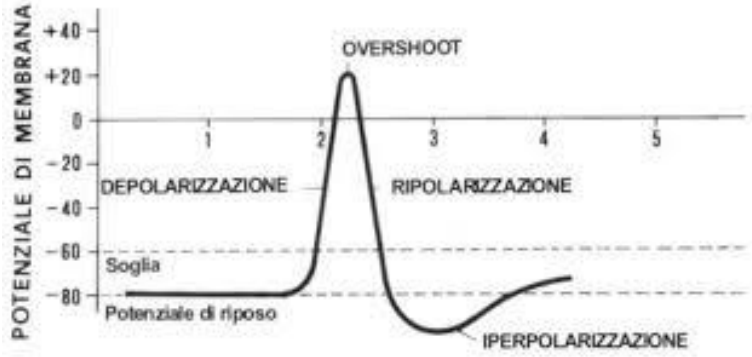

FIGURA 1.3- IL POTENZIALE D'AZIONE DI UNA CELLULA NEURONALE

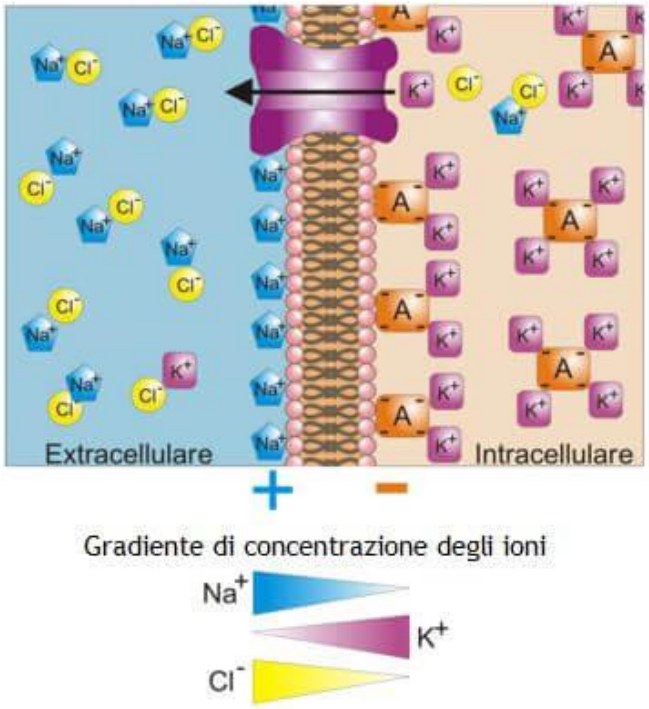

FIGURA 1.4- DIFFUSIONE DEGLI IONI ATTRAVERSO LA MEMBRANA CELLULARE

Come detto, la membrana a riposo è normalmente permeabile agli ioni K^+ e Cl^- mentre è meno permeabile agli ioni Na^+ e fortemente impermeabile agli altri ioni. Quindi solo il K^+ e il Cl^- possono diffondere liberamente attraverso la membrana. Essi si spostano secondo le rispettive concentrazioni, dalla zona ad alta concentrazione verso la zona a bassa concentrazione. Il flusso di ioni in questa direzione, cioè dalla zona ad alta concentrazione a bassa concentrazione, continua fino a quando non viene rallentato dalla repulsione elettrostatica che nasce dalla presenza e vicinanza di cariche di segno uguale: sono le forze elettrostatiche di Coulomb. Una volta raggiunto l'equilibrio, si dice che la cellula è in condizioni di riposo e polarizzata [3].

Quando si parla invece di potenziale d'azione, ci si riferisce allo stato di eccitazione della cellula, in questo caso della cellula nervosa, il neurone, che eccitandosi per mezzo di un segnale esterno diviene sede di un campo elettrico. Questo campo elettrico consiste in una temporanea inversione dei potenziali ai capi della membrana del neurone. Le membrane delle cellule neuronali, ma anche di tutte le cellule eccitabili, attraverso i numerosi canali a cavallo della membrana semipermeabile, scambiano ioni, e quindi cariche elettriche, dall'interno all'esterno della membrana e viceversa. Quando si raggiunge un valore limite, un impulso di cariche si sposta attraverso la membrana provocando una tipica variazione di potenziale transmembrana, che si porta così da negativo (potenziale di riposo, cellula polarizzata) a positivo (cellula depolarizzata). Questa fase di inversione di polarizzazione della cellula è chiamata depolarizzazione. Così la cellula aumenta la sua permeattività agli ioni Na^+ che entrano nella cellula in gran numero portando, per un breve intervallo di tempo (circa 1 s) il potenziale a +20/40 mV (fig.1.3). La ripolarizzazione cellulare avviene molto rapidamente riportando la cellula alle condizioni di partenza, al suo stato di riposo di -90 mV, ricostituendo il doppio strato con cariche negative all'interno e positive all'esterno. La ripolarizzazione è caratterizzata dall'apertura dei canali ionici del K^+ (e chiusura di quelli del Na^+) che fuoriesce dalla cellula portando a mano a mano il potenziale cellulare negativo. Durante la fase iniziale del processo di depolarizzazione la membrana diventa completamente permeabile e totalmente refrattaria agli stimoli (1 ms). Questo periodo è seguito da un periodo refrattario relativo

(2 ms) dove solo uno stimolo adeguatamente intenso (super stimolo) può innescare una ulteriore depolarizzazione [3].

Ogni volta che si manifesta un impulso nervoso vi è una perdita netta di Na^+ e K^+ dalle loro rispettive zone di alta concentrazione. Esiste un meccanismo attivo (cioè che consuma energia della cellula, ATP) per riportare ioni potassio dentro la cellula e ioni sodio fuori (3 Na^+ per 2 K^+) e quindi mantenere le concentrazioni ioniche costanti. Il nome di tale processo è: pompa sodio-potassio. Il Cl^- invece non ha bisogno di alcun trasporto attivo per mantenere la sua concentrazione, poiché la membrana cellulare è molto permeabile al Cl^- e le forze coulombiane muovono il cloro attraverso la membrana durante il processo di depolarizzazione e ripolarizzazione [4].

Vediamo ora il meccanismo di propagazione del potenziale d'azione in una cellula nervosa. Va notato innanzitutto che il meccanismo di depolarizzazione che si verifica in un dato sito della cellula, ne cambia la permeabilità e quindi depolarizza anche le regioni adiacenti. Queste regioni a loro volta, ripolarizzandosi, costituiscono uno stimolo elettrico per le regioni adiacenti e così via. Quindi quando un neurone viene eccitato esso diviene sede di un campo elettrico che viaggia lungo l'assone. Questo campo elettrico consiste in una temporanea inversione del potenziale ai capi della membrana del neurone (potenziale d'azione), che parte localmente lungo la membrana e si propaga lungo la medesima. Una volta che l'impulso nervoso è arrivato al termine dell'assone ovvero nei cosiddetti terminali assonici (fig.1.2), c'è la fuoriuscita del mediatore chimico (solitamente acetilcolina), attraverso la membrana, detta presinaptica, e contenuto in apposite vescicole. Nello spazio sinaptico il neurone si lega alla membrana del successivo neurone detta postsinaptica che così ne determina l'eccitazione. Occorre notare che, come si può osservare in figura 1.2, l'assone, a differenza di altri conduttori nervosi, è elettricamente isolato dall'ambiente esterno. La cellula isolante viene chiamata cellula di Schwann ed è una guaina mielinica, costituita da mielina, che non avvolge l'assone per intero, ma a tratti. I tratti isolati sono lunghi circa 1 mm e sono distanziati da degli spazi non isolati molto ridotti, di circa 0,001 mm [4] che vengono chiamati nodi di Ranvier (fig.1.5). I nodi di Ranvier permettono l'avanzamento dell'impulso elettrico attraverso l'assone che in questo modo procede "a salti" e in questo modo può comunicare con l'ambiente extracellulare con il quale scambia ioni e attiva il meccanismo di depolarizzazione e ripolarizzazione.

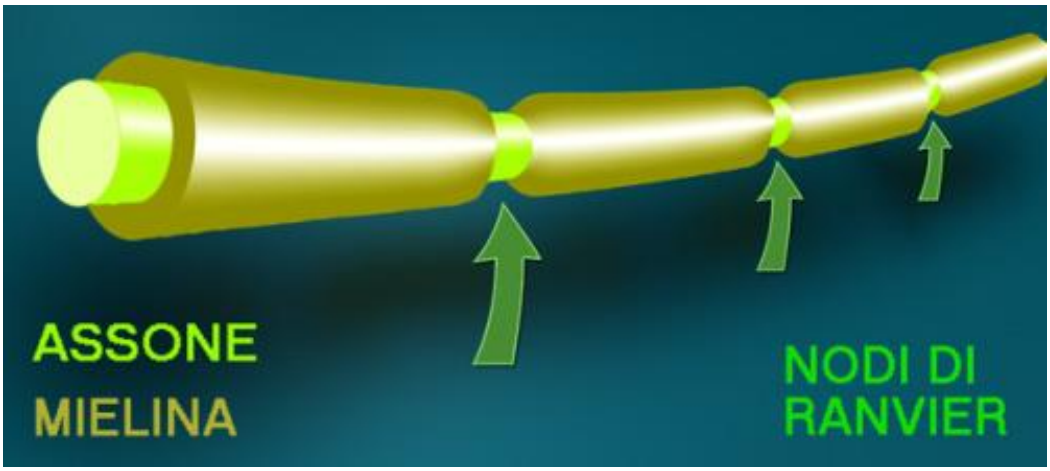

FIGURA 1.5- I NODI DI RANVIER. IN FIGURA POSSIAMO NOTARE LA STRUTTURA DELL'ASSONE, AVVOLTO DALLA GUAINA MIELINICA A TRATTI. LA PROPAGAZIONE DEGLI IMPULSI NERVOSI LUNGO LE FIBRE MIELINICHE PRENDE IL NOME DI "CONDUZIONE SALTATORIA", APPUNTO PERCHÉ L'IMPULSO "SALTA" DA UN NODO DI RANVIER ALL'ALTRO.

1.1.2 Le sinapsi: meccanismo di comunicazione tra neuroni

La sinapsi (o giunzione sinaptica, fig.1.6) è una struttura altamente specializzata che consente la comunicazione delle cellule del tessuto nervoso tra loro (neuroni) o con altre cellule (cellule muscolari, sensoriali o ghiandole endocrine) [1]. Attraverso la trasmissione sinaptica, l'impulso nervoso (potenziale d'azione) può viaggiare da un neurone all'altro o da un neurone a una fibra per esempio muscolare (giunzione neuromuscolare). In relazione agli elementi neuronali che entrano in contatto nella sinapsi, si possono distinguere sinapsi asso-dendritiche, in cui l'assone di un neurone contatta l'albero dendritico di un altro neurone, sinapsi asso-assoniche, in cui due assoni sono a contatto e sinapsi asso-somatiche, che si stabiliscono tra l'assone di un neurone e il corpo cellulare (soma) di un secondo neurone. Esiste anche un caso particolare in cui l'assone di un neurone forma una sinapsi con il dendrite o il soma dello stesso neurone (autapsi). Dal punto di vista funzionale, esistono due tipi di sinapsi: le sinapsi elettriche e le sinapsi chimiche. Nei vertebrati superiori prevalgono le sinapsi di tipo chimico. Una sinapsi chimica è formata da tre elementi: il terminale presinaptico, o bottone sinaptico, spazio sinaptico (detto anche fessura inter-sinaptica o vallo sinaptico) e membrana post-sinaptica. Il terminale presinaptico è un'area specializzata nell'assone del neurone presinaptico (il neurone portatore del messaggio), che contiene neurotrasmettitori incapsulati in piccole sfere chiamate vescicole sinaptiche. Il terminale presinaptico include la membrana pre-sinaptica dotata di canali per lo ione Ca2+ al passaggio del quale si crea un potenziale d'azione e le vescicole sinaptiche si fondono con la membrana, rilasciando il neurotrasmettitore nello spazio sinaptico. Qui il neurotrasmettitore entra in contatto con la membrana postsinaptica ove sono presenti specifici recettori o canali ionici. Il neurotrasmettitore in eccesso viene riassorbito nella membrana presinaptica (ricaptazione), o scisso in parti inerti da un apposito enzima. Tali parti possono poi essere riassorbite dalla membrana presinaptica permettendo, all'interno del terminale presinaptico, una re-sintesi del neurotrasmettitore. La comunicazione che avviene tra neurone e fibra muscolare è chiamata giunzione neuromuscolare [1].

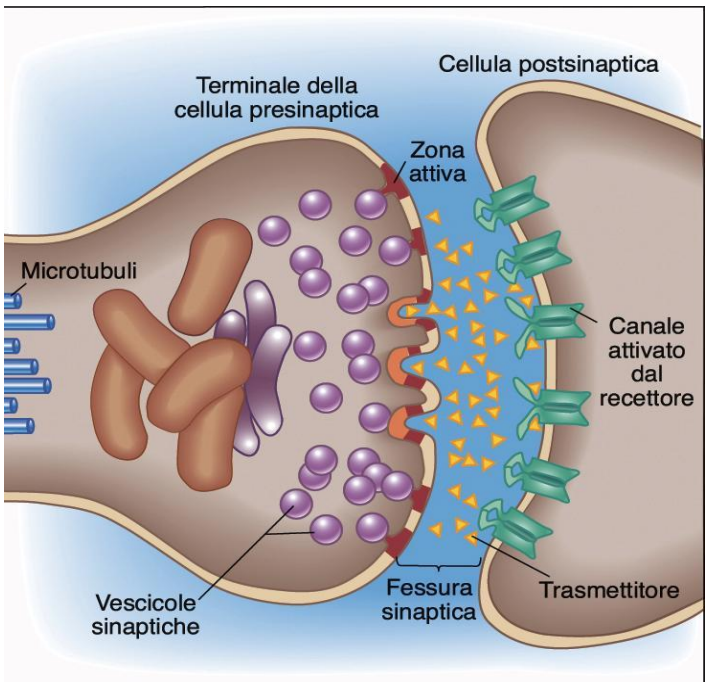

FIGURA ERROR! NO TEXT OF SPECIFIED STYLE IN DOCUMENT.1.6- LE SINAPSI CHIMICHE. LA TRASMISSIONE ATTRAVERSO LE SINAPSI CHIMICHE INIZIA CON L'ARRIVO DI UN POTENZIALE D'AZIONE

La giunzione neuromuscolare (o placca motrice) è la sinapsi che il motoneurone (ogni neurone localizzato all'interno del SNC che trasporta il segnale all'esterno del SNC per controllare direttamente o indirettamente i muscoli e il movimento dei muscoli) forma con il muscolo scheletrico. Fra nervo e muscolo c'è uno spazio sinaptico. Il nervo è pre-sinaptico e il muscolo è post-sinaptico. Nei terminali assonici dei motoneuroni sono presenti molte vescicole sinaptiche contenenti acetilcolina (ACh), il mediatore chimico della placca motrice, sintetizzata in periferia del neurone. Sulla membrana del muscolo ci sono molecole recettoriali con grande affinità per ACh: si tratta di canali attivi che si aprono in seguito al legame con ACh [1].

1.1.3 Le cellule gliali

Le cellule gliali sono presenti in quantità abbondante nei neuroni, ma non sono cellule che hanno il compito di condurre potenziali d'azione. Svolgono una funzione di supporto: sostengono quindi fisicamente e orientano i neuroni durante lo sviluppo embrionale, forniscono loro sostanze nutritive e proteggono i neuroni da corpi estranei in caso di lesioni. La guaina mielinica costituisce il rivestimento isolante per gli assoni che serve ad aumentare la velocità di conduzione dell'impulso nervoso. Le cellule gliali che vanno a costituire la guaina mielinica sono le cellule di Schwann e gli oligodendrociti. Nel SNC la guaina mielinica è fornita dagli oligodendrociti, mentre nel SNP questa funzione è svolta dalle cellule di Schwann [1]. Le cellule di Schwann si avvolgono attorno agli assoni dei neuroni ricoprendoli di mielina, in modo tale che l'assone risulti coperto anche fino a 100 strati ("manicotti" di mielina) lasciando però degli spazi vuoti chiamati nodi di Ranvier. Non tutti i neuroni possiedono assoni ricoperti di mielina: i neuroni mielinizzati conducono i potenziali d'azione molto più velocemente rispetto a quelli non-mielinizzati. Gli oligodendrociti sono cellule della neuroglia. Il nome deriva dal greco antico e significa "cellula con pochi rami". Generalmente, i processi degli oligodendrociti contattano gli assoni o i corpi cellulari e mantengono insieme gruppi di assoni. Contribuiscono alla regolazione delle concentrazioni ioniche extracellulari e svolgono la funzione essenziale di mielinizzazione dei neuroni del SNC. In ciò svolgono una funzione simile a quella delle cellule di Schwann nel SNP, con la differenza che assistono diversi neuroni contemporaneamente (fino ad alcune decine) anziché uno solo. Ci sono poi altre cellule gliali chiamate astrociti che contribuiscono a formare la barriera ematoencefalica, che protegge il cervello dalle sostanze tossiche presenti nel sangue. Questa funzione di protezione è dovuta alle cellule endoteliali che compongono i vasi del sistema nervoso centrale. Queste cellule formano un endotelio continuo, senza spazi tra una cellula e l'altra, e sono unite da giunzioni occludenti che limitano il passaggio delle cellule idrofile o di grandi dimensioni dal sangue al fluido interstiziale. Nonostante ciò, la barriera ematoencefalica non è perfetta: essa infatti è permeabile a sostanze liposolubili come gli anestetici e l'alcol, il che spiega perché queste sostanze abbiano un effetto così rapido e marcato. Oltretutto essa può ostacolare la cura di determinate patologie del sistema nervoso centrale limitando la diffusione di farmaci [1].

1.2 Il sistema nervoso centrale

Il SNC comprende il midollo spinale e l'encefalo. Entrambi sono costituiti da una sostanza grigia e bianca aventi proprietà differenti: la sostanza grigia contiene i neuroni e i terminali dei dendriti, mentre nella sostanza bianca sono localizzati gli assoni, che devono il loro colore alla mielina, la sostanza che li ricopre [1]. La differenza tra sostanza grigia e sostanza bianca risiede essenzialmente nel tipo di neuroni presenti all'interno di una e dell'altra: la sostanza grigia, diversamente dalla bianca, contiene soltanto neuroni privi di mielina. La mielina è una sostanza isolante biancastra, composta prevalentemente da lipidi e proteine, che aumenta la conduzione del segnale nervoso. Nel SNC e nel SNP, la produzione della mielina è affidata ai neuroni costituenti la glia (o cellule della glia): precisamente agli oligodendrociti, nel caso del SNC, e alle cellule di Schwann, nel caso del SNP. L'encefalo (fig. 1.7) è formato da cervello o telencefalo, sotto i quali si trovano il cervelletto e il tronco encefalico. Al suo interno i neuroni formano degli ammassi di nuclei (sostanze grigie), da cui partono e a cui giungono fibre mielinizzate. Il telencefalo è costituito da due emisferi cerebrali, destro e sinistro, che sono uniti dal corpo calloso, una sostanza bianca le cui fibre collegano i due emisferi. La corteccia cerebrale è uno strato di sostanza grigia che ricopre i due emisferi ed ha la caratteristica di ripiegarsi su sé stessa per adattarsi alla cavità cranica formando delle pieghe chiamate circonvoluzioni, che sono dei veri e propri solchi, alcuni più marcati, chiamati scissure. Una scissura di particolare rilevanza è quella che separa i due emisferi detta scissura interemisferica [5]. Le altre scissure sono cinque e segnano il confine tra i vari lobi del cervello, ovvero: lobo frontale, temporale, parietale e occipitale (fig. 1.8). All'interno di ogni emisfero, in profondità, vi sono i nuclei della base, ovvero tre nuclei di sostanza grigia, che contribuiscono alla regolarizzazione dei movimenti e del tono muscolare. Il sistema limbico infine è la parte più profonda del telencefalo ed ha una caratteristica forma ad anello che avvolge il diencefalo, responsabile del controllo dei bisogni fisiologici primari e della percezione di sensazioni come la paura [2]. Un'altra struttura che compone il sistema limbico è l'amigdala, che è coinvolta nella percezione e nella memorizzazione di stati di paura. L'ultima porzione del telencefalo si chiama ippocampo, che negli esseri umani svolge la funzione di trasferire informazioni apprese nella memoria a lungo termine. Il diencefalo comprende

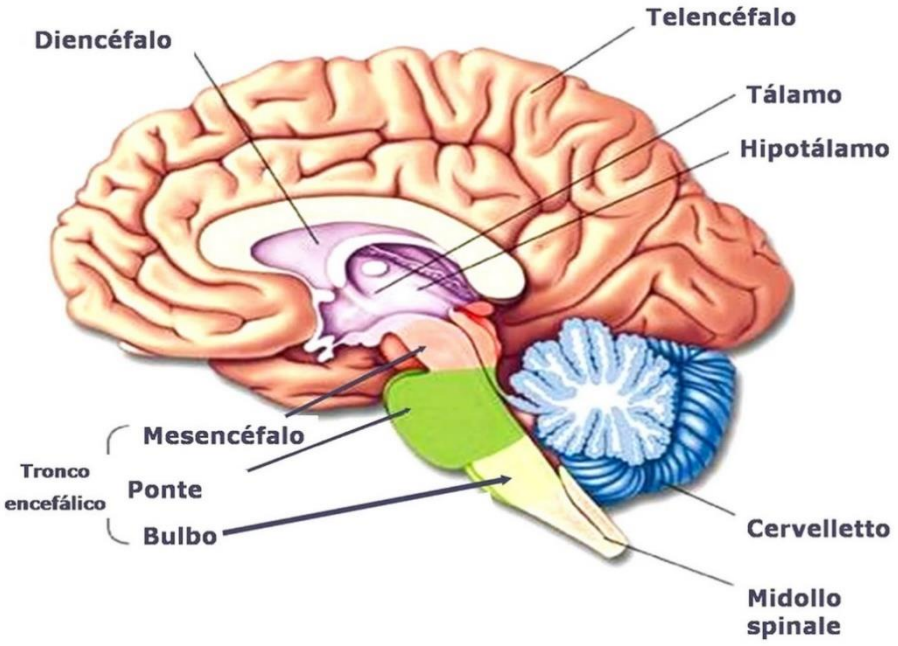

FIGURA 1.7- L'ENCEFALO. IN QUESTA SEZIONE SAGITTALE SONO VISIBILI LE STRUTTURE PRINCIPALI DELL'ENCEFALO UMANO

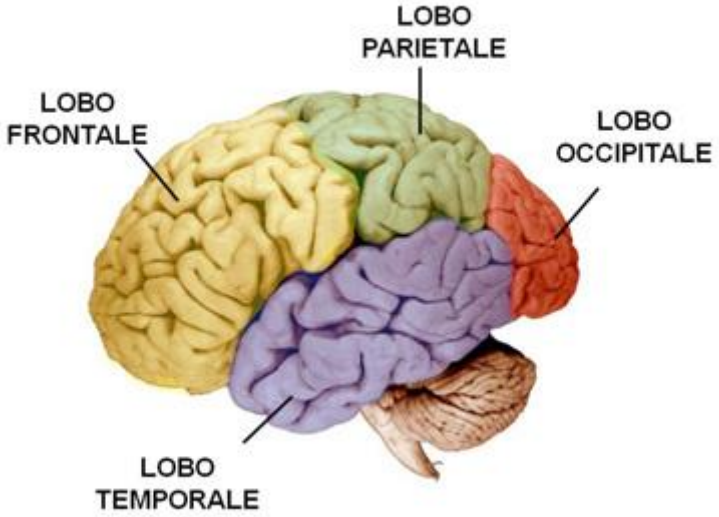

FIGURA 1.8- LA CORTECCIA CEREBRALE. OGNI EMISFERO DELL'ENCEFALO VIENE DIVISO IN QUATTRO LOBI: FRONTALE, PARIETALE, TEMPORALE E OCCIPITALE.

a sua volta tre strutture: il talamo, l'ipotalamo e l'epifisi [2]. Il talamo è la porzione più voluminosa del diencefalo, a cui sono assegnate importantissime funzioni di ricezione e trasmissione delle informazioni a provenienza sia periferica che centrale. L'ipotalamo si trova al di sotto del talamo; controlla la maggior parte delle attività corporee connesse all'omeostasi (l'equilibrio interno dell'organismo), ovvero al raggiungimento della relativa stabilità sia delle proprietà chimico-fisiche interne che comportamentali. L'ipotalamo controlla le attività involontarie del sistema nervoso, regola la produzione di ormoni, la temperatura corporea e i ritmi sonno-sveglia. L'epifisi è un piccolo prolungamento del diencefalo che produce la melatonina, il cosiddetto "ormone del sonno" che regola i periodi di attività giornaliera in base alla quantità di luce proveniente dall'ambiente. Al di sotto del diencefalo, vi è un prolungamento dello stesso, il tronco encefalico, una parte dell'encefalo compresa tra il midollo spinale e il diencefalo [1]. A sua volta comprende due aree con funzioni differenti: il mesencefalo e il midollo allungato. Tra queste due strutture vi è un ponte, situato anteriormente al cervelletto, e comprende i nuclei e i fasci di fibre che connettono tra loro i vari distretti dell'encefalo. Il mesencefalo comprende dei nuclei: il nucleo rosso e la sostanza nera, fondamentali per la regolazione del controllo dei movimenti. Il midollo allungato o bulbo è costituito da tutte le vie sensoriali (ascendenti) e motorie (discendenti) che si estendono tra l'encefalo e il midollo spinale. I nuclei che contiene servono a regolare la frequenza e l'intensità del battito cardiaco e a controllare il ritmo respiratorio: essi si chiamano rispettivamente centro cardiovascolare e centro respiratorio. Infine, al di sotto del cervello, in posizione posteriore rispetto al bulbo e al ponte, vi è il cervelletto (fig. 1.8). Anatomicamente si presenta con una formazione grossolanamente ovoidale divisa in due emisferi (emisferi cerebellari) [6] e la sua superficie corticale, sottile, è ricoperta da scanalature parallele finemente distanziate, ripiegate come una fisarmonica. All'interno di questo sottile strato vi sono diversi tipi di neuroni con una disposizione altamente regolare, le più importanti sono le cellule Purkinje e le cellule granulari. Le cellule di Purkinje sono tra i più grandi neuroni del cervello umano. Essi sono neuroni inibitori che regolano i movimenti complessi e coordinati, impedendo un movimento troppo brusco. Questa complessa organizzazione neurale permette una grande capacità di elaborazione del segnale, ma quasi tutta la lavorazione della corteccia cerebellare passa attraverso una serie di piccoli nuclei profondi che si trovano nella materia bianca all'interno del cervelletto [7]. Il cervelletto riceve costantemente informazioni relative allo stato delle articolazioni, alla tensione dei tendini e al livello di contrazione dei muscoli. Vi giungono anche informazioni relative

all'ambiente esterno, all'udito, alla vista e all'organo dell'equilibrio. Infine, esso riceve dalla corteccia cerebrale informazioni essenziali per il controllo del movimento. L'intero sistema nervoso centrale presenta cavità e rivestimenti. Le cavità presenti vengono chiamate canale ependimale nel midollo spinale e ventricoli a livello dell'encefalo [6] (fig.1.9). I ventricoli sono quattro [5]: due laterali sono collocati negli emisferi; il terzo si trova nel diencefalo e il quarto ventricolo tra il bulbo e il midollo spinale. Le cavità del SNC sono comunicanti e contengono il liquido cerebrospinale, prodotto di grovigli di capillari per filtrazione del sangue. Il liquido cerebrospinale fornisce nutrimento ai neuroni, contiene globuli bianchi e anticorpi, elimina le sostanze di rifiuto. L'encefalo e il midollo spinale sono avvolti da tre membrane di tessuto connettivo chiamate meningi (fig. 1.10). partendo dall'esterno troviamo la dura madre, la più robusta, l'aracnoide e la pia madre. Lo strato tra l'aracnoide e la pia madre contiene un velo sottile di liquido cerebrospinale che protegge il sistema nervoso dagli urti. Il midollo spinale (fig.1.11) è un lungo cordone nervoso che dal tronco cerebrale corre lungo la colonna vertebrale in cui è contenuto [1]. Da esso si dipanano 31 paia di nervi spinali, che prendono il nome dalla zona della colonna vertebrale da cui emergono, che lo collegano al sistema nervoso periferico, da cui provengono i segnali diretti ai centri nervosi superiori. Nel midollo spinale sono presenti neuroni sensitivi, deputati alla trasmissione dei segnali sensoriali, e neuroni motori o motoneuroni, che trasmettono le "direttive" dell'encefalo ai muscoli striati. I nervi spinali si originano tramite due fasci, uno dorsale e uno ventrale (fig.1.12), di 6-8 radicole che si fondono insieme poco dopo l'uscita dal midollo spinale, ricoperti dalla pia madre [1]. Il fascio dorsale origina dal corno dorsale

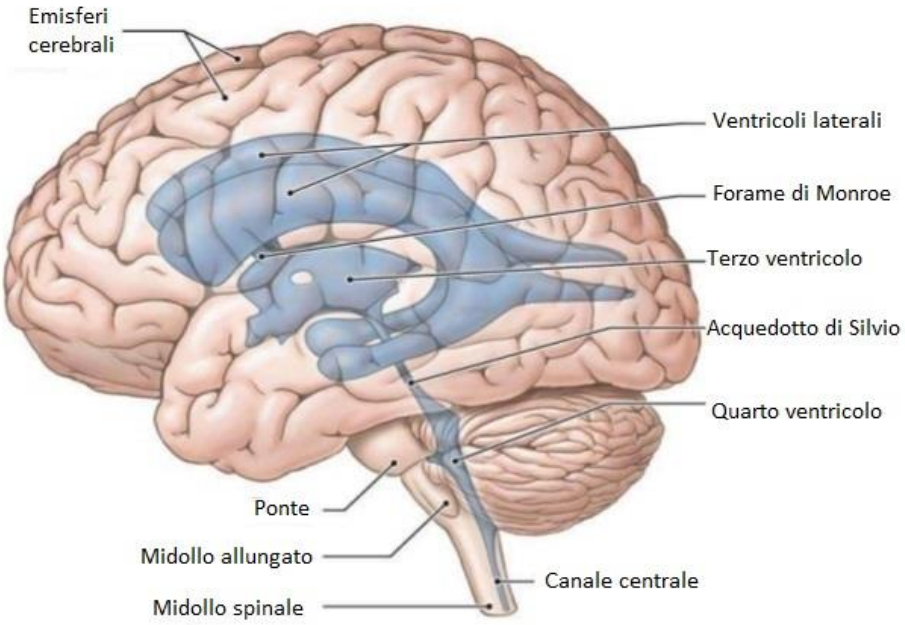

FIGURA 1.9- I VENTRICOLI CEREBRALI.

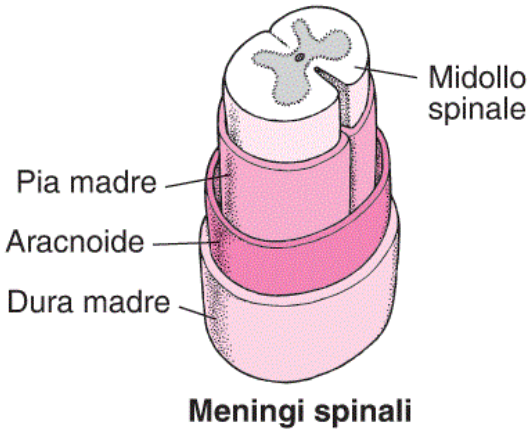

FIGURA 1.10- LE MENINGI. SONO MESSI IN EVIDENZA GLI STRATI DI RIVESTIMENTO CHIAMATI DURA MADRE, ARACNOIDE E PIA MADRE.

(o posteriore) della sostanza grigia del midollo spinale, il fascio ventrale origina dal corno ventrale (o anteriore). La radice dorsale confluisce in un ganglio (ganglio della radice dorsale) posto appena prima del foro intervertebrale corrispondente [6]. La radice ventrale non va a costituire un ganglio e si fonde con la radice dorsale emergente dal ganglio per formare il nervo spinale proprio, che poi a sua volta si divide poco dopo in un ramo dorsale di piccolo calibro e in uno ventrale di calibro sino a tre volte maggiore. La confluenza delle due radici è rivestita esclusivamente da pia madre, poco dopo viene avvolta per un breve tratto da aracnoide e dura madre, che si fondono sull'epinevrio del nervo spinale proprio emergente dalla fusione delle due radici. L'epinevrio costituisce il tessuto connettivo più esterno di un nervo periferico. È formato da tessuto connettivo denso contenente anche fibre elastiche ed include i vasi nutritivi del nervo. Nei punti di origine dei nervi cranici e spinali,

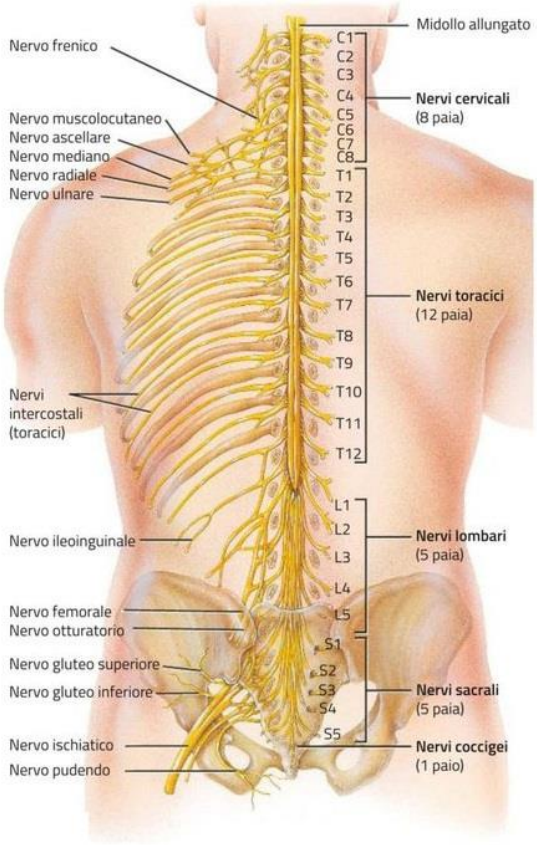

FIGURA 1.11- IL MIDOLLO SPINALE E I NERVI SPINALI

l'epinevrio si presenta in continuità con la dura madre ove raggiunge spessori considerevoli; tende ad assottigliarsi a mano a mano che il nervo si ramifica [6]. Vi sono due componenti dei nervi spinali: una componente afferente e una componente efferente. La componente afferente è formata da assoni sensoriali che penetrano nel corno dorsale del midollo tramite la radice dorsale e che trasmettono informazioni dirette al sistema nervoso centrale. I corpi cellulari di questi neuroni si trovano all'esterno del midollo, nei gangli spinali. La componente efferente è formata da assoni i cui corpi cellulari si trovano nel corno ventrale del midollo spinale. Questi assoni formano la radice ventrale del nervo e trasportano informazioni provenienti dal sistema nervoso centrale dirette ai muscoli e alle ghiandole. Le vie efferenti si possono distinguere in base al tipo di effetto: c'è una via volontaria che rende possibile l'esecuzione dei movimenti volontari; quella involontaria o autonoma controlla le funzioni vegetative, come ad esempio la motilità intestinale. È da notare inoltre che, oltre ad occuparsi della trasmissione dei segnali nervosi con origine a livello encefalico, il midollo spinale è in grado anche di elaborare una risposta motoria autonoma, meglio nota come riflesso spinale. Come l'encefalo, il midollo spinale possiede due zone ricche di neuroni chiamate sostanza grigia e sostanza bianca; diversamente, però, dal caso dell'encefalo, queste due zone sono localizzate in maniera esattamente opposta [6]: nel midollo spinale la sostanza grigia si trova internamente e la sostanza bianca si trova esternamente (fig.1.13). Il riflesso spinale è una delle risposte molto particolari del midollo spinale, che rendono quest'ultimo un organo indipendente dall'encefalo. La loro generazione è il risultato di una connessione diretta tra alcune vie afferenti (quindi sensitive) e alcune vie efferenti (quindi motorie). Quando i recettori cutanei di una di queste vie afferenti captano un certo segnale di cambiamento, lo comunicano ai neuroni sensitivi associati; i neuroni sensitivi trasportano le informazioni captate in periferia fino al midollo spinale, dove sono in contatto diretto con alcuni motoneuroni, ovvero cellule nervose motorie. La trasmissione dell'informazione dai neuroni sensitivi ai neuroni motori (innervanti muscoli specifici) fa sì che venga prodotto un movimento ad hoc, cioè in base a quanto percepito dai recettori cutanei. Quindi il passaggio d'informazioni tra queste vie nervose fa sì che venga generata una risposta rapida e adeguata a ciò che i recettori cutanei hanno avvertito (fig.1.13). Gli ultimi nervi di interesse sono i nervi cranici che si dipartono o terminano a livello dell'encefalo. Si distinguono nella specie umana 12 paia di nervi cranici, destri e sinistri [7]. Per la maggior parte sono misti, quindi sia sensitivi che motori. I nervi olfattivo e ottico (sensoriali) non fanno parte del sistema nervoso periferico, ma sono una continuazione del sistema nervoso centrale.

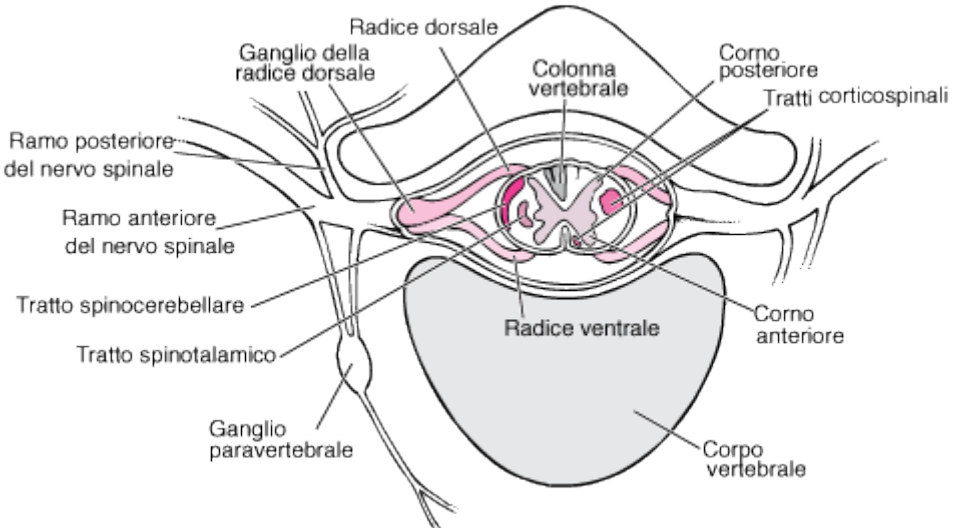

FIGURA 1.12- SEZIONE TRASVERSALE DEL MIDOLLO SPINALE IN CUI SI PUÒ NOTARE L'ORIGINE DEI NERVI SPINALI TRAMITE I FASCI DORSALE E VENTRALE

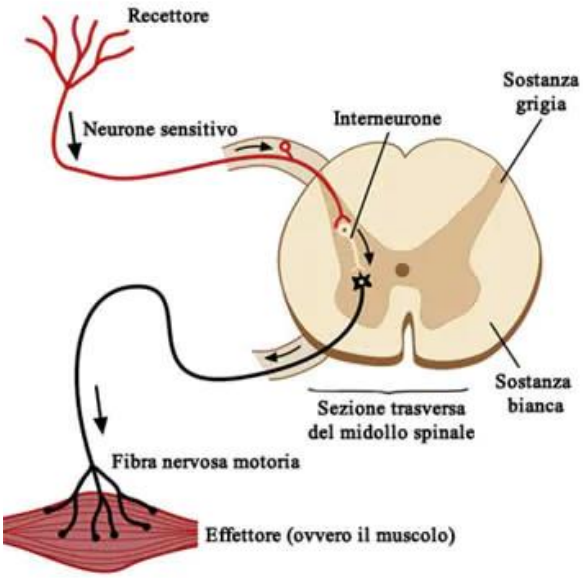

FIGURA 1.13- IL RIFLESSO SPINALE. L'INFORMAZIONE AFFERENTE (SENSORIALE) RAGGIUNGE IL MIDOLLO SPINALE ATTRAVERSO LE CORNA DORSALI (IN ROSSO). IL MESSAGGIO MOTORIO (EFFERENTE) LO ABBANDONA TRAMITE LE CORNA VENTRALI (IN NERO).

1.3 Il sistema nervoso periferico

Il SNP, che come abbiamo visto comprende i nervi e i gangli, si può suddividere in due componenti funzionalmente diverse: il sistema nervoso somatico e il sistema nervoso autonomo. Il sistema nervoso somatico è costituito da neuroni sensoriali e neuroni motori; i neuroni sensoriali trasmettono le informazioni in arrivo ai recettori sensoriali che percepiamo in modo cosciente; i motoneuroni invece formano sinapsi con la muscolatura scheletrica producendo movimenti volontari. Il sistema nervoso somatico è anche responsabile del cosiddetto arco riflesso, quei movimenti involontari (come l'estensione della gamba quando viene stimolato uno specifico punto sotto al ginocchio) che non dipendono da un comando proveniente dal cervello ma dalla connessione di una via nervosa al midollo spinale. Il sistema nervoso autonomo regola l'ambiente interno controllando la muscolatura liscia, il muscolo cardiaco e gli organi dell'apparato digerente, endocrino ed escretore, cioè la regolazione automatica dello stato degli organi interni. Il sistema nervoso autonomo si divide in sistema simpatico o ortosimpatico e parasimpatico. Le due divisioni inducono azioni contrarie a livello degli organi effettori: in maniera più semplice, se una provoca l'aumento dell'attività di un effettore, l'altra ne causa la diminuzione [6].

Il sistema nervoso autonomo ha un'organizzazione più complessa del sistema nervoso somatico e include la presenza di gangli – piccoli ammassi di corpi di neuroni – fibre prangliari e fibre post gangliari. Le prime sono formate dai prolungamenti di neuroni i cui corpi sono localizzati nel sistema nervoso centrale (nel cervello o nel midollo spinale). Queste fibre sono dirette verso i gangli, dove entrano in comunicazione con il corpo di neuroni da cui partono i prolungamenti che formano le fibre postgangliari. Queste ultime si dirigono infine verso l'organo bersaglio. In particolare, i neuroni del sistema nervoso simpatico hanno origine a livello delle zone toracica e lombare del midollo spinale. Solo in pochi casi le sue fibre contattano neuroni localizzati lontano dalla colonna vertebrale. I corpi dei neuroni del sistema parasimpatico sono invece localizzati nella regione sacrale del midollo spinale

e nel midollo allungato del tronco encefalico. Da essi partono fibre dirette verso gangli localizzati nelle vicinanze degli organi che devono controllare, da cui partono le fibre postgangliari dirette verso i loro organi bersaglio [1][6].

Più in particolare, il sistema nervoso simpatico permette di reagire a situazioni di pericolo incombente, è responsabile di diversi cambiamenti fisiologici come l'aumento della frequenza cardiaca e della pressione sanguigna e del senso di eccitamento dovuto all'aumento dell'adrenalina circolante nell'organismo. Agendo in modo pressoché opposto il sistema parasimpatico è più attivo quando una persona riposa o si sente rilassata ed è responsabile di fenomeni come il restringimento della pupilla, il rallentamento dei battiti cardiaci, la dilatazione dei vasi sanguigni e la stimolazione delle funzioni digestione e genitourinarie. Infine, il sistema nervoso enterico si fa carico di tutti gli aspetti della digestione [1].

Il sistema nervoso enterico (chiamato anche sistema metasimpatico) è una delle tre branche del sistema nervoso autonomo, insieme al sistema nervoso simpatico e parasimpatico [3]. Esso è formato da una rete di fibre localizzate nello spessore della parete intestinale, nel pancreas e nella cistifellea [1].

1.4 L'attività del telencefalo: suddivisione della corteccia cerebrale in lobi

Analizziamo ora la struttura e le funzioni della corteccia cerebrale umana, al fine di comprendere le funzioni superiori del sistema nervoso: il controllo volontario dei movimenti e delle sensazioni, la razionalità, la creatività, la consapevolezza e l'immaginazione. La corteccia cerebrale è uno strato laminare continuo che rappresenta la parte più esterna del telencefalo negli esseri vertebrati. Formata dai neuroni, dalla glia e da fibre nervose senza mielina con uno spessore di circa 2–4 mm. Come abbiamo visto in figura 1.8, il cervello umano è costituito esternamente da sostanza grigia che, ripiegandosi su sé stessa, forma dei profondi solchi nella sostanza grigia del telencefalo, alcuni più profondi e rilevabili con il nome di scissure. Abbiamo anche detto che le scissure suddividono la corteccia di ciascun emisfero in lobi che prendono il nome dalle ossa craniche che li ricoprono. Quindi, sempre facendo riferimento alla figura 1.8, suddividiamo i due emisferi in: lobo temporale, lobo frontale, lobo parietale, lobo occipitale. Le diverse funzioni superiori sono localizzate in precise aree dei lobi cerebrali (fig. 1.14). [1] Nella corteccia quindi si distinguono regioni che svolgono funzioni specifiche, ad esempio la corteccia motoria e la corteccia sensoriale; ci sono poi porzioni di corteccia che hanno la funzione di integrare, ovvero di associare, le informazioni provenienti dai diversi organi di senso e quelle conservate nella memoria (corteccia associativa). Un altro aspetto interessante del sistema nervoso umano è che la metà sinistra del corpo è connessa alla parte destra dell'encefalo e viceversa. Quindi, uno stimolo sensoriale proveniente ad esempio dalla mano destra termina nell'emisfero sinistro e così via. Per il nostro studio, analizziamo brevemente il lobo frontale del cervello umano. Il lobo frontale è situato nella parte anteriore di ciascun emisfero cerebrale (di fronte al lobo parietale e al lobo temporale), ed è il più grande dei quattro lobi principali della corteccia cerebrale nel cervello umano. I lobi frontale e parietale dello stesso emisfero sono separati da un profondo solco centrale chiamato scissura di Rolando. Subito davanti la scissura di Rolando si trova l'area della corteccia motoria primaria, costituita da cellule nervose che controllano l'attività dei muscoli del corpo. Il lobo frontale svolge numerose attività associative che contribuiscono a definire la personalità dell'individuo. Quando si verifica un danno grave al lobo frontale si possono notare grandi cambiamenti del proprio comportamento, dovuto alla perdita di percezione di sé stessi.

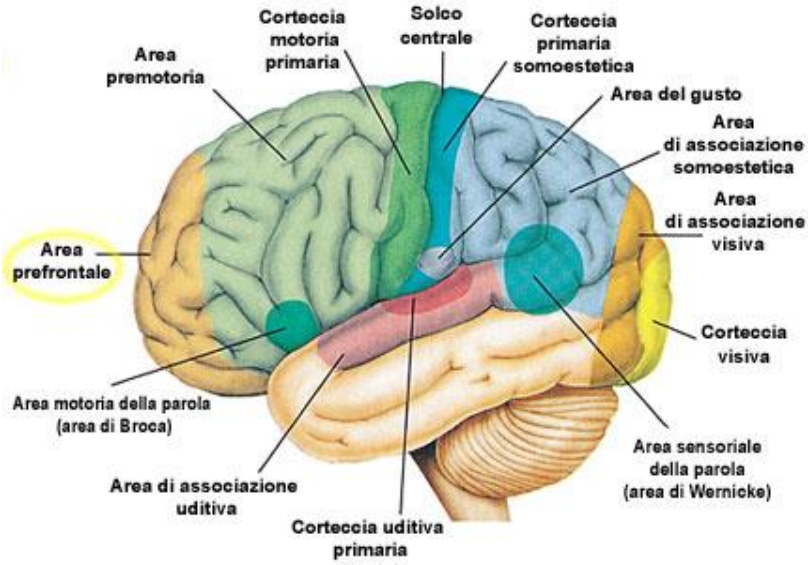

FIGURA 1.14- LA CORTECCIA CEREBRALE.

Descriviamo in breve le funzioni degli altri lobi cerebrali: la regione superiore del lobo temporale riceve e rielabora le informazioni uditive [1]; le aree associative sono coinvolte sia nel riconoscimento e nell'identificazione di un oggetto sia di un'attribuzione di un nome all'oggetto stesso. Un danno a livello del lobo temporale provoca alcuni deficit del sistema nervoso che vengono chiamati agnosie. Nella regione del lobo parietale collocata subito dietro alla scissura di Rolando si localizza la corteccia somatoestesica primaria, verso la quale sono convogliate le informazioni di natura tattile e pressoria che provengono da tutto il corpo e che, prima di raggiungere il telencefalo, sono state filtrate dal talamo. Tra le funzioni associative del lobo parietale c'è l'interpretazione degli stimoli complessi. Una lesione a livello del lobo parietale destro provoca una condizione nota come sindrome di negligenza spaziale unilaterale: un individuo affetto da tale sindrome non è consapevole degli stimoli che provengono dalla parte sinistra del corpo e dal campo visivo sinistro. Infine, il lobo occipitale ospita anch'esso importanti aree funzionali del cervello: l'area visiva primaria (o corteccia visiva primaria) e l'area visiva secondaria (o corteccia visiva secondaria). Il lobo occipitale è la stazione di ricezione ed interpretazione delle informazioni visive. Tramite i neuroni dell'area visiva primaria e dell'area visiva secondaria, infatti, il lobo occipitale garantisce all'essere umano abilità come: la percezione visiva, il riconoscimento dei colori e delle forme degli oggetti, la lettura, la comprensione del linguaggio scritto, la percezione della profondità e il riconoscimento degli oggetti in movimento [1].

Capitolo 2. Il sistema cardiocircolatorio

2.1 Introduzione al sistema cardiocircolatorio: struttura, componenti e funzionamento della circolazione sanguigna

Il sistema cardiocircolatorio o apparato cardiovascolare (Fig. 2.1) è l'insieme di organi deputati al trasporto di fluidi diversi (come il sangue o, in un'accezione più generale, la linfa) che hanno il compito primario di apportare alle cellule dell'organismo gli elementi necessari al loro sostentamento e per garantire un ambiente interno stabile. Il cuore è l'organo che, come una pompa, fa circolare e trasferisce verso gli altri organi il sangue con i suoi nutrienti. Per questo motivo il cuore è l'elemento centrale dell'apparato che comprende anche i vasi sanguigni (arterie e vene) e i vasi linfatici. Strettamente correlati all'apparato cardiovascolare vi sono gli organi emopoietici (l'insieme degli organi e dei tessuti in cui avviene la produzione degli elementi corpuscolari del sangue) e gli organi linfatici (trasportano la linfa, un liquido chiaro contenente linfociti e globuli bianchi) [8]. La circolazione assicura la sopravvivenza dell'organismo e il metabolismo di ogni singola cellula del corpo, fornisce le sostanze chimiche e mantiene le proprietà fisiologiche. Tra le tante sostanze trasportate ci sono due gas: l'ossigeno e il diossido di carbonio (detto anche anidride carbonica). L'ossigeno, necessario per la respirazione cellulare, entra nella circolazione a livello dei polmoni e viene trasportato a tutte le cellule del corpo; il diossido di carbonio, prodotto di scarto della stessa

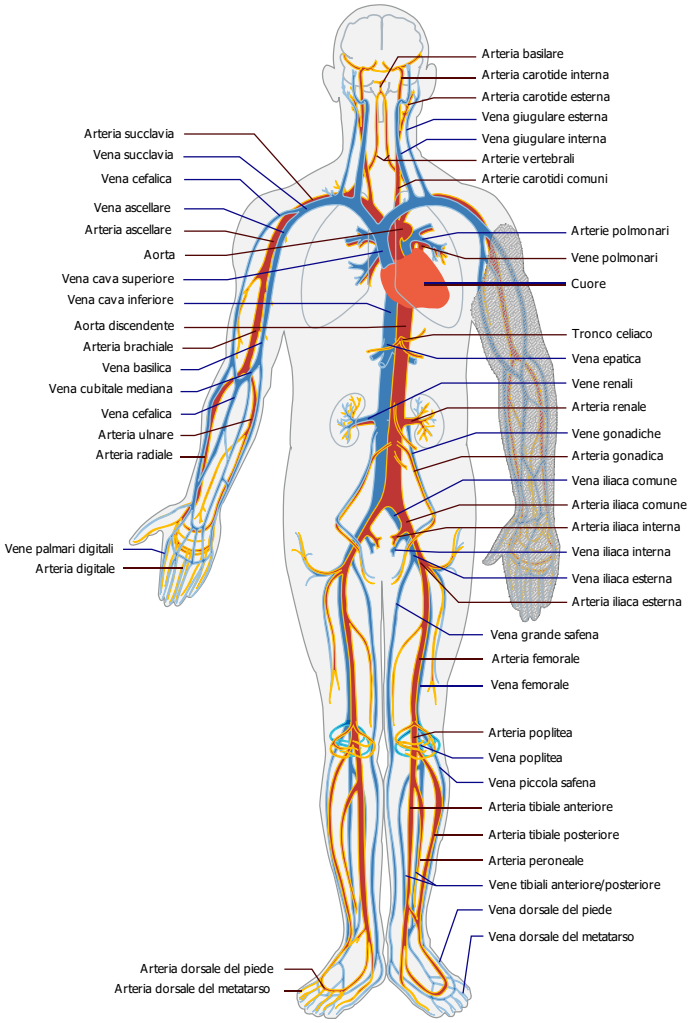

FIGURA 2.1- SCHEMA DELL'APPARATO CARDIOCIRCOLATORIO

respirazione cellulare, segue il percorso inverso. Il sangue trasporta inoltre i messaggeri chimici come gli ormoni, le cellule del sistema immunitario e i componenti della coagulazione del sangue all'interno di tutto il corpo [9]. Una particolare caratteristica dell'apparato circolatorio è che esso riesce ad accelerare la distribuzione dei nutrienti ai tessuti in maggiore attività. Per svolgere al meglio le sue funzioni, esso ha una organizzazione particolare, che ritroviamo in tutti i mammiferi. Innanzitutto, l'apparato può essere considerato a tutti gli effetti un sistema chiuso. Il sangue si muove sempre all'interno dei vasi sanguigni e non viene mai a contatto diretto con il fluido interstiziale. Gli scambi tra il sangue e il liquido interstiziale avvengono solo attraverso le pareti dei vasi più sottili (i capillari) [1]. In figura 2.1 si nota bene la struttura dell'apparato cardiovascolare con tutti i suoi componenti, che sono organi cavi. Tra di essi distinguiamo quindi: il cuore, i vasi sanguigni (in rosso e blu), i vasi linfatici (in verde). Il cuore è un muscolo particolare, infatti è di tipo striato ma involontario; inoltre, per quanto riguarda la sua struttura, esso è costituito da quattro camere, due atri e due ventricoli, che approfondiremo successivamente. Come accennato, il cuore, attraverso il movimento involontario e ritmico della sua struttura muscolare, pompa il sangue in tutti gli organi attraverso le arterie, mentre il suo tessuto specifico di conduzione dà origine al battito cardiaco. I vasi sanguigni consentono il trasporto del sangue verso i vari distretti dell'organismo. Essi possono essere suddivisi in [9]:

- Arterie: vasi sanguigni che nascono dai ventricoli e portano perlopiù sangue ossigenato a tutto il corpo (attraverso l'aorta che nasce dal ventricolo sinistro), con l'eccezione dell'arteria polmonare che nasce dal ventricolo destro e porta il sangue poco ossigenato ai polmoni;
- Vene: vasi sanguigni che (a eccezione delle vene polmonari) trasportano sangue carico di anidride carbonica ai polmoni e sostanze di rifiuto a fegato e a reni per la depurazione; le loro pareti sono meno spesse di quella delle arterie, poiché la pressione del sangue è meno elevata;
- Capillari: permettono gli scambi fra il sangue e i tessuti, infatti sono di dimensioni microscopiche e si trovano fra le cellule.

I vasi linfatici si distinguono in vasi periferici, assorbenti (capillari linfatici) e nei vasi di conduzione, di vario tipo in base al calibro e alla struttura.

Un'altra importante caratteristica dell'apparato circolatorio è quella di essere organizzato in modo da formare due perfetti circuiti distinti (fig.2.2) [1]. Si parla dunque di circolazione polmonare (o piccola circolazione), che ha lo scopo di ossigenare il sangue ed eliminare il diossido di carbonio; la circolazione sistemica (o grande circolazione), invece, distribuisce l'ossigeno, i nutrienti e le sostanze

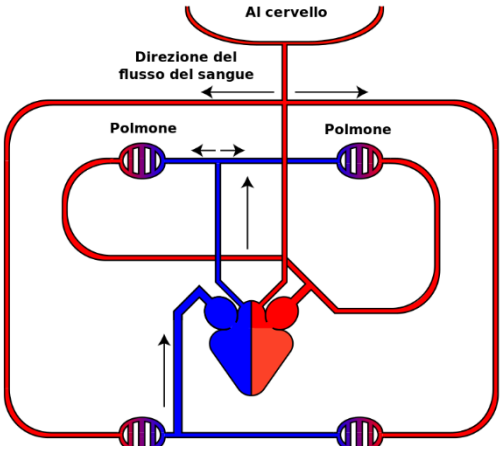

FIGURA 2.2 - STRUTTURA SCHEMATICA DI UN DOPPIO SISTEMA CIRCOLATORIO: ROSSO=SANGUE RICCO DI OSSIGENO; BLU=SANGUE DEOSSIGENATO

utili a tutti i tessuti del corpo e preleva il diossido di carbonio e le sostanze di scarto. Questi due circuiti sono collegati in serie in modo che tutto il sangue possa fluire attraverso il circolo polmonare. Gli organi del circuito nel corpo sono collegati in parallelo, come si può vedere dallo schema di figura 2.2. Il cuore è il centro di tutto il sistema e i vasi sanguigni che vi entrano e vi escono vengono definiti in riferimento a tale muscolo. Per questo motivo chiamiamo arteria qualsiasi vaso che nasca dai ventricoli cardiaci e chiamiamo vena qualsiasi vaso che arrivi agli atri. Questa denominazione nasce indipendentemente dal tipo di sangue che i vasi sanguigni trasportino, che sia ossigenato o deossigenato. La grande circolazione prende l'avvio dal ventricolo sinistro che, contraendosi, spinge il sangue ricco di ossigeno nell'aorta e da qui in tutte le arterie del corpo, che trasportano il sangue ossigenato ai diversi tessuti e apparati. Dai tessuti, il sangue, attraverso il sistema delle vene cave, raggiunge l'atrio destro del cuore. Dal ventricolo destro inizia la piccola circolazione: da qui il sangue viene pompato, tramite l'arteria polmonare, nei polmoni dove negli alveoli circondati da una ricca rete di capillari, cede l'anidride carbonica e si arricchisce di ossigeno. Tramite le vene polmonari raggiunge l'atrio sinistro del cuore e da qui riparte tutto il ciclo precedente [9].

2.2 Anatomia e fisiologia del cuore

Come si può evincere dalla descrizione della circolazione sanguigna, il cuore è una macchina molto efficiente che svolge una mole di lavoro impressionante: ogni giorno l'intero volume del sangue passa al suo interno e viene sospinto in tutto il corpo almeno un migliaio di volte. Per questo motivo è bene esaminare in dettaglio la struttura e la funzione del cuore umano per capire quali meccanismi garantiscono la regolarità e l'efficacia del suo funzionamento.

2.2.1 Descrizione anatomica del cuore

Il cuore è un organo cavo grande quanto un pugno chiuso, situato al centro della cavità toracica, più precisamente nel mediastino medio [10], dietro lo sterno e le cartilagini costali, davanti alla colonna vertebrale, da cui è separato dall'esofago e dall'aorta, e appoggiato sul diaframma, che lo separa dagli organi sottostanti [9]. Ha una forma quasi conica, ma leggermente asimmetrica con l'apice spostato verso sinistra. Il ventricolo sinistro costituisce l'apice e buona parte del lato posteriore, mentre il ventricolo destro si trova nella parte anteriore. Avendolo descritto, in termini meccanici, come una pompa in quanto è l'organo deputato al raccoglimento e trasporto del sangue e sostanze nutritive per tutto l'organismo attraverso un ciclo scandito e ritmico, è altresì vero considerarlo come una doppia pompa [4] composta da quattro camere. L'atrio e il ventricolo sulla parte destra del nostro corpo corrispondono al cuore destro, l'atrio e il ventricolo sulla sinistra costituiscono il cuore sinistro. Queste due sezioni non sono uguali tra di loro e assolvono compiti diversi: nella parte sinistra del cuore circola sangue arterioso ricco di ossigeno mentre nella destra circola sangue venoso deossigenato. Gli atri destro e sinistro, nella parte superiore del cuore, hanno pareti sottili, al contrario dei ventricoli destro e sinistro, in basso, più spessi. Il ventricolo sinistro ha una cavità leggermente più piccola di quella del ventricolo destro. Ciascun atrio è in comunicazione con il corrispondente ventricolo per mezzo di valvole: la valvola tricuspide (o valvola atrioventricolare) mette in comunicazione atrio destro e ventricolo destro; la valvola mitrale (detta anche valvola bicuspide o atrioventricolare) collega l'atrio sinistro al ventricolo sinistro. Cuore destro e cuore sinistro non sono in comunicazione, infatti sono separati a livello atriale dal setto interatriale e a livello ventricolare dal setto interventricolare [8] di un certo spessore (fig.2.3).

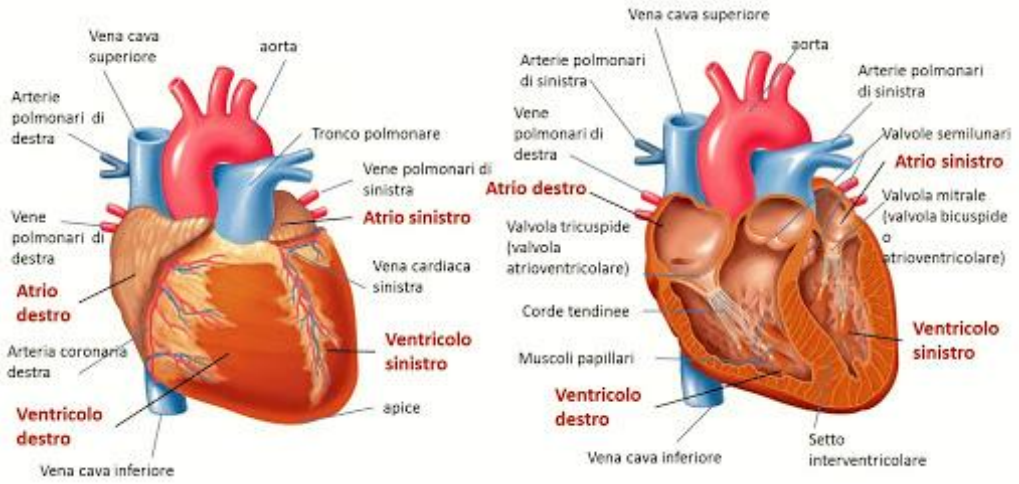

FIGURA 2.3- DUE IMMAGINI DEL CUORE UMANO: NELLA PRIMA SONO BEN VISIBILI GLI ATRI E I VENTRICOLI; NELLA SECONDA, IN VISTA ANTERIORE E APERTO, SI OSSERVANO LE VALVOLE TRICUSPIDE, MITRALE, SEMILUNARI E IL SETTO INTERVENTRICOLARE.

Oltre alle due valvole atrio-ventricolari, che, come detto, sono poste tra atri e ventricoli e impediscono il reflusso del sangue nell'atrio quando il ventricolo si contrae, ci sono altre due valvole: le valvole semilunari (la valvola del tronco polmonare e la valvola aortica), poste tra ventricoli e arterie maggiori, che assolvono il medesimo compito ossia quello di prevenire il reflusso di sangue, questa volta nei ventricoli quando questi si rilassano [1].

La parete del cuore è costituita da tre strati [1]:

- L'endocardio è il sottile strato epiteliale che riveste le cavità interne e forma le valvole. Ha la funzione di favorire lo scorrimento del sangue all'interno del cuore per evitarne la coagulazione [1];
- Il miocardio è lo strato muscolare, forma la struttura vera e propria della parete ed è rinforzato internamente da uno strato connettivo fibroso denso, il cui spessore varia fra 5 e 15 mm (maggiore in corrispondenza dei ventricoli), ordinatamente orientato in modo da permettere la corretta contrazione [8];
- L'epicardio è una sottile membrana sierosa che riveste esternamente il cuore. L'epicardio poggia sul connettivo sub-epicardico, contenente grasso, capillari sanguigni, capillari linfatici e fibre nervose [8].

Esternamente all'epicardio si trova un'altra membrana sierosa che collega il cuore allo sterno e al diaframma, mantenendolo in posizione nel torace. L'epicardio e la membrana sierosa esterna insieme costituiscono il pericardio, una membrana, spessa mediamente 20 µm, dalla forma grossolanamente conica [8]. Nel pericardio si distinguono due componenti, il pericardio fibroso (sacco fibroso del pericardio), più esterno, e il pericardio sieroso, interno. [11] Quest'ultimo è costituito da due foglietti, uno parietale, che riveste internamente il sacco fibroso, e uno viscerale (o epicardio), che è aderente al miocardio; i due foglietti si prolungano l'uno nell'altro in corrispondenza dell'emergenza dei grossi vasi dal cuore: il punto di riflessione forma un cul de sac. I due foglietti sierosi del pericardio sono separati da uno spazio virtuale chiamato cavità pericardica e contenente normalmente da 20 a 50 ml di liquido chiaro e roseo che permette al cuore una discreta libertà di movimento e di variazione di forma all'interno di questo rivestimento, minimizzando l'attrito.[8]

Dalla porzione superiore della faccia anteriore del cuore si dipartono i due vasi arteriosi principali: l'aorta a sinistra e l'arteria polmonare o tronco polmonare a destra [8], che si divide in un ramo sinistro e in un ramo destro; ciascuna di queste è un prolungamento cavo del ventricolo corrispondente. Le

basi di queste arterie sono abbracciate dalle auricole, così chiamate poiché la loro forma ricorda le orecchie pendule di un cane [12]. Le auricole si distinguono in auricola destra e sinistra e sono delle formazioni sacciformi che si staccano dalla parte superiore e anteriore degli atrii destro e sinistro. Rispetto all'auricola destra, quella sinistra risulta più lunga e frastagliata, ma decisamente più stretta [8]. Anche posteriormente sono presenti due vasi sanguigni che sfociano nell'atrio destro, le vene cave, distinte in vena cava superiore e vena cava inferiore. Tra questi quattro vasi si trovano le vene polmonari, due di destra e due di sinistra, che sfociano nell'atrio sinistro [1].

2.2.2 Le fasi del ciclo cardiaco

Per trasportare il sangue nei vari distretti corporei, il cuore esegue un ciclo ritmico e spontaneo, alternando fasi di rilassamento, nelle quali si riempie di sangue, e fasi di contrazione durante le quali si svuota, spingendo il sangue nei due circuiti che abbiamo visto e descritto in figura 1.2. Quindi, le fasi che caratterizzano il ciclo cardiaco sono principalmente due (fig. 2.4): di sistole (contrazione) e di diastole (rilassamento). [1] Queste fasi si alternano in modo che il flusso del sangue sia sempre unidirezionale, ovvero: prima gli atri ricevono il sangue che proviene dalle grandi vene e lo spingono nei ventricoli; poi i ventricoli si contraggono e pompano il sangue nelle arterie principali. L'intero ciclo cardiaco ha una durata di circa 0,8 s [11]. La fase diastolica (0,4 s) è dunque una fase di riposo durante la quale il sangue passa rapidamente dalle vene agli atri verso i ventricoli (le valvole atrioventricolari sono aperte, le valvole semilunari chiuse). La fase sistolica riguarda la contrazione degli atri e ventricoli in tempi diversi. Per questo si parla di sistole atriale (0,1 s) e di sistole ventricolare (0,3 s). La prima corrisponde appunto alla contrazione dell'atrio che spinge con forza il sangue al ventricolo corrispondente che si riempie così completamente. La seconda fase, di sistole ventricolare, corrisponde al momento di massima pressione presente nei ventricoli e maggiore rispetto a quella negli atri, che induce così la chiusura delle valvole atrioventricolari, l'apertura delle valvole semilunari, facendo fluire il sangue nell'aorta e nelle arterie polmonari, producendo un rumore secco, ovvero il primo tono cardiaco. Durante tutta questa fase gli atri sono in diastole e si rilassano riempiendosi di sangue. Dopo ciò le valvole ventricolari si aprono, permettendo il rapido svuotamento dei ventricoli, al termine del quale si richiuderanno (secondo tono cardiaco). Segue un rilassamento isovolumetrico per iniziare un nuovo ciclo [10].

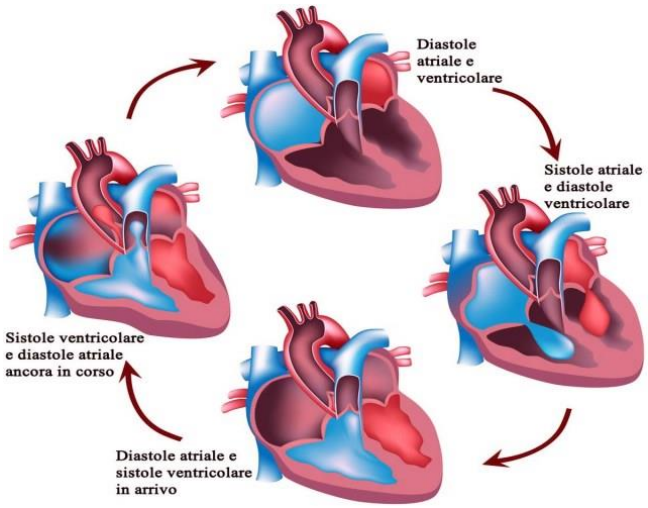

FIGURA 2.4- IL CICLO CARDIACO. L'INSIEME DELLE CONTRAZIONI (SISTOLE) E DEL RILASSAMENTO (DIASTOLE) DEGLI ATRI E VENTRICOLI VIENE CHIAMATO CICLO CARDIACO.

Abbiamo visto che un solo ciclo cardiaco ha una durata brevissima, poco meno di un secondo. Se consideriamo il numero di cicli, di battiti del cuore, al minuto parliamo di frequenza cardiaca [1] che in un cuore adulto normale è di circa 70-75 bpm. Si parla invece di gittata cardiaca il volume di sangue che il ventricolo riesce a pompare in un minuto (in un maschio adulto, circa 80 mL/sistole).

2.2.3 Sistema di conduzione del cuore: attività elettrica

Abbiamo parlato nel capitolo 1 dell'attività elettrica di una cellula, con particolare riferimento a quella nervosa, di come questa attività sia dovuta a delle correnti ioniche che creano una differenza di potenziale alla base di essa. Gli ioni coinvolti sono il sodio (Na^+), il potassio (K^+), il cloro (Cl^-) e il calcio (Ca^{2+}) anche se trascurabile perché in concentrazione bassissima. Il potenziale d'azione è la risposta ad uno stimolo depolarizzante, che porta quindi la cellula da uno stato di riposo (potenziale transmembrana) al raggiungimento di un potenziale di soglia. Il potenziale d'azione della cellula cardiaca (miocardiocita) ha una durata di 300-400 ms. Il potenziale transmembrana di una cellula cardiaca all'equilibrio dinamico è di circa -80 mV. Il suo potenziale di soglia è -65 mV. Distinguiamo 5 fasi che caratterizzano l'andamento del potenziale d'azione e le numeriamo da 0 a 4 (fig. 2.5) [10].

Fase 0: in risposta ad uno stimolo elettrico si ha depolarizzazione della cellula, entrano nella cellula Na^+ provocando ulteriore depolarizzazione;

Fase 1: il potenziale di equilibrio del Na^+ non è raggiunto perché si inattivano i canali del Na^+ (prima ripolarizzazione);

Fase 2: si aprono i canali Ca^{++} e K^+, causando l'ingresso del Ca^{++} e l'uscita di K^+ dalla cellula. Le concentrazioni ioniche sono circa le stesse di prima (plateau).

Fase 3: i canali calcio si inattivano e lo ione K+ continua ad uscire dalla cellula; le cariche positive in uscita sono maggiori di quelle in ingresso. L'interno della cellula torna negativo: ripolarizzazione.

Fase 4: ripristino condizione di riposo (-90 mV).

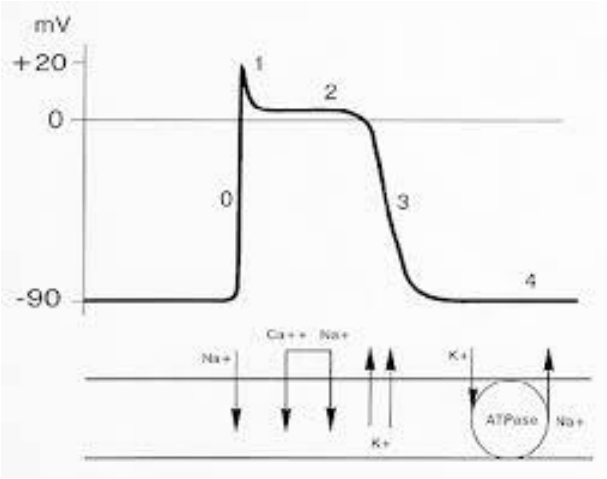

FIGURA 2.5- IL POTENZIALE D'AZIONE DI UNA CELLULA CARDIACA

Esiste una parte del miocardio dedicata alla sola generazione e conduzione degli impulsi attraverso il muscolo cardiaco: il cosiddetto miocardio specifico. Si tratta di un sistema specializzato del cuore che permette, in condizioni normali, che il cuore batta in maniera efficiente e ordinata e che l'impulso generato si diffonda velocemente, facendo contrarre tutte le parti del ventricolo in maniera pressoché simultanea [16]. Come si può vedere in figura 2.6, l'azione ritmica del cuore è controllata da un segnale elettrico che ha origine da un gruppo di cellule specializzate, sito in prossimità dello sbocco delle due vene cave, che prende il nome di nodo senoatriale (SA). Le cellule del nodo SA vengono dette anche cellule del pacemaker (in italiano, segnapassi) [17]. L'impulso generato nel nodo SA passa alle fibre atriali investendole in maniera simultanea, quindi porta alla contrazione dei muscoli costituenti gli atri; essi pertanto si contraggono pompando sangue nei ventricoli. Il segnale perviene quindi al nodo atrioventricolare (AV) con un tempo di circa 0,02 s distante, in un cuore adulto, circa 2 cm dal nodo SA [4]. In questo punto quando il segnale si trasferisce dagli atri ai ventricoli, si evidenzia un ritardo di trasmissione: questo ritardo è necessario affinché l'impulso cardiaco non possa propagarsi dagli atri ai ventricoli in maniera troppo veloce; infatti se ciò accadesse, sarebbe impossibile per i ventricoli un riempimento sufficiente e ciò condurrebbe a un ridotto rendimento della pompa cardiaca [18]. Il nodo AV introduce un ritardo di circa 0,09 s prima che l'impulso invada il fascio di His, che da esso ha origine, e si suddivide in due rami (branca destra e branca sinistra) dai quali ha origine una fittissima rete (fibre del Purkinje) che innerva le fibre muscolari che nel loro insieme costituiscono il ventricolo destro e sinistro [4]. Subito dopo il passaggio attraverso il NAV abbiamo un ulteriore ritardo di 0,04 s dovuto a una parte del fascio fibroso che separa atri e ventricoli: il ritardo complessivo dalla generazione dell'impulso all'arrivo dello stesso ai ventricoli è quindi di circa 0,16 s [18]. Le fibre del Purkinje sono a conduzione molto veloce, il che permette di avere una trasmissione dell'impulso ai ventricoli praticamente immediata e simultanea (circa 0,03 s). L'alta velocità diminuisce una volta che si è arrivati nelle parti terminali delle fibre del Purkinje, per cui le ultime cellule miocardiche saranno raggiunte con un ritardo di circa 0,03 s; conseguentemente il tempo calcolato per far contrarre i ventricoli è di circa 0,06 s [18]. I nervi e i muscoli costituenti il cuore possono essere considerati come una sorgente di cariche elettriche che viaggiano in un conduttore che è il torace. Il campo elettrico prodotto da queste cariche in movimento affiora sulla superficie del torace con le sue linee equipotenziali dando la possibilità del rilevamento, mediante opportuni posizionamenti di elettrodi, dei potenziali cardiaci (vedi capitolo 3) [4].

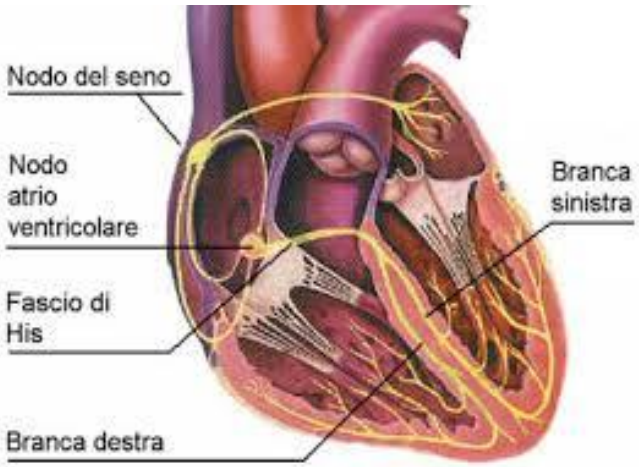

FIGURA 2.6- SISTEMA DI CONDUZIONE DELL'IMPULSO ELETTRICO NEL CUORE, CHE COMPRENDE: NODO SENO-ATRIALE, NODO ATRIOVENTRICOLARE, IL FASCIO DI HIS CHE SI SUDDIVIDE IN BRANCA DESTRA E BRANCA SINISTRA PER I DUE VENTRICOLI, E LE FIBRE DI PURKINJE, CHE INNERVANO IL TESSUTO VENTRICOLARE.

Capitolo 3. L'elettrocardiogramma e variabilità della frequenza cardiaca

3.1 L'origine dei potenziali cardiaci e la loro distribuzione spaziale

Il tessuto cardiaco è una struttura elettricamente attiva ed eccitabile come ogni tessuto muscolare e del sistema nervoso, e ciò dipende innanzitutto dalla sua possibilità di contrarsi e anche dalla polarizzazione delle cellule. La membrana cellulare del tessuto miocardico presenta una differenza di potenziale elettrico tra la superficie esterna e quella interna, dovuta alla sua capacità di accumulare cariche di segno opposto e di mantenerle separate, generando quindi un gradiente elettrico. Quando vi viene applicato uno stimolo elettrico, si genera un potenziale d'azione. Applicando una corrente di sufficiente intensità, al di sopra della soglia di depolarizzazione, l'attivazione si propaga per contiguità all'intero miocardio, dando luogo al fenomeno della contrazione [19]. I nervi e i muscoli costituenti il cuore possono essere considerati perciò come una sorgente di cariche elettriche le quali viaggiano entro un conduttore che è il torace. Il campo elettrico prodotto da queste cariche in movimento affiora sulla superficie del torace con le sue linee equipotenziali [4]. La polarizzazione procede dalla superficie interna della parete dei ventricoli verso la superficie esterna, e dall'apice del cuore verso la base dei ventricoli. Ne deriva che la mappa dei luoghi dove si trovano in un certo istante le cariche negative cambia istante per istante (fig.3.1). Si può comprendere la relazione tra l'azione di pompaggio del cuore e i potenziali elettrici rilevabili sulla pelle se si considera che il muscolo cardiaco si contrae per effetto della depolarizzazione in una determinata direzione. Si produce perciò una corrente ionica la quale, a sua volta, comporta una caduta di potenziale tra due luoghi non coincidenti del materiale biologico nel quale essa scorre [4]. Se sulla superficie toracica (ma in realtà il campo è rilevabile in tutto il corpo) vengono posti appositi elettrodi su due linee del campo a potenziale diverso, si può rilevare una ddp. Tale ddp varia così come variano nel tempo la depolarizzazione e la ripolarizzazione, e la sua registrazione in funzione del tempo assume il nome di elettrocardiogramma (ECG). L'ECG deriva perciò da un'integrazione dei potenziali d'azione nei diversi siti del cuore. È possibile rappresentare in ogni istante tutte le cariche positive del cuore come un'unica carica positiva posta in un certo punto interno al cuore. Allo stesso modo tutte le cariche negative (molte delle quali sono sulle membrane polarizzate, oppure fuori di quelle depolarizzate) possono essere rappresentate con una singola carica negativa, posta in un altro punto. Il centro di tutte

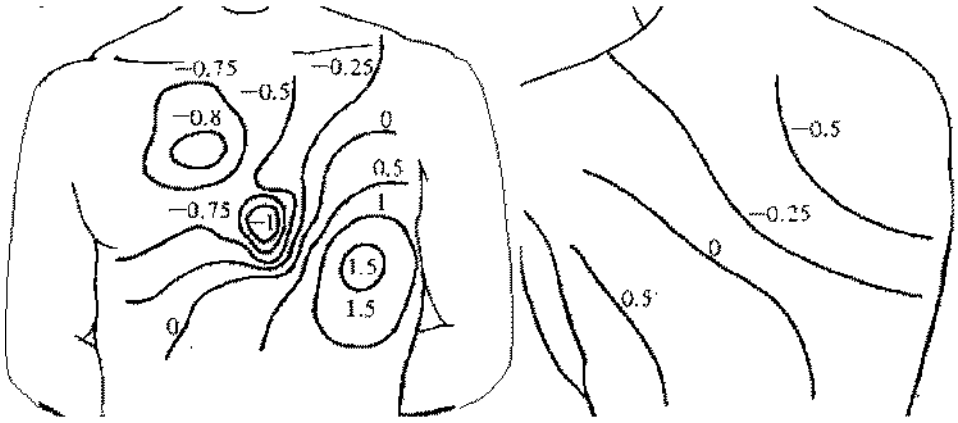

FIGURA 3.1- - IL CAMPO ELETTRICO PRODOTTO DA CARICHE IN MOVIMENTO DEL CUORE AFFIORA SULLA SUPERFICIE DEL TORACE CON LE SUE LINEE EQUIPOTENZIALI. SI NOTI LA POSIZIONE DELLE CARICHE NEGATIVE E POSITIVE, CHE DURANTE IL CICLO CARDIACO CAMBIANO ISTANTE PER ISTANTE.

le cariche positive non coincide con quello di tutte le cariche negative nel corso del processo di depolarizzazione e ripolarizzazione. È perciò possibile immaginare un dipolo elettrico caratterizzato dai seguenti parametri: q, quantità di carica elettrica (Coulomb), distanza tra due cariche (metri), orientazione della linea congiungente le due cariche (asse del dipolo=asse elettrico istantaneo del cuore). Da ciò deriva che il potenziale elettrico E, di un dipolo elettrico (fig.3.2), in un punto dello spazio P posto ad una distanza d molto maggiore a quella L caratterizzante il dipolo è fornito da:

$$E(P) = \frac{\mu cos\vartheta}{4\pi\varepsilon_0\varepsilon_r d^2} \qquad (2)$$

Dove, facendo riferimento alla figura 3.2: θ è l'angolo tra asse del dipolo e la congiungente il punto P con il punto medio di L, μ il momento del dipolo (μ=Q*L), ε_0 la costante dielettrica del vuoto (8.854×10^{-12} F/m), ε_r la costante dielettrica del mezzo [4].

Si osserva che le ddp rilevate dipendono dalla posizione degli elettrodi, e che la forma delle linee equipotenziali è quella ottenibile da un dipolo costiutito da due cariche elettriche di segno opposto. Questo significa che l'attività elettrica del cuore può pensarsi come originata da un dipolo e quindi rappresentabile con un vettore che varia ciclicamente nel tempo di intensità e direzione [4]. Il dipolo equivalente è rappresentabile dal vettore cardiaco H che risulta espressione di tutte le attività cardiache e le cui proiezioni su determinati piani o componenti lungo determinate direzioni sono rilevabili in intensità e verso a mezzo di misurazioni di ddp effettuabili sulla superficie corporea.

3.2 L'elettrocardiogramma: nomenclatura, correlazione tra segnale elettrico e funzionalità meccanica del cuore

Come detto nel paragrafo precedente, l'ECG è in realtà un'integrazione della forma dei potenziali d'azione delle diverse cellule cardiache. Una volta che vengono posti degli appositi elettrodi sulla superficie toracica su due linee del campo a potenziale diverso, si può rilevare una ddp. Quindi l'ECG è una registrazione in funzione del tempo delle ddp che variano nel tempo così come la depolarizzazione e la ripolarizzazione del muscolo cardiaco. Vediamo nel dettaglio un tipico tracciato ECG (fig. 3.3), rappresentato con i simboli validi internazionalmente. La prima deflessione è chiamata onda P, e corrisponde alla depolarizzazione degli atrii [4]. Gli atrii quindi si contraggono in

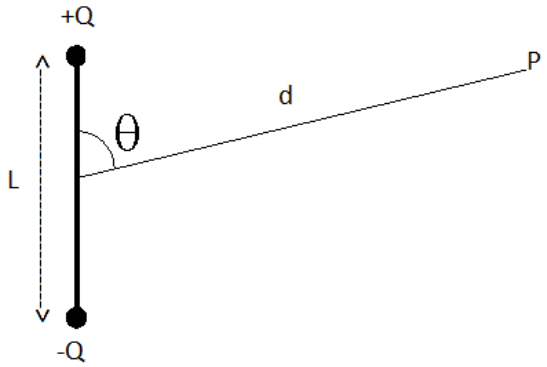

FIGURA 3.2- IL DIPOLO ELETTRICO. UN DIPOLO ELETTRICO È COSTITUITO DA DUE CARICHE ELETTRICHE POSITIVA (+Q) E NEGATIVA (-Q), DISTANZA TRA DUE CARICHE L, D DISTANZA TRA IL PUNTO P E IL CENTRO DELLE DUE CARICHE.

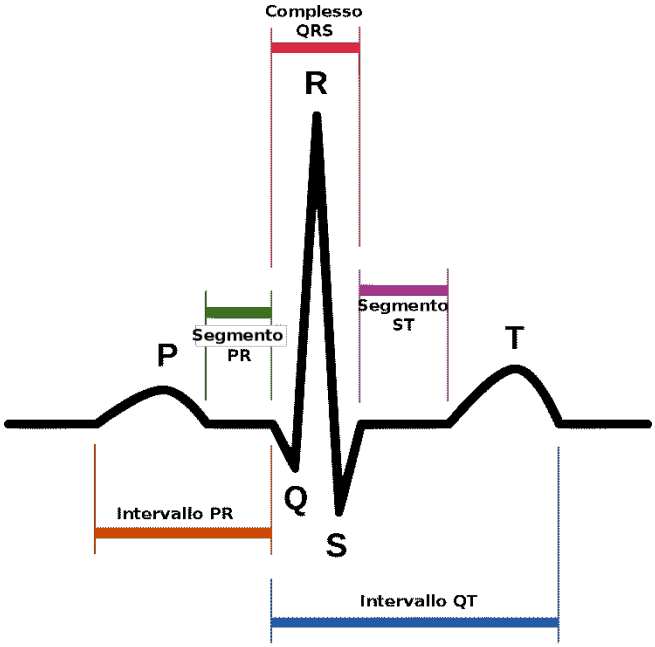

FIGURA 3.3- L'ELETTROCARDIOGRAMMA È GENERATO DA UN'INTEGRAZIONE DELLA FORMA DEI POTENZIALI D'AZIONE DELLE DIVERSE CELLULE CARDIACHE.

questo istante spingendo il sangue ai ventricoli. Le onde successive che costituiscono il complesso QRS (che corrisponde alla depolarizzazione dei ventricoli, che copre la ripolarizzazione degli atrii) sono: l'onda Q, un'onda iniziale negativa; l'onda R, una deflessione positiva che segue l'onda Q; l'onda S, di nuovo una deflessione negativa, che segue l'onda R. Dopo il complesso QRS troviamo l'onda T che rappresenta la ripolarizzazione dei ventricoli (che corrisponde quindi ad un loro rilassamento dopo la fase di contrazione) ed è volte seguita dall'onda U il cui significato è a tutt'oggi poco chiaro [4]. In realtà la ripolarizzazione degli atrii non è di facile identificazione: è vero che la depolarizzzione dei ventricoli avviene quasi simultaneamente ad essa e perciò si suppone che la ripolarizzazione del miocardio atriale cada durante l'intervallo PR o il complesso QRS. La durata media degli intervalli in un'onda di un tracciato elettrocardiografico per 60 bpm, considerando un range nominale (adulto) [4] è:

-intervallo PR: 0.12÷0.2 s;

-intervallo QRS: 0.06÷0.1 s;

-intervallo QT: 0.422 s;

-intervallo ST: 0.27÷0.33 s;

-onda P: 0.05÷0.12 s;

-onda T: può anche essere di valore molto piccolo.

L'ECG spesso è associato ad altre curve fisiologiche per lo studio del ciclo cardiaco (che abbiamo introdotto del capitolo 2). Il primo studioso che ha descritto in maniera completa il ciclo cardiaco è stato Lewis [13]; già qualche anno prima, però, Wiggers aveva coniato il termine di ciclo cardiaco ancora oggi in uso [14]. Egli sviluppò un diagramma, chiamato per l'appunto diagramma di Wiggers, il quale tutt'oggi è utilizzato per l'insegnamento della fisiologia cardiaca [15] (fig.3.4). Nel diagramma di Wiggers, l'asse X viene utilizzato per tracciare il tempo, mentre l'asse Y contiene tutto quanto segue su una singola griglia:

- Pressione sanguigna: pressione aortica, atriale, ventricolare (relative all'atrio e ventricolo sinistro);
- Volume ventricolare sinistro;
- ECG;
- Flusso arterioso (opzionale);
- Suoni cardiaci (opzionale).

Il diagramma di Wiggers illustra chiaramente la variazione coordinata di questi valori mentre il cuore batte, aiutando a comprendere l'intero ciclo cardiaco. La prima curva su cui iniziare l'analisi è quella relativa all'ECG. Lo utilizzeremo come marcatore del tempo della sistole e della diastole. Si può realizzare che il complesso QRS è l'inizio della fase di sistole e la curva T è relativa alla diastole. La curva del volume ventricolare è riferita alla variazione di volume del ventricolo sinistro; mettendola a confronto con la curva dell'elettrocardiogramma, come indicato in fig.3.4, quando si ha sistole, indicata dal complesso QRS, il volume ventricolare all'inizio non cambia perché si ha una contrazione isovolumetrica del miocardio e successivamente quando la valvola aortica si apre si ha un rapido decremento della curva del volume ventricolare sinistro, corrispondente alla curva T dell'elettrocardiogramma . Poi nel momento in cui la valvola aortica si chiude, c'è un rilassamento del ventricolo perciò il volume ventricolare non cambia. Nel punto di rilasciamento isovolumetrico, in cui il volume ventricolare è pari a 50 mL, la valvola mitrale si apre perché la pressione dell'atrio sinistro è maggiore di quella del ventricolo sinistro [4]. Per quanto riguarda la curva relativa alla pressione del ventricolo sinistro, si può osservare che in corrispondenza dell'onda P la pressione del ventricolo sinistro inizia ad aumentare, la valvola aortica si apre (perché la pressione del ventricolo diviene maggiore di quella aortica), fino ad arrivare ad un valore massimo dopo il complesso QRS con un salto pressorio fino a 140 mmHg (sistole ventricolare) che fa espellere il volume di sangue dal ventricolo. Successivamente quando il volume ventricolare inizia a tornare ai valori iniziali, la pressione del ventricolo diminuisce e la valvola aortica si chiude.

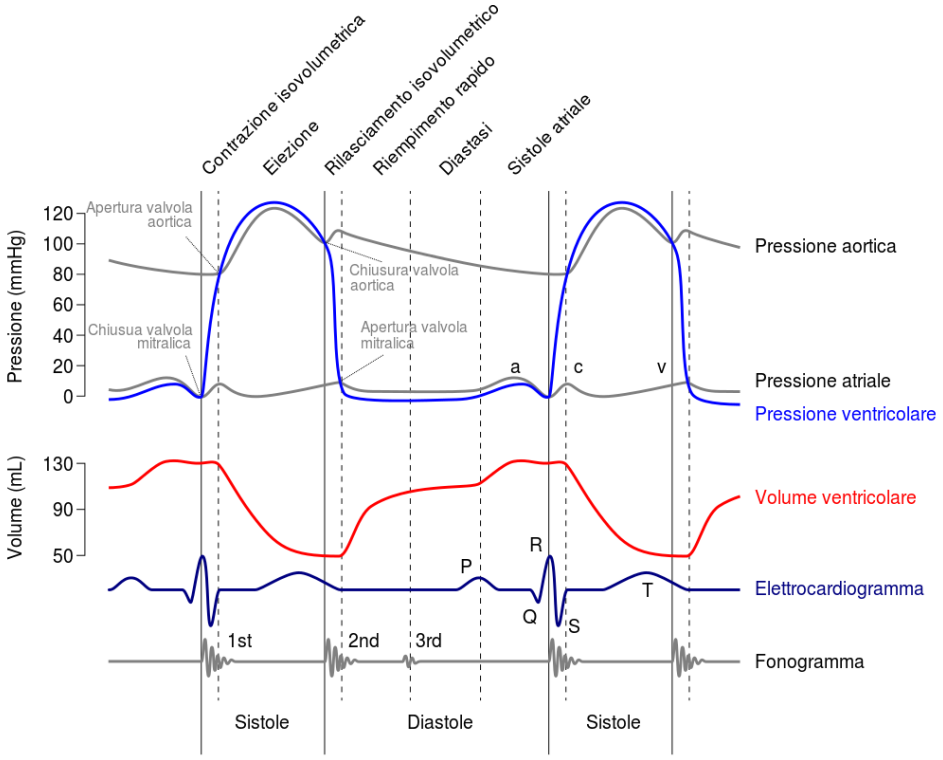

FIGURA 3.4 - DIAGRAMMA DI WIGGERS. ANDAMENTI DELLA PRESSIONE AORTICA, VENTRICOLARE SINISTRA E ATRIALE SINISTRA DURANTE IL CICLO CARDIACO, IN RELAZIONE AL SEGNALE ELETTROCARDIOGRAFICO E AL FONOGRAMMA.

3.3 Metodo per il rilevamento dei potenziali cardiaci: la posizione degli elettrodi

Dal cuore che batte si genera un segnale elettrico che viene utilizzato a fini diagnostici, in relazione a certe specifiche funzioni del cuore. Per il rilevamento dei potenziali cardiaci sono necessari almeno due sensori (elettrodi cutanei) applicati sulla superficie del corpo e posti in luoghi non equipotenziali, perché abbiamo detto che devono misurare delle ddp. Le ddp registrabili dipendono da dove sono stati posti gli elettrodi. Accade però sempre che si vogliono confrontare ECG eseguiti su individui diversi, oppure in tempi diversi sul medesimo individuo, al fine diagnostico di valutare l'esistenza di patologie. È perciò essenziale che le posizioni in cui gli elettrodi sono posti siano normalizzate (standardizzazione) [4]. Ogni coppia di elettrodi (e talora il segnale da essi ottenuto) è detta derivazione. Si analizza l'andamento del vettore cardiaco mediante sei proiezioni sul piano frontale e sei sul piano orizzontale. Queste proiezioni del vettore cardiaco H hanno carattere convenzionale e sono importanti dal punto di vista diagnostico per individuare la posizione del vettore H, indicando le direzioni e i relativi versi secondo i quali è decomposto il vettore cardiaco. Le proiezioni di H su diversi piani danno quindi la possibilità di riportare altre "viste" del vettore cardiaco. [4] Distinguiamo le seguenti derivazioni: 3 bipolari fondamentali, singolarmente indicate come I,II,III; 3 unipolari aumentate, singolarmente indicate come aVR, aVL, aVF; 6 unipolari precordiali, singolarmente indicate come V1…V6.

3.3.1 Tipi di derivazioni per il rilevamento dei potenziali elettrici del cuore: derivazioni fondamentali di Einthoven e aumentate, derivazioni precordiali

Il problema è quello di determinare i siti in cui applicare gli elettrodi, affinché il tracciato elettrocardiografico sia funzione solo delle condizioni fisiologiche o patologiche del cuore. Il fisiologo olandese Willem Einthoven (premio Nobel per la medicina,1924) [4] situò gli elettrodi ai vertici di un triangolo equilatero (fig.3.5), chiamando i tre vertici RA, da Right Arm (A), LA, da Left Arm (B) e LL, da Left Leg (C). Per quanto riguarda la posizione del punto C, ci si basa sul fatto che proiettando il vettore H nel piano frontale, si deve avere che la somma vettoriale di tale proiezione

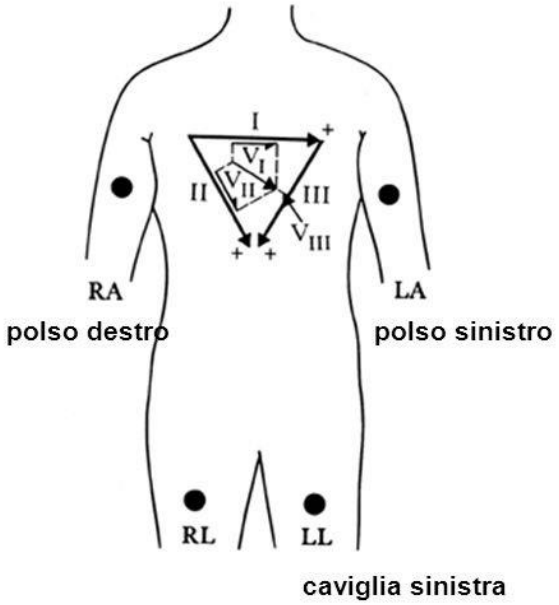

FIGURA 3.5- DERIVAZIONI FONDAMENTALI DI EINTHOVEN.

sia uguale a zero in qualsiasi istante del ciclo cardiaco. Si parla di somma vettoriale dal momento che le rette congiungenti RA con LA, RA con LL ed LA con LL individuano tre direzioni rappresentabili rispettivamente con tre versori che chiamiamo a_I,a_{II} e a_{III}. La proiezione del vettore H sulle direzioni a_I,a_{II} e a_{III} individuano quantità scalari V1, V2 e V3 secondo la relazione: $V_i=H*a_i$ con i=I,II,II [4]. Dalla prima legge di Kirchoff infatti abbiamo che in una maglia chiusa, in ogni istante, la somma delle ddp deve essere uguale a zero (I=II+III), per cui il punto C può essere situato in punti diversi, ad esempio sulla gamba destra. È evidente che basta misurare due potenziali per determinare algebricamente il terzo. Il triangolo formato dagli elettrodi è stato chiamato triangolo di Einthoven, e le tre derivazioni sono dette derivazioni fondamentali di Einthoven. Si hanno le seguenti denominazioni internazionalmente accettate per le ddp misurate [4]:

- Tra RA e LA: prima derivazione ($V_1=Ha_1$);
- Tra RA e LL: seconda derivazione ($V_2=Ha_2$);
- Tra LA e LL: terza derivazione ($V_3=Ha_3$).

Nella pratica gli elettrodi vengono posti effettivamente ai polsi della mano sinistra e destra ed alla caviglia della gamba sinistra. La scelta della gamba sinistra anziché della destra fu all'epoca fondata sulla circostanza che, essendo il cuore situato anatomicamente nella parte sinistra della gabbia toracica, si pensava che la gamba sinistra offrisse maggiori vantaggi dal punto di vista della resistenza elettrica rispetto a quella destra che risulta più lontana. In realtà un elettrocardiogramma eseguito utilizzando la gamba destra non sarebbe significativamente diverso. Nella pratica si usa il potenziale della gamba destra come riferimento e per ridurre per quanto possibile le interferenze elettromagnetiche. Un altro modo largamente impiegato per eseguire un ECG utilizza derivazioni unipolari. Ciò significa che viene rilevato dallo strumento il potenziale in un sito anatomico rispetto a un riferimento. Le tre derivazioni fondamentali, infatti, non sono sufficienti ad individuare la posizione e l'intensità nel tempo del vettore H, dal quale dedurre un'informazione diagnostica più ampia e accurata. Nel 1944 G.A. Wilson propose di valutare lo spostamento del vettore cardiaco nel corso del ciclo su di un piano orizzontale, utilizzando come riferimento un centro elettrico W chiamato Terminale Centrale di Wilson, formato connettendo ogni elettrodo costituente le tre derivazioni principali, tramite una resistenza di identico valore R, ad un nodo comune [4]. Quindi possiamo affermare che le 3 derivazioni unipolari aumentate sono le tre differenze di potenziale misurate tra ciascun elettrodo delle derivazioni fondamentali e il centro stella (CS, Centro Terminale di Wilson), ottenuto collegando gli altri due elettrodi a due resistenze di eguale valore. Vi sono tre possibilità di ottenere il potenziale di riferimento O e quindi è possibile individuare tre derivazioni che consentono di ricavare: il potenziale del braccio destro, utilizzando come riferimento quello ottenuto dal braccio sinistro e gamba sinistra; il potenziale del braccio sinistro utilizzando come riferimento quello ottenuto dal braccio destro e gamba sinistra; il potenziale della gamba sinistra utilizzando come riferimento quello ottenuto dal braccio destro e da quello sinistro (fig.3.6). La denominazione di aumentate deriva dal fatto che la differenza di potenziale che si deriva da ogni arto rispetto al potenziale di riferimento è generalmente maggiore (circa il 50%) di quello che si rileverebbe per lo stesso arto, ma rispetto ad un altro arto da solo, come sulle derivazioni bipolari. Le derivazioni aumentate possono essere dedotte direttamente con le seguenti relazioni:

- $aV_R = -(I+II)/2$;
- $aV_L = (I-III)/2$;
- $aV_F = (II+III)/2$.

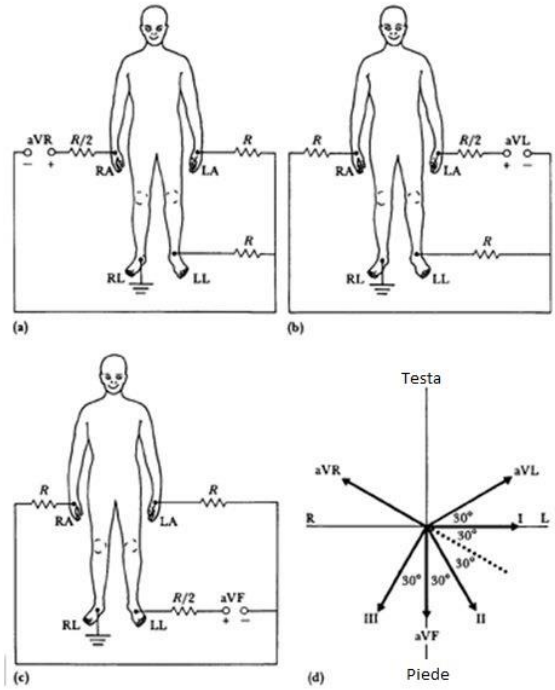

FIGURA 3.6- DERIVAZIONI UNIPOLARI UMENTATE. IN FIGURA VIENE MOSTRATO COME VENGONO RICAVATE SINGOLARMENTE LE TRE DERIVAZIONI AUMENTATE aV_R, aV_L, aV_F. IN FIGURA IN BASSO A DESTRA, UNA RAPPRESENTAZIONE CONVENZIONALE DELLE PROIEZIONI DEL VETTORE CARDIACO NEL PIANO FRONTALE; POSIZIONE DELLE DERIVAZIONI AUMENTATE RISPETTO A QUELLE PRINCIPALI.

Le derivazioni fondamentali di Einthoven ed aumentate forniscono la proiezione sul piano frontale del vettore dipolo H. Vi è un'altra proiezione degli elettrodi (derivazioni precordiali) che fornisce la proiezione dello stesso vettore sul piano trasversale utilizzando derivazioni unipolari. Le 6 derivazioni unipolari precordiali sono le differenze di potenziale tra un elettrodo esplorante, posto in una delle sei posizioni toraciche, e il centro stella CS, ottenuto collegando i tre elettrodi della prima derivazione con resistenze di eguale valore. In figura 3.7, sono mostrati i versori delle 6 derivazioni precordiali. Si è soliti assumere che il Terminale Centrale di Wilson, CS, abbia un'ubicazione fissa al centro del torace, di conseguenza, i versori delle derivazioni precordiali si considerano su un piano trasversale. Disponendo quindi del terminale di Wilson, con un elettrodo esplorante o contemporaneamente si sono valutate le differenze di potenziale in determinati siti chiamati V1,V2,V3,V4,V5 e V6 che hanno le seguenti posizioni anatomiche [4]:

- V1 = quarto spazio intercostale a destra del margine sternale;
- V2 = quarto spazio intercostale a sinistra del margine sternale;
- V4 = nel quinto spazio intercostale;
- V3 = a metà strada tra V2 e V4;
- V5 = sulla linea ascellare anteriore allineato con V4 e V6;
- V6 = allineato esternamente con V4 e V5.

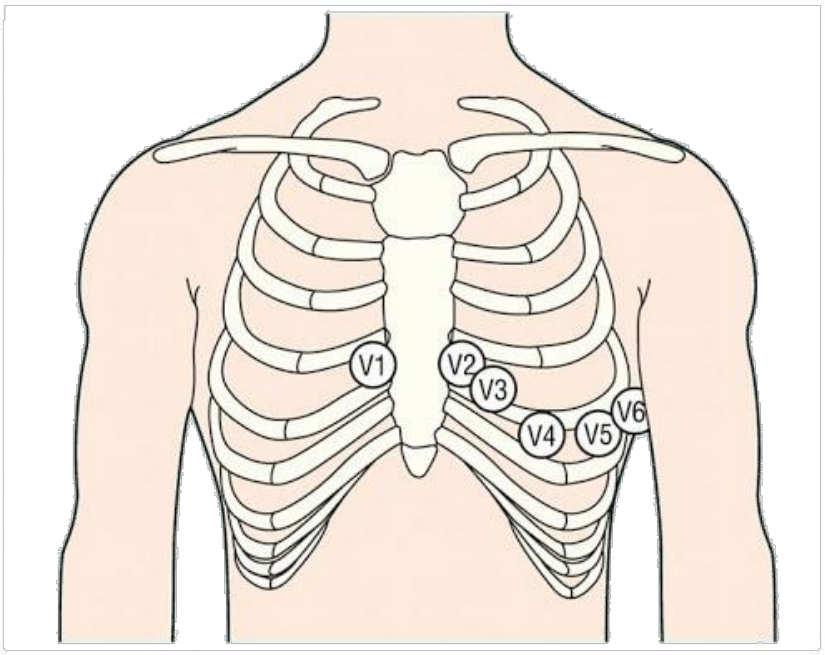

FIGURA 3.7- DERIVAZIONI PRECORDIALI. SONO MOSTRATI IN FIGURA LE POSIZIONI SUL TORACE DELLE 6 DERIVAZIONI PRECORDIALI.

La scelta delle posizioni degli elettrodi è fondata sul concetto che la prossimità del cuore alla parete toracica anteriore possa permettere alla derivazione precordiale di funzionare come derivazione semidiretta essendo influenzata principalmente dalla massa cardiaca al di sotto dell'elettrodo. Sebbene questo concetto non abbia il significato qualitativo che originariamente si riteneva che avesse, tali derivazioni riflettono l'attività del cuore nell'insieme e consentono di ottenere un quadro più corretto, se effettuate assieme alle altre 6 derivazioni, della effettiva posizione del vettore H e delle sue anomalie [4].

3.4 Heart-Rate Variability: la variabilità della frequenza cardiaca

3.4.1 Definizione di heart-rate variability e metodo di misurazione

Come abbiamo detto, la frequenza cardiaca (heart-rate) è definita come il numero medio di battiti cardiaci al minuto. Il tempo che passa tra un battito cardiaco e un altro non è costante, ma cambia continuamente e questo è un dato molto importante. La variabilità della frequenza cardiaca (HRV) è il fenomeno fisiologico della variazione nell'intervallo di tempo tra i battiti cardiaci. Viene misurato dalla variazione dell'intervallo da battito a battito. Vi sono altre terminologie con cui possiamo definirla, ad esempio: "ciclo lunghezza variabilità", "RR variabilità" (dove R è un punto corrispondente al picco del complesso QRS dell'ECG e RR è l'intervallo tra R successive) e "cuore periodo variabilità". I metodi utilizzati per rilevare i battiti includono: ECG, pressione sanguigna, balistocardiogrammi, [20] e il segnale dell'onda del polso derivato da un fotopletismografo (PPG). L'ECG è considerato superiore perché fornisce una forma d'onda chiara, che semplifica l'esclusione dei battiti cardiaci che non hanno origine nel nodo senoatriale.

Lo studio della Heart Rate Variability è sempre in maggiore aumento con gli anni, perché rappresenta un sistema affidabile, economico, poco invasivo e ricco di informazioni [19]. In letteratura troviamo numerosi articoli che utilizzano questo strumento per: valutare il rischio di aritmie cardiache e di infarto; analizzare il bilanciamento dell'attività fra il sistema nervoso simpatico e parasimpatico (bilancio simpato/vagale). Un HRV ridotto si osserva in pazienti con disfunzione del sistema nervoso autonomo, ansiosi, depressi, asmatici, con disturbi psichiatrici, disturbi gastrointestinali, infiammazione e ipertensione. Questo indica una ridotta capacità di regolazione e una scarsa adattabilità agli stimoli. Un sistema sano è un sistema in grado di adattarsi velocemente. Il cuore è sotto il controllo parasimpatico (nervo vago), che lo rallenta e sotto il controllo simpatico, che lo accelera. In particolare, il sistema nervoso simpatico, quando viene attivato, produce una serie di effetti quali: accelerazione del battito cardiaco, dilatazione dei bronchi, aumento della pressione arteriosa, vasocostrizione periferica, dilatazione pupillare, aumento della sudorazione. I mediatori chimici di queste risposte vegetative sono la noradrenalina, l'adrenalina, la corticotropina, e diversi corticosteroidi. Il sistema simpatico è la normale risposta dell'organismo a una situazione di allarme, lotta, stress. Al contrario, il sistema nervoso parasimpatico (chiamato anche Attività Vagale), quando viene attivato, produce un rallentamento del ritmo cardiaco, un aumento del tono muscolare bronchiale, dilatazione dei vasi sanguinei, diminuzione della pressione, rallentamento della respirazione, aumento del rilassamento muscolare, il respiro diventa più calmo e profondo, i genitali, mani e piedi diventano più caldi. Esso agisce attraverso il tipico mediatore chimico acetilcolina. Il sistema parasimpatico rappresenta la normale risposta dell'organismo ad una situazione di calma, riposo, tranquillità ed assenza di pericoli e stress. Il nostro corpo, in ogni momento, si trova in una situazione determinata dall'equilibrio o dalla predominanza di uno di questi due sistemi nervosi. La capacità dell'organismo di modificare il proprio bilanciamento verso l'uno o l'altro sistema, è molto importante ed è un meccanismo fondamentale che tende all'equilibrio dinamico dell'organismo sia dal punto di vista fisiologico che psicologico. Da ciò la grande importanza di avere oggi uno strumento scientifico come la HRV in grado di valutare lo stato relativo del sistema nervoso simpatico e parasimpatico [19][20].

La variabilità della frequenza cardiaca può essere valutata in due modi: calcolando un indice mediante operazioni statistiche su una serie di intervalli RR (analisi nel dominio del tempo), oppure mediante l'analisi spettrale (dominio della frequenza) di un array di intervalli RR. Entrambi i metodi richiedono un'accurata tempificazione delle onde R. L'analisi può essere effettuata su brevi segmenti di ECG con una durata da 0.5 a 5 minuti, o su registrazioni ECG 24-ore. La HRV può essere agevolmente misurata mediante un sensore fotopletismografico applicato ad un dito, che rileva le variazioni cicliche del tono pressorio nei capillari del dito stesso, che rappresentano fedelmente il battito cardiaco. Una volta digitalizzati, i dati sono analizzati da un software che provvede a calcolare la distanza esatta fra un battito cardiaco e l'altro (espressa in millisecondi) e a creare un diagramma che esprime la distanza R-R fra un battito e l'altro, in funzione del numero di battiti cardiaci, il cosiddetto tacogramma (fig. 3.8) [20].

I parametri nel dominio del tempo dell'HRV quantificano l'importo di variabilità nelle misurazioni dell'intervallo battito-battito (in inglese interbeat interval-IBI) [21], che è il periodo di tempo tra successivi battiti cardiaci. Si osservano periodi di monitoraggio dei battiti cardiaci che vanno in un range da 1 minuto (anche meno) a un periodo di 24 h. Questi parametri includono quelli di nostro interesse, ovvero la SDNN (in ms, la deviazione standard degli intervalli NN- cioè degli intervalli RR supponendo ogni battito come sinusale), NN50 (numero di intervalli RR consecutivi che differiscono di più di 50 ms), pNN50 (in %, percentuale degli intervalli RR consecutivi che differiscono di più di 50 ms) e la RMSSD (in ms, si ottiene calcolando la radice quadratica media delle differenze in millisecondi tra intervalli RR consecutivi). Spieghiamo brevemente ciascun parametro:

- La deviazione standard degli intervalli NN (SDNN) è misurata in ms. Il fatto che si consideri ogni battito cardiaco come sinusale implica che battiti cardiaci anormali, come battiti ectopici (che originano al di fuori del nodo senoatriale) siano "rimossi" [21]. Mentre lo standard di registrazione convenzionale a breve termine è di 5 min, ricerche hanno proposto uno standard più corto di registrazione tra 60 s e 240 s. Sia l'attività del sistema nervoso simpatico che del parasimpatico danno un contributo alla SDNN. I valori che si ottengono dalla SDNN predicono sia stati patologici che mortalità. Basata sul monitoraggio delle 24 h, pazienti con una SDNN inferiore a 50 ms sono classificati come malati, tra 50-100 ms significa che hanno una salute compromessa, e una SDNN di più di 100 ms indica che il paziente è sano [21].

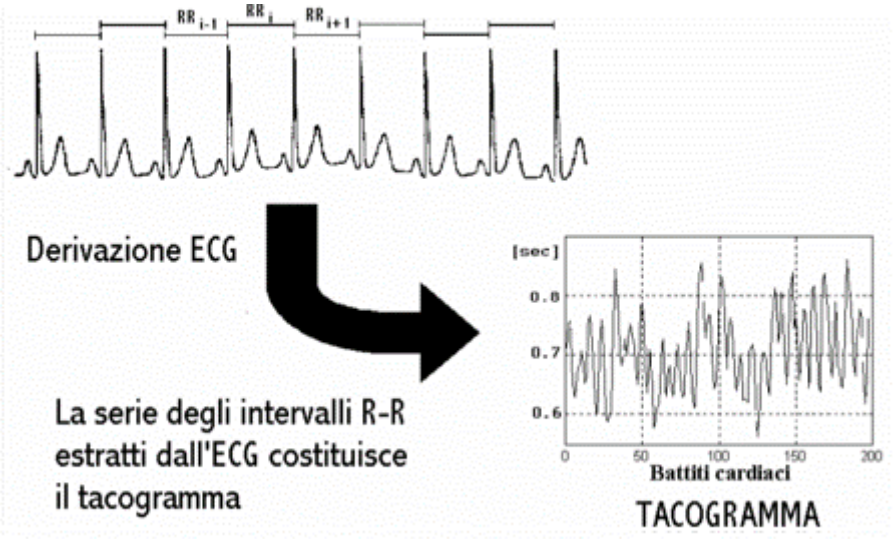

FIGURA 3.8- IL TACOGRAMMA ESPRIME LA DISTANZA RR TRA UN BATTITO E L'ALTRO IN FUNZIONE DEL NUMERO DEI BATTITI CARDIACI.

- Il numero di intervalli NN consecutivi che differiscono per più di 50 ms (NN50) richiede un periodo di 2 min.
- La percentuale di intervalli NN consecutivi che differiscono per più di 50 ms (pNN50) richiede anch'essa un periodo di 2 min. La pNN50 è fortemente correlata all'attività del sistema nervoso parasimpatico e alla RMSSD.
- L'RMSSD riflette la varianza battito per battito della frequenza cardiaca ed è la principale misura nel dominio del tempo utilizzata per stimare i cambiamenti mediati dal nervo vago riflessi nell'HRV. Un valore basso di RMSSD è indice di una scarsa attività parasimpatica e di difficoltà nel recupero da uno sforzo fisico o da una situazione ad elevato stress emotivo. Maggiore sarà il valore di HRV rilevato, maggiore sarà il risultato di RMSSD, maggiore sarà la capacità di recupero dallo stress. Mentre l'RMSSD è correlato all'attività del parasimpatico, l'influenza della frequenza respiratoria su questo indice è incerta. L'RMSSD è meno influenzato dalla respirazione rispetto all'aritmia sinusale respiratoria in diverse attività. L'RMSSD è più influenzato dal sistema nervoso parasimpatico rispetto alla SDNN. Valori più bassi di RMSSD sono correlati con punteggi più alti per innumerevoli rischi di inspiegabile morte improvvisa per epilessia [21].

Per l'analisi nel dominio della frequenza viene effettuata una stima della potenza spettrale (trasformata di Fourier al quadrato) della serie degli intervalli RR (tacogramma). Nella potenza spettrale del tacogramma si identificano 3 regioni: VLF (in inglese Very Low Frequency) la quale dipende da fenomeni di natura non lineare ed è strettamente correlata alla SDNN; LF (in inglese Low Frequency) associata all'attività del sistema simpatico e anch'essa correlata alla SDNN; HF (in inglese High Frequency) associata all'attività del sistema parasimpatico e al picco respiratorio (e quindi correlata alla RMSSD e alla pNN50).

Capitolo 4. L’epilessia

4.1 Introduzione: descrizione del fenomeno epilettico e principali sintomi

Tra le malattie del sistema nervoso, distinguiamo in particolar modo l’epilessia. L'epilessia (dal greco ἐπιληψία, "essere preso, colto di sorpresa "[22]) è la malattia cronica cerebrale più comune e colpisce persone di tutte le età. Più di 50 milioni di persone in tutto il mondo hanno l'epilessia; quasi l'80% di essi vive in paesi a basso e medio reddito [23]. Nel 2013, l'epilessia ha causato 116.000 decessi, in aumento rispetto ai 111.000 del 1990 [24]. Questo fenomeno diventa più comune nelle persone anziane [25].

Il fenomeno epilettico è caratterizzato da convulsioni ricorrenti, che sono brevi episodi di movimento involontario che possono coinvolgere una parte del corpo (parziale) o l'intero corpo (generalizzato) e talvolta sono accompagnati da perdita di coscienza (assenze) e da alterazioni sensitive, psichiche o motorie, più o meno accompagnate da spasmi o da contrazioni della muscolatura scheletrica di tipo convulsivo, dette “crisi epilettiche” [26]. Gli episodi convulsivi sono dovuti all’iperattività di alcune cellule nervose cerebrali (i neuroni) che fanno parte della sostanza grigia dell’encefalo e danno come risultato numerose scariche elettriche incontrollate. Diverse parti del cervello possono essere il sito di tali scariche. I neuroni coinvolti durante i fenomeni epilettici sono quelli situati a livello della corteccia cerebrale. Si definiscono focolai epilettogeni i punti in cui originano gli attacchi epilettici; in tale sede si concentra la popolazione neuronale con attività anomala. Questi focolai possono rimanere silenti per periodi prolungati dal momento che i neuroni sani che li circondano tendono ad inibirne o neutralizzarne le scariche elettriche anomale. Quando l'attività di questi neuroni viene sopraffatta e la cosiddetta "soglia di convulsività" superata, insorgono i sintomi tipici della malattia. Da notare che tale soglia varia da individuo a individuo ed è particolarmente bassa negli epilettici.

Le crisi epilettiche possono anche variare in frequenza, da meno di 1 all'anno a diverse al giorno. L’epilessia è inoltre caratterizzata da un rischio a lungo termine di attacchi epilettici ricorrenti. Le caratteristiche delle convulsioni variano e dipendono da dove inizia il disturbo nel cervello e fino a che punto si diffonde ma anche a seconda dell’età di una persona [27].

Circa il 60% degli attacchi epilettici è di tipo convulsivo ed è il più comune. Gli attacchi epilettici di questo tipo, che hanno come bersaglio i muscoli del corpo, si distinguono in “grande male” o “piccolo male”. Del “grande male” fanno parte tutte le crisi generalizzate, dette anche crisi convulsive toniche e crisi convulsive cloniche, che originano da entrambi gli emisferi del cervello [28] e si manifestano con ipertono muscolare (crisi toniche) o per fasi cicliche di contrazione-rilasciamento muscolare (crisi cloniche). Costituiscono 1/3 degli attacchi epilettici di tipo convulsivo. Il restante 2/3 è caratterizzato da crisi parziali semplici (senza perdita di coscienza) o complesse (con perdita di coscienza) che definiscono le convulsioni focali (o parziali) e che sono caratterizzate da brusche scariche delle cellule nervose di una sola regione della corteccia cerebrale. Possono tuttavia progredire a crisi epilettiche generalizzate. Le convulsioni focali semplici comprendono manifestazioni motorie (convulsioni limitate a una specifica area del corpo, ad esempio il braccio), sensitive (formicolio), sensoriali (allucinazioni, alterazioni di gusto, olfatto, tatto, udito). Le convulsioni focali complesse comportano invece una modifica o perdita di coscienza; durante una crisi parziale complessa si può fissare il vuoto e non rispondere normalmente agli stimoli o eseguire movimenti ripetitivi, come sfregarsi le mani, masticare, deglutire, camminare in cerchio [27].

Il 40% delle crisi epilettiche è di tipo non-convulsivo. Si tratta dell'assenza tipica o "piccolo male" che si presenta come una diminuzione del livello di coscienza con una durata di circa 20 secondi [28].

Un'esperienza molto comune di chi soffre di crisi epilettiche è nota come aura. Si verificano sintomi temporanei, come perdita di consapevolezza o coscienza e disturbi del movimento, della sensazione (inclusi visione, udito e gusto), umore o altre funzioni cognitive. Spasmi improvvisi possono cominciare in un gruppo muscolare specifico per poi diffondersi ai muscoli circostanti [29]. Possono, inoltre, verificarsi improvvisi automatismi: questi sono attività motorie non-consapevolmente eseguiti e inerenti per lo più a semplici movimenti ripetitivi come schioccare le labbra o attività più complesse come il tentare di raccogliere qualcosa. È da tenere presente però che i sintomi variano a seconda del tipo di crisi epilettica (generalizzata o focale, semplice o complessa). Quindi sono diversi i sintomi a cui le convulsioni possono dar vita, appunto perché essa è causata da un'attività anomala delle cellule cerebrali. Vi possono essere sintomi psichici di varia natura (estraneità, déjà-vu) fino ad un movimento incontrollato di braccia e di gambe [28].

Le persone con epilessia tendono ad avere più problemi fisici (come fratture e contusioni da lesioni correlate a convulsioni), nonché tassi più elevati di condizioni psicologiche, tra cui ansia e depressione. Allo stesso modo, il rischio di morte prematura nelle persone con epilessia è fino a tre volte superiore rispetto alla popolazione generale, con i più alti tassi di mortalità prematura riscontrati nei paesi a basso e medio reddito e nelle aree rurali [28][27].

4.2 Classificazione dei principali tipi di crisi epilettiche

Come detto, i principali tipi di crisi epilettiche sono: tonico-cloniche, toniche, cloniche, miocloniche, assenza tipica e crisi atoniche. È bene tenere presente che i sintomi variano a seconda del tipo di crisi epilettica. In letteratura sono state descritte ben 150 tipi di epilessia, classificabili in parziali e generalizzate. Le epilessie parziali interessano soltanto un emisfero cerebrale e vengono ulteriormente classificate in semplici e complesse. Quelle semplici sono caratterizzate da attacchi leggeri, che non si traducono mai in perdite di conoscenza; le epilessie complesse invece comportano manifestazioni più severe, accompagnate sempre da perdita di conoscenza (generalmente di breve durata, pochi secondi) e da contrazioni muscolari più intense. Nelle epilessie generalizzate i neuroni che causano gli attacchi interessano entrambi gli emisferi. Si accompagnano quasi sempre a perdita di conoscenza (assenza) associata a manifestazioni contrattili e spasmi di tipo mioclonico/tonico e tonico/clonico [27].

4.3 Le cause dei fenomeni epilettici

L'epilessia non è contagiosa. Sebbene molti meccanismi patologici che verranno elencati di seguito possano portare all'epilessia, la causa della malattia è ancora sconosciuta in circa il 50% dei casi a livello globale [23]. Queste forme per le quali ancora non è riconosciuta alcuna causa sono note come epilessie primarie o idiopatiche. Nell'altra metà dei casi sono diversi i fattori che possono provocare l'insorgenza di questa patologia (si parla di epilessie secondarie). Le cause dell'epilessia sono suddivise nelle seguenti categorie: strutturale, genetica, infettiva, metabolica, immune e sconosciuta.

Molte e diverse sono le cause in grado di determinare l'insorgenza di manifestazioni epilettiche. Le principali sono [23]:

- alterazioni congenite (generalmente originano durante lo sviluppo del sistema nervoso centrale; possono quindi instaurarsi già durante lo sviluppo del feto, anche a causa dell'abuso di alcol e droghe durante la gravidanza);
- traumi cranici: causano una forma epilettica immediata. Particolarmente pericolosi sono quelli ostetrici, dovuti all'applicazione del forcipe o alle eccessive compressioni subite dal cranio fetale durante i parti particolarmente prolungati;

- ascesso o tumore cerebrale;
- anossia alla nascita: difficoltà respiratorie durante il travaglio;
- ischemia dei vasi cerebrali (ridotto apporto di sangue, quindi di ossigeno, al cervello) o emorragie cerebrali;
- alterazioni indotte da malattie infettive: soprattutto quelle che interessano la prima infanzia, specie quando decorrono con una certa gravità (patologie esantematiche: morbillo, varicella, rosolia);
- fattori genetici (la malattia viene trasmessa a livello familiare; ad oggi si ritiene che siano circa 500 i geni che potrebbero essere legati allo sviluppo di questa condizione);
- disturbi dello sviluppo: l'epilessia a volte può essere associata a disturbi dello sviluppo come l'autismo e la neurofibromatosi.

Meno dell'un percento della popolazione va incontro ad epilessia durante l'arco della vita, mentre episodi isolati, privi di significato patologico, arrivano ad interessare il 5% circa della popolazione. Nella maggioranza dei casi l'epilessia è causata da una sofferenza organica del cervello, ad eccezione di una discreta percentuale di casi idiopatici, di cui peraltro ancora si discute, che può guarire spontaneamente durante l'età dello sviluppo (quando l'epilessia è di tipo semplice) [23].

4.4 Diagnosi e trattamenti dell'epilessia

I sintomi dell'epilessia focale possono essere confusi con quelli di altri disturbi neurologici tra cui l'emicrania, la narcolessia e altri disturbi mentali. Per giungere a una diagnosi della patologia, il medico esaminerà i sintomi e la storia medica del paziente e potrà richiedere la sottoposizione del paziente stesso a diversi esami di approfondimento [28]:

- esame neurologico volto a testare il comportamento, le abilità motorie, la funzione mentale e altre capacità del soggetto;
- test neuropsicologici volti a valutare le capacità di pensiero, di memoria e di linguaggio;
- esami del sangue, per verificare la presenza di infezioni, malattie genetiche o altre condizioni che possono essere associate all'epilessia;
- elettroencefalogramma, per rilevare la presenza di eventuali anomalie cerebrali (è il test più comunemente utilizzato per diagnosticare l'epilessia). In circa la metà dei casi questi segnali risultano mutati anche in assenza dei sintomi.

Il medico può anche richiedere che vengano effettuati altri esami in grado di rivelare anomalie e malfunzionamenti nel cervello che potrebbero causare le crisi (come tumori, emorragie e cisti): tomografia computerizzata, tomografia assiale computerizzata, risonanza magnetica o TAC (hanno lo scopo di indagare la presenza di eventuali lesioni cerebrali), risonanza magnetica funzionale, tomografia ad emissione di positroni (PET). In alcuni particolari casi può essere richiesto anche l'impiego della tomografia ad emissione di fotone singolo (SPECT). Fondamentale è anche l'analisi della storia clinica del paziente che, considerato il frequente stato di incoscienza associato all'episodio epilettico, dovrebbe avvalersi del contributo di osservatori esterni a lui vicini [26].

Le convulsioni possono essere controllate. La maggior parte dei casi di epilessia viene tenuta sotto controllo mediante la somministrazione di farmaci anti-epilettici. In alcuni casi per ridurre la frequenza e l'intensità delle convulsioni alcune persone trovano giovamento dalla combinazione di più farmaci. I farmaci anti-epilettici possono avere diversi effetti collaterali, tra cui stanchezza, vertigini, aumento di peso, perdita di densità ossea, eruzioni cutanee, perdita di coordinamento, problemi di linguaggio, problemi di memoria e di pensiero, depressione [25][26].

Tra gli approcci chirurgici sono utilizzati la stimolazione del nervo vago mediante l'impianto di un dispositivo apposito, simile a un pacemaker cardiaco. Fino al 70% delle persone che vivono con l'epilessia potrebbe diventare libero da crisi epilettiche con l'uso appropriato di farmaci anti-epilettici [23]. L'interruzione della terapia con questi farmaci può essere presa in considerazione dopo 2 anni senza convulsioni e deve tenere conto dei fattori clinici, sociali e personali pertinenti. Nei paesi a basso reddito, circa tre quarti delle persone con epilessia potrebbero non ricevere le cure di cui hanno bisogno. Questo è chiamato "gap terapeutico". In molti paesi a basso e medio reddito vi è una scarsa disponibilità di farmaci anti-epilettici. Un recente studio ha rilevato che la disponibilità media di questi farmaci generici nel settore pubblico dei paesi a basso e medio reddito è inferiore al 50%. Ciò può costituire una barriera all'accesso al trattamento. È possibile diagnosticare e trattare la maggior parte delle persone con epilessia a livello di assistenza sanitaria primaria senza l'uso di attrezzature sofisticate. I progetti pilota dell'OMS hanno indicato che la formazione dei principali fornitori di assistenza sanitaria per diagnosticare e curare l'epilessia può ridurre efficacemente il divario nel trattamento dell'epilessia. La chirurgia potrebbe essere utile per i pazienti che rispondono male ai trattamenti farmacologici. Solo in determinati casi (che vanno accuratamente selezionati) si può asportare, con un intervento chirurgico, la zona del cervello da cui prende inizio la crisi epilettica. Questo tipo di intervento, che nel 70-90% dei casi porta a guarigione completa, è indicato in presenza di epilessia resistente alla terapia farmacologica, in cui sia stata ben documentata l'origine dei focolai epilettogeni e l'assenza di deficit neurologici gravi in seguito alla loro rimozione [23].

4.5 Epilessia notturna del lobo frontale

L'epilessia può manifestarsi con crisi che occorrono anche durante il sonno: in questo caso si parla di epilessia notturna. I sintomi dell'epilessia notturna comportano mancanza di respiro, nausea, la sensazione come se si fosse spinti o si stesse per cadere, e tremori. Le crisi notturne possono essere caratterizzate da movimenti involontari degli arti, scatti e talvolta anche da emissione di urla. Spesso è difficile formulare una diagnosi di epilessia notturna in quanto esistono altri disturbi del sonno, detti parasonnie, che hanno una sintomatologia molto simile – pur non presentando una genesi epilettica. Si distinguono crisi epilettiche notturne a seconda della parte di corteccia cerebrale coinvolta. L'epilessia notturna del lobo frontale è il secondo tipo di epilessia più comune dopo l'epilessia del lobo temporale. L'epilessia del lobo frontale è un disturbo neurologico caratterizzato da brevi e ricorrenti crisi che si verificano nel lobo frontale del cervello, spesso mentre il paziente sta dormendo, per questo si definisce "crisi epilettica notturna". Entrambe le forme sono caratterizzate da crisi parziali (focali) che possono verificarsi in due diverse forme: crisi semplici (che non influiscono sullo stato di coscienza o sulla memoria) o crisi complesse (che influenzano lo stato di coscienza o la memoria prima, durante o dopo una crisi). I sintomi e le manifestazioni cliniche dell'epilessia del lobo frontale possono variare a seconda dell'area specifica interessata [30].

Come abbiamo visto nel capitolo 1, parlando della suddivisione della corteccia cerebrale in lobi, abbiamo detto che il lobo frontale fa parte dell'area della corteccia motoria primaria. Le cellule nervose della corteccia motoria primaria controllano l'attività dei muscoli del corpo secondo uno schema organizzativo ben definito [1]; per esempio, alle regioni del corpo in grado di esercitare un fine controllo dei movimenti, come il volto o le mani, corrisponde una percentuale di area motoria primaria molto più elevata rispetto a quella legata al controllo dei movimenti di altre zone corporee ; questa corrispondenza tra regioni del corpo e regioni corticali viene indicata con il nome di rappresentazione. Vista la scarsa conoscenza delle funzioni associate ai lobi frontali, le convulsioni che si verificano in queste regioni del cervello possono produrre sintomi insoliti che possono essere confusi erroneamente con disturbi psichiatrici, convulsioni non epilettiche o disturbi del sonno [31].

A causa dell'enorme diversità delle funzioni cognitive e motorie regolate dai lobi frontali, vi è anche un'enorme varietà di sintomi basati sul lato coinvolto e sulla topografia dell'origine focale. In generale, i sintomi comprendono l'assunzione di una postura asimmetrica e anormale; urla ripetitive e movimenti a scatti ripetitivi. I sintomi si presentano in lassi di tempo inferiori al minuto e spesso si verificano durante il sonno [32]. Nella maggior parte dei casi, il paziente sperimenta un'aura fisica ed emotiva, formicolio, intorpidimento o tensione prima che si verifichi un attacco [33]. La paura è associata sia all'epilessia del lobo temporale che frontale, ma in quella frontale viene espressa sul volto della persona, mentre nella temporale è soggettiva e interna, non percepibile dall'osservatore [34].

La postura tonica e movimenti clonici sono sintomi comuni nella maggior parte delle aree del lobo frontale, quindi il tipo di convulsioni associate all'epilessia del lobo frontale sono dette crisi tonico cloniche. I movimenti motori distonici sono comuni sia all'epilessia notturna del lobo frontale che a quella del lobo temporale, ma compaiono spesso come primo sintomo nell'epilessia frontale, in cui sono piuttosto brevi e non influenzano la coscienza. Le crisi possono essere: parziali complesse, parziali semplici, generalizzate secondarie o una combinazione delle tre [30].

Le persone afflitte da questa patologia non sempre sono consapevoli dei loro comportamenti anomali. All'epilessia del lobo frontale può seguire un breve periodo di confusione post-crisi, spesso non rilevabile [31].

Le cause scatenanti l'epilessia del lobo frontale sono diverse, e vanno dalla genetica al trauma cranico. Sebbene non ancora del tutto intesa, si ritiene che la causa di questa epilessia parziale sia un malfunzionamento delle formazioni reticolari del nucleo talamico il cui ruolo è centrale nella malattia. I motivi per cui si è giunti a tale conclusione sono essenzialmente due: in primo luogo, la funzione delle formazioni reticolari è importante nel sonno e le crisi epilettiche tipiche dell'epilessia notturna autosomica dominante del lobo frontale hanno origine nella corteccia frontale; in secondo luogo, sia il talamo, sia la corteccia ricevono impulsi colinergici e le subunità del recettore dell'acetilcolina comprendono i tre geni noti causanti detta epilessia [31].

Sebbene l'epilessia del lobo frontale sia spesso erroneamente diagnosticata, possono essere effettuati test come l'EEG o l'MRI per rivelare la presenza di un tumore o di una malformazione vascolare. A differenza della maggior parte degli EEG epilettici, le anormalità negli EEG del lobo frontale ne precedono l'insorgenza fisica e aiutano nella localizzazione dell'origine della crisi [32].

4.6 Implicazioni cardiovascolari nell'epilessia

Due ricerche di recente pubblicazione confermano l'ipotesi che l'epilessia possa riflettersi sull'attività del sistema nervoso autonomo, la branca del sistema nervoso che controlla automaticamente alcuni parametri di funzionamento dell'organismo, tra cui il ritmo cardiaco [35]. Il primo studio suggerisce che i bambini affetti da epilessia generalizzata possano avere significative alterazioni del ritmo cardiaco, specialmente durante il sonno [35]. Il secondo studio, misurando in tempo reale alcuni parametri del ritmo cardiaco in casi di epilessia resistente ai farmaci, indica che sarebbe possibile prevedere le crisi epilettiche grazie a un algoritmo trasferibile in una app per smartphone [36]. Uno studio fatto da ricercatori della Case Western Reserve University di Cleveland in Ohio, negli USA e da tre diverse università giapponesi, afferma che nei pazienti affetti da epilessia il sistema nervoso autonomo presenti delle anomalie, anche quando le crisi epilettiche non sono in atto. Per questo studio hanno reclutato un gruppo di bambini con una diagnosi di epilessia generalizzata e un gruppo di bambini sani. In entrambi i gruppi hanno registrato l'EEG e l'ECG durante la fase del sonno e in assenza di crisi epilettiche. Normalmente, come sappiamo, il ritmo del battito cardiaco non è costante,

ma accelera durante l'inspirazione e decelera durante l'espirazione. Questo fenomeno fisiologico si chiama aritmia sinusale respiratoria ed è indice dell'attività del ramo parasimpatico del sistema nervoso autonomo, responsabile di un tipico stato di sonnolenza. È risultato che nel gruppo di bimbi con epilessia la frequenza cardiaca media è risultata più bassa rispetto al gruppo di bimbi sani, mentre l'aritmia sinusale respiratoria è risultata significativamente più marcata. Entrambi questi indici sono segno di un aumentato tono del sistema parasimpatico [35]. È poi stato scoperto che cinque bimbi ritenuti sani dal punto di vista neurologico, dimostravano una frequenza cardiaca e un'aritmia sinusale respiratoria anomale. Questi soggetti hanno in seguito sviluppato l'epilessia. Studi futuri dovranno scoprire se sia l'epilessia che causa le anomalie o il contrario. In ogni caso, lo studio è di estremo interesse poiché suggerisce che il sistema nervoso autonomo non funzioni correttamente nell'epilessia generalizzata e che un'aumentata attività del ramo parasimpatico preceda l'insorgere del disturbo [35].

Forti dell'idea che il sistema nervoso autonomo non funzioni correttamente nell'epilessia, i ricercatori giapponesi hanno esplorato la possibilità di prevedere l'arrivo di una crisi epilettica sulla base delle anomalie del ritmo cardiaco, in pazienti che non rispondono alle terapie farmacologiche [36]. Tramite un nuovo algoritmo chiamato Multivariate Statistical Process Control (MSPC), i ricercatori presso la Kumamoto University hanno analizzato le variazioni del ritmo cardiaco nelle registrazioni ECG di 14 pazienti, ricoverati per effettuare registrazioni EEG di lungo periodo. Grazie al MSPC i ricercatori sono riusciti a predire l'arrivo di una crisi epilettica con un'accuratezza superiore al 90% e con un anticipo di ben 8 minuti [36]. Questo è stato un ottimo passo che porterà anche a sviluppare strumenti, collegati a smartphone, in grado di avvisare il paziente in tempo utile per non procurarsi lesioni durante la crisi ed eventualmente chiedere aiuto [36].

Un altro studio afferma come si possa anticipare l'arrivo di una crisi epilettica focale in base a dei parametri riguardanti la HRV [37]. I parametri della HRV sono studiati dalla comunità di ricerca come potenziali indici preziosi per il rilevamento e l'anticipazione delle crisi. Gli studiosi coinvolti in questa ricerca hanno esaminato le anomalie dell'attività cardiaca durante convulsioni epilettiche focali durante l'infanzia. Le convulsioni influenzano sia il sistema simpatico che parasimpatico che vanno a determinare così l'andamento della HRV. In questo studio, è stato analizzato un set di dati clinici contenente 42 crisi focali in registrazioni elettrocardiografiche a lungo termine (ECG) da pazienti epilettici pediatrici resistenti ai farmaci (con età 8,2 ± 4,3 anni). I risultati indicano che i parametri HRV nel dominio del tempo (frequenza cardiaca, SDNN, deviazione standard della frequenza cardiaca, inviluppo superiore) e i parametri spettrali HRV (LF / HF, HF normalizzato, LF normalizzato, potenza totale) sono significativamente influenzati durante i periodi ictali. Le funzionalità HRV sono state classificate in base alla loro rilevanza ed efficacia per discriminare i periodi non ictali / ictali. Quindi, è stato introdotto un algoritmo di anticipazione personalizzato basato sulla regressione multipla che fornisce un "indice epilettico" di crisi imminenti. Le prestazioni del sistema hanno comportato una precisione di anticipazione del 77,1% e un tempo di anticipazione di 21,8 s. In conclusione, i risultati di questa analisi potrebbero consentire l'anticipazione delle crisi focali utilizzando solo segnali ECG e l'implementazione di strategie di anticipazione delle crisi per una vasta gamma di applicazioni cliniche nella vita reale [37].

Capitolo 5. Analisi della variabilità del ritmo cardiaco nell'epilessia

5.1 Descrizione della popolazione in esame

Il CAP Sleep Database [38][39] è una raccolta di 108 registrazioni polisonnografiche registrate presso il Centro per i disturbi del sonno dell'Ospedale Maggiore di Parma, Italia. Le forme d'onda (contenute nei file.edf del database) includono almeno 3 canali EEG (F3 o F4, C3 o C4 e O1 o O2, riferiti ad A1 o A2), 2 canali EOG, EMG del muscolo submentale, EMG tibiale anteriore bilaterale, segnali di respirazione (flusso d'aria, sforzo addominale e toracico e SaO2) ed ECG (il cui canale viene chiamato ECG1-ECG2). Tracce aggiuntive includono tracce bipolari EEG, secondo il sistema internazionale 10-20 (Fp1-F3, F3-C3, C3-P3, P3-O1 e / o Fp2-F4, F4-C4, C4-P4, P4-O2). Il canale EOG è chiamato "ROC-LOC" per derivazione bipolare tra elettrodi sul lato destro e sinistro degli occhi.

I 16 soggetti sani inclusi nello studio non presentavano alcun disturbo neurologico ed erano privi di farmaci che inducono alterazioni sulla funzionalità del SNC. Le 92 registrazioni patologiche comprendono 40 registrazioni di pazienti con diagnosi di epilessia notturna del lobo frontale (in inglese Nocturnal Frontal Lobe Epilepsy-NFLE), 22 affetti da disturbi della fase REM del sonno (in inglese REM Behavior Disorder-RBD), 10 con movimenti periodici delle gambe (in inglese Periodic Leg Movements-PLM), 9 di insonnia, 5 narcolettici, 4 affetti da disturbi respiratori nel sonno (in inglese Sleep-Disordered Breathing-SDB) e 2 da bruxismo. L'età e il sesso dei soggetti presi in considerazione affetti da NFLE sono riportati in Tabella 5.1.

Neurologi esperti formati presso il Sleep Center hanno fornito il punteggio della macrostruttura del sonno, secondo le regole di Rechtschaffen & Kales, mentre la CAP è stata rilevata in accordo con l'atlante di riferimento di Terzano. Tutti i segnali sono stati visualizzati e i punteggi sono stati eseguiti utilizzando il software REMlogic ™ (Embla).

I soggetti che sono stati presi in considerazione nel database per lo studio della HRV nell'epilessia sono i 40 soggetti a cui è stata diagnosticata NFLE. Sono 19 soggetti di sesso femminile, la cui età va dai 16 ai 67 anni e 21 soggetti di sesso maschile di età compresa tra i 14 e i 44 anni.

TABELLA 5.1- I 40 SOGGETTI DEL CAP SLEEP DATABASE AFFETTI DA NFLE CONSIDERATI PER LO STUDIO CLASSIFICATI PER SESSO E ETÀ.

Sogg.	**Sesso**	**Età**
1	F	16
2	F	41
3	M	29
4	M	18
5	F	22
6	F	32
7	M	26
8	M	14
9	F	21
10	M	18
11	M	31
12	F	67
13	F	36
14	M	35
15	F	29
16	F	30
17	M	25
18	M	25
19	M	25
20	F	26
21	M	27
22	F	42
23	M	20
24	M	39
25	M	40
26	M	38
27	F	33
28	F	28
29	F	36
30	F	26
31	M	33
32	F	34
33	F	30
34	M	26
35	M	44
36	F	18
37	M	16
38	M	31
39	M	24
40	F	60
Tot. Sogg.: 40	Maschi:21; Femmine:19	Età compresa tra i 14 e i 67 anni

5.2 Metodo di ricerca

I parametri nel dominio del tempo che sono stati considerati per descrivere la HRV nei 40 pazienti affetti da NFLE, sono: SDNN, RMSSD e pNN50, tutti espressi in ms.

Per tale scopo, grazie al software MATLAB, ho analizzato i file.edf che contengono ognuno diversi canali (descritti nel paragrafo precedente), che variano in numero da soggetto a soggetto, da 18 a 25 canali circa. I canali sono disposti per righe, per cui quando si deve selezionare la forma d'onda d'interesse, nel nostro caso quella relativa all'ECG, si digita la riga corrispondente.

I file.edf sono stati caricati grazie ad una funzione specifica. In uscita dalla funzione si ottengono l'*header* e il *record data.* Nell'*header* sono contenute tutte le informazioni che riguardano la registrazione dei segnali fisiologici e che ci permettono di capire la forma del dato, come: la frequenza di campionamento, durata della registrazione (all'incirca 8 h), unità di misura per ogni canale, ora e data di inizio della registrazione, informazioni sul pre-filtraggio (tutti i canali sono stati già filtrati con filtro Notch a 50 Hz, in particolare l'EEG, l'ECG e l'EOG sono stati filtrati con passa-alto a 0.3 Hz e passa-basso a 30 Hz). La frequenza di cut-off a 30 Hz è piuttosto bassa, ma il mio scopo è quello di identificare i picchi R: la posizione dei picchi rimane comunque ben identificabile. Nel *record data* troviamo una raccolta di tutti i canali, disposti in righe.

Sebbene il segnale ECG sia stato già filtrato e poi filtrato ulteriormente da me con filtro passa-basso e passa-alto per eliminare eventuali rumori di linea o interferenze dovute all'attività respiratoria, rimangono in esso alcune parti piuttosto rumorose, in cui è difficile distinguere il complesso QRS e le onde P e T. Inoltre, sono stati esclusi due soggetti dallo studio a causa del loro ECG altamente rumoroso: i soggetti 12 e 33 non sono risultati analizzabili in quanto la morfologia del segnale ECG è praticamente irriconoscibile. Un ECG non particolarmente pulito avrebbe compromesso la rilevazione dei picchi R perché, avendo adottato l'algoritmo di *Pan Tompkins*, per avere risultati affidabili e per aumentare la probabilità di rilevazione con questo metodo, ho avuto la necessità di avere un ECG pulito.

Ci sono inoltre tracce di ECG in alcuni soggetti polarizzate positivamente e in altri negativamente: si suppone che siano state sfruttate diverse derivazioni per ricavare il segnale ECG (derivazioni fondamentali, precordiali, ecc.). Per ricavare i parametri nel dominio del tempo, ho selezionato dal segnale ECG di ogni soggetto piccole finestre da 2 e da 5 minuti, scegliendo accuratamente segmenti liberi dal rumore.

Per entrambi i tempi considerati il procedimento di selezione ed elaborazione è identico, il numero di campioni di inizio di ogni finestra è uguale (essendo il segmento da 2 minuti incluso in quello da 5 minuti). Cambia ovviamente il numero di campioni selezionati alla fine di ogni finestra. Il procedimento è stato iterato identico per tutti i soggetti.

Dopo aver aperto i file con la funzione corretta e selezionato il canale corrispondente all'ECG (ovvero il canale ECG1ECG2), ho implementato un filtro Butterworth del sesto ordine con frequenze di cut-off di 0.3 Hz e 45 Hz. Il filtro è stato implementato come bidirezionale per eliminare ritardi di gruppo.

Una volta ottenuto il segnale filtrato, ho individuato la posizione dei picchi R. Per fare questo mi sono servita dell'algoritmo di *Pan-Tompkins.* Siccome la rilevazione dei picchi non è stata accurata, ho aggiustato la posizione sul massimo implementando un ciclo *for.*

In uscita dal ciclo *for*, ho trovato i parametri nel dominio del tempo della HRV con una apposita funzione: l'intervallo RR medio in millisecondi (RRm) definito come la sequenza degli intervalli di tempo che si verificano tra ciascuna coppia di picchi di onde R consecutivi, il corrispondente HR medio (HRm, in bpm) il quale può essere calcolato come HRm=1(minuto)x60(secondi)x1000(millisecondi)/RRm(in millisecondi)=60000/RRm(bpm), la deviazione standard degli intervalli NN in millisecondi (SDNN), la varianza battito per battito della frequenza cardiaca in millisecondi (RMSSD), ovvero la radice quadrata della media della somma dei quadrati delle differenze tra intervalli NN adiacenti, ed infine la percentuale di differenze in valore assoluto di intervalli NN consecutivi superiori a 50 ms (pNN50).

A questo punto, ottenuti i risultati per intervalli ECG da 2 e da 5 minuti, mi sono servita di tabelle per riportarli e confrontarli.

5.3 Risultati

Le tabelle 5.2 e 5.3 mostrano i risultati ottenuti dall'analisi dell'HRV nel dominio del tempo. In una colonna ho elencato tutti e 40 i pazienti, nelle altre 5 i risultati ottenuti: RR medio (in millisecondi), l'HR medio (in bpm), la SDNN, la RMSSD in millisecondi e la pNN50 in %. In base all'età dei soggetti, sono state evidenziate quattro fasce d'età con diversi colori:

- bianco per i soggetti di età compresa tra i 14 e i 25 anni;

- grigio chiaro per quelli di età tra i 25-35 anni;

- grigio scuro per i soggetti tra i 35 e 45 anni;

- nero per quelli di età compresa tra i 55 e i 65 anni.

C'è da notare che tra i soggetti del database considerati non è presente la fascia d'età corrispondente a 45-55 anni, considerando inoltre che il soggetto 12, il più anziano (67 anni), è stato escluso dallo studio per via del suo ECG altamente rumoroso. Ne segue che della fascia d'età che va dai 55 ai 65 anni appartiene soltanto il soggetto 40 (donna di 60 anni). Un altro soggetto anch'esso escluso dallo studio, per il medesimo motivo, è il soggetto 33.

La tabella 5.2 riporta i risultati considerando 5 minuti di ECG; la tabella 5.3 per i corrispondenti 2 minuti. In entrambe le tabelle i soggetti sono stati suddivisi per fasce d'età progressiva.

In tabella 5.4 vengono mostrati i valori medi per fasce d'età dei parametri dell'HRV nel dominio del tempo, assieme ai valori medi, sempre suddivisi per fasce d'età progressive, dell'RR e dell'HR. È stata fatta poi una suddivisione considerando valori medi ottenuti nei 5 minuti di ECG e nei 2 minuti comprensivi. Da notare che all'ultima fascia d'età considerata (corrispondente a 55-65 anni) sono attribuiti i valori trovati del soggetto 40, unico soggetto appartenente a quella fascia d'età.

TABELLA 5.2- RISULTATI PER 5 MINUTI DI ECG.

Sogg:	RRm (ms)	HRm (BPM)	SDNN (ms)	RMSSD (ms)	pNN50 (%)
1	924	65	103	97	24
4	1063	56	54	46	12
5	828	72	40	33	6
8	942	64	96	97	28
9	1012	59	78	87	33
10	1090	55	62	68	27
17	1030	58	61	56	18
18	1017	59	80	72	21
19	1014	59	58	49	17
23	1138	53	73	62	19
36	1058	57	111	120	37
37	978	61	110	141	41
39	762	79	20	11	0
3	950	63	47	43	13
6	1215	49	102	112	37
7	786	76	37	33	5
11	1585	38	113	170	39
14	1060	57	86	49	14
15	965	62	72	64	18
16	837	72	27	24	3
20	931	64	33	32	8
21	1100	55	147	167	36
27	840	71	77	55	19
28	975	62	58	58	17
30	786	76	38	33	7
31	1026	59	71	35	5
32	952	63	87	71	21
33	-	-	-	-	-
34	968	62	49	43	9
38	983	61	53	24	2
2	1084	55	54	60	30
13	1021	59	54	29	2
22	1142	53	52	54	19
24	1158	52	46	29	3
25	751	80	32	26	2
26	1150	52	61	48	14
29	926	65	69	52	15
35	958	63	60	35	8
12	-	-	-	-	-
40	1031	58	27	21	1

TABELLA 5.3- RISULTATI PER 2 MINUTI DI STESSO TRACCIATO ECG.

Sogg.	RRm (ms)	HRm (BPM)	SDNN (ms)	RMSSD (ms)	pNN50 (%)
1	921	65	111	110	19
4	1077	56	61	48	12
5	840	71	47	38	10
8	934	64	113	102	27
9	1020	59	72	88	33
10	1100	55	68	73	29
17	1030	58	59	56	14
18	1003	60	79	70	16
19	1002	60	58	46	17
23	1132	53	88	70	19
36	1078	56	110	117	36
37	966	62	105	126	41
39	765	78	19	11	0
3	954	63	55	47	15
6	1174	51	82	88	33
7	787	76	36	31	6
11	1574	38	112	179	44
14	1091	55	110	65	16
15	953	63	73	62	15
16	832	72	24	22	4
20	940	64	34	34	10
21	1113	54	138	171	37
27	833	72	74	53	19
28	976	62	45	46	17
30	776	77	35	31	6
31	1014	59	39	22	0
32	968	62	107	90	26
33	-	-	-	-	-
34	952	63	41	33	7
38	982	61	46	24	2
2	1071	56	55	64	35
13	1037	58	47	30	4
22	1142	53	51	51	19
24	1151	52	54	33	6
25	745	81	27	18	0
26	1150	52	64	46	12
29	959	63	71	57	14
35	913	66	57	31	5
12	-	-	-	-	-
40	1021	59	33	23	2

TABELLA 5.4- VALORI MEDI DEI PARAMETRI DELL'HRV NEL DOMINIO DEL TEMPO, DELL'HR E DELL'RR PER FASCE D'ETÀ IN PAZIENTI AFFETTI DA NFLE.

Valori medi per 5 minuti					
Fasce d'età	**RR medio (ms)**	**HR medio (BPM)**	**SDNN medio (ms)**	**RMSSD medio (ms)**	**pNN50 medio (%)**
14-25 anni	989	61	73	72	22
25-35 anni	997	62	69	63	16
35-45 anni	1024	60	54	41	12
55-65 anni	1031	58	27	21	1
Valori medi per 2 minuti					
Fasce d'età	**RR medio (ms)**	**HR medio (BPM)**	**SDNN medio (ms)**	**RMSSD medio (ms)**	**pNN50 medio (%)**
14-25 anni	990	61	76	74	21
25-35 anni	995	62	66	62	16
35-45 anni	1021	60	53	41	12
55-65 anni	1021	59	33	23	2

5.4 Discussione

Osservando le tabelle 5.2 e 5.3 si potrebbe affermare che i valori in bpm che vengono ricavati per l'HR medio rientrano nella norma, considerando che le registrazioni sono avvenute durante le fasi del sonno e quindi in condizioni di riposo. I valori di riferimento per la frequenza cardiaca a riposo sono [40]:

- inferiori a 60 bpm: bradicardia;

- tra 60 e 90-100 bpm: normale;

- +100 bpm: tachicardia.

Quasi la metà dei soggetti analizzati è bradicardico. C'è da dire però che non si tratta di bradicardia pericolosa perché la frequenza cardiaca a riposo può essere inferiore ai 50 bpm, senza con questo causare disagi. Livelli di bradicardia pericolosa vengono raggiunti con una frequenza cardiaca inferiore ai 35 bpm [40]. Durante il sonno sono assolutamente normali valori bassi per chiunque, pari a 40-50 bpm [40]. In particolare, per il soggetto 11, il cui HR medio è di 38 bpm, non possiamo dire con certezza che la sua sia una bradicardia che può destare preoccupazioni: anche in caso di valori di HR inferiori a 40 bpm, non è detto che si possa parlare di bradicardia patologica, anzi, non è affatto raro in caso di sportivi [41]. Non avendo a disposizione altre informazioni riguardo la sua attività fisica, si può ipotizzare dall'età (giovane di 31 anni) che egli possa essere comunque una persona attiva. Le persone attive hanno una frequenza cardiaca inferiore perché il cuore è in condizioni migliori e non deve "lavorare" troppo per mantenere costante il battito [42].

In uno studio condotto su 260 soggetti sani, si è voluto sottolineare quanto la HRV nel dominio del tempo sia influenzata da fattori quali l'età e il sesso dei singoli individui [43]: l'HRV (considerati tutti i parametri nel dominio del tempo) diminuisce con l'invecchiamento. L'invecchiamento normale può abbassare l'HRV, come determinato dai parametri SDNN, RMSSD e pNN50, a livelli inferiori associati ad un aumentato rischio di mortalità, in particolare per soggetti di età superiore ai 65 anni. Anche il genere influenza l'HRV: le differenze sono più pronunciate nei soggetti di età inferiore a 30 anni, con HRV di giovani soggetti maschi significativamente più grandi di quelli di soggetti di età femminile. Le differenze scompaiono all'età di 50 anni. L'età e gli effetti di genere sull'HR sono qualitativamente simili a quelli definiti per l'HRV [43].

In base a ciò, si sono definiti dei range di valori normali per i parametri nel dominio del tempo dell'HRV (dallo studio ho considerato solo le fasce d'età di mio interesse) [42][43]:

- la SDNN presenta gli stessi range di valori normali descritti nel capitolo 3 (par.3.4.1); valori inferiori ai 100 ms possono essere considerati normali anche per individui più giovani (ma non devono essere inferiori ai 50 ms); la SDNN fornisce informazioni sia sul sistema simpatico che parasimpatico che contribuiscono alla definizione dell'HRV durante il periodo di registrazione ed è quindi una misura abbastanza globale dell'HRV;

- La RMSSD per la stessa fascia d'età (14-25 anni) può raggiungere valori pari a 70 ms e anche più bassi (intorno ai 35 ms, senza scendere però sotto ai 30 ms corrispondente al valore limite); essa abbiamo detto che è indice della variabilità cardiaca del sistema parasimpatico, ed è legata alla pNN50;

- La pNN50, in individui molto giovani può avvicinarsi al 40% e avere valori anche inferiori al 20%

Successivamente questi valori decrementano con l'avanzare dell'età.

Come si può osservare in tabella 5.4, i valori nel dominio del tempo dell'HRV per pazienti affetti da NFLE confermano quanto detto: progressivamente, con l'avanzare dell'invecchiamento, la SDNN, la RMSSD e la pNN50 diminuiscono. Per quanto riguarda l'HR non riusciamo a verificare la stessa cosa: potrebbe essere dovuto al fatto che il numero di soggetti considerati non sia sufficiente a determinare un trend per l'HR.

Considerando i soggetti più giovani dei pazienti affetti da NFLE, ci si accorge che il soggetto 39 (uomo di 24 anni) presenta dei valori della SDNN, RMSSD e pNN50 che potrebbero essere definiti preoccupanti: infatti i valori della SDNN e della RMSSD sono entrambi inferiori ai valori limite che come abbiamo detto corrispondono rispettivamente a 50 e 30 ms; la pNN50 è pari a 0 sia considerando il segmento da 5 minuti di ECG e sia di conseguenza per il segmento più breve da 2 minuti. Questo significherebbe che il soggetto non presenta una grande variabilità del ritmo cardiaco e che quindi gli intervalli NN adiacenti non differiscono per più di 50 ms (figura 5.1); di conseguenza le oscillazioni che corrispondono alla distanza nel tempo di intervalli NN adiacenti sono notevolmente ridotte se le confrontiamo con quelle del soggetto 11 (figura 5.2) il quale ha una pNN50 più elevata di tutti gli altri soggetti e oscillazioni più ampie.

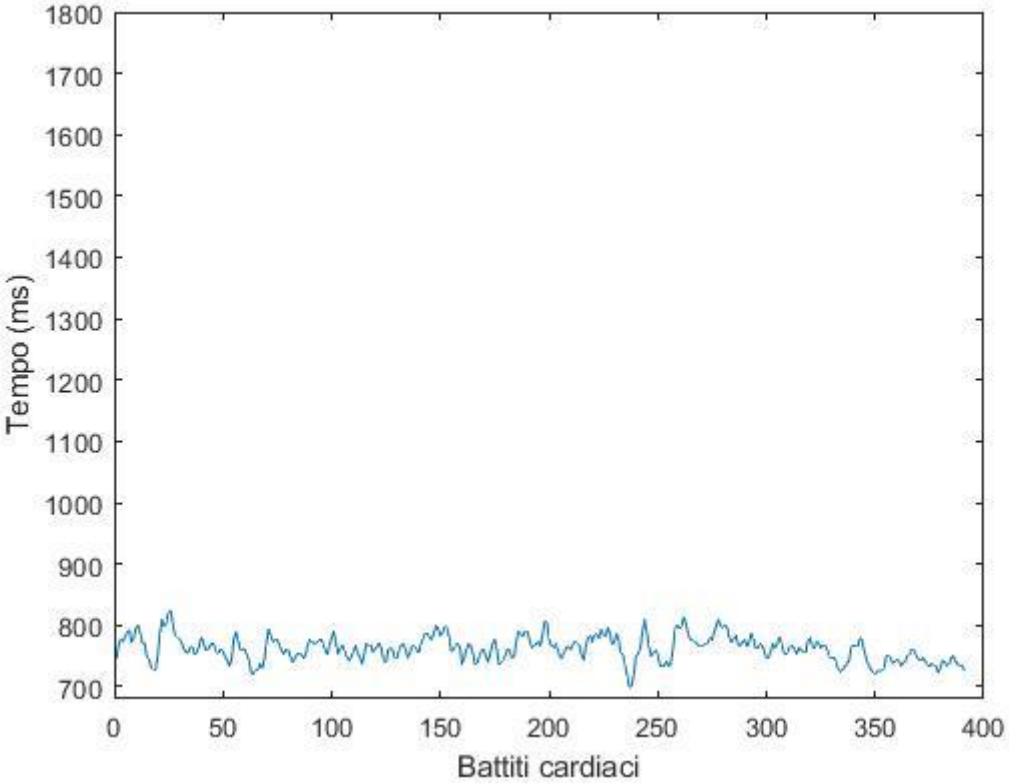

FIGURA 5.1- TACOGRAMMA DI 5 MINUTI DEL SOGGETTO 39: SI NOTA UNA BASSA OSCILLAZIONE NELL'ANDAMENTO DEI BATTITI CARDIACI E QUINDI DEL RITMO CARDIACO.

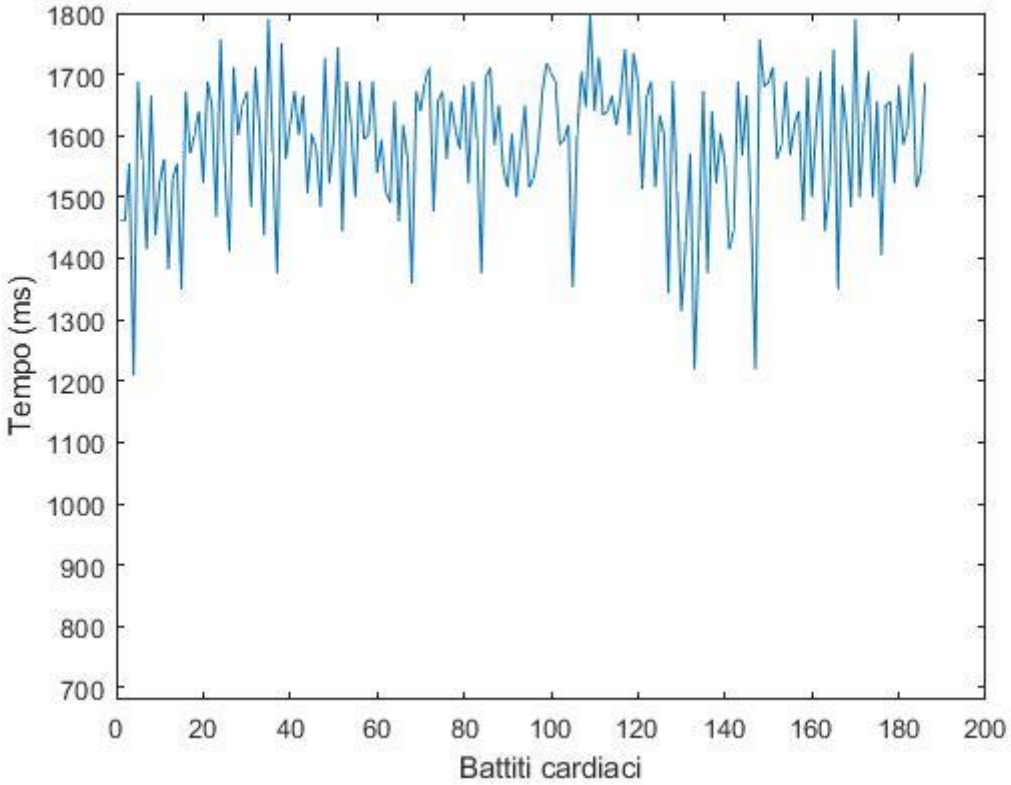

FIGURA 5.2- TACOGRAMMA DI 5 MINUTI DEL SOGGETTO 11: METTENDOLO A CONFRONTO CON IL TACOGRAMMA DEL SOGGETTO 39, SI NOTA IMMEDIATAMENTE LA GRANDE DIFFERENZA DI VARIABILITÀ DEL RITMO CARDIACO PER LO STESSO INTERVALLO DI TEMPO.

Nella fascia d'età corrispondente ai 25-35 anni si notano valori della RMSSD notevolmente elevati in alcuni soggetti, in particolare nei soggetti 11 e 21: in entrambi si superano i 100 ms. C'è da dire però che, come precedentemente affermato nel paragrafo sull'HRV del capitolo 3, il sistema nervoso autonomo, dividendosi in simpatico e parasimpatico, determina due azioni opposte sul nostro organismo e quindi sul nostro cuore: in particolare, durante il riposo e quindi anche durante il sonno, tra i due predomina il sistema parasimpatico, la cui azione è finalizzata all'immagazzinamento delle riserve energetiche [20]. Predominando, si potrebbero giustificare questi valori piuttosto elevati, essendo la RMSSD strettamente correlata all'attività del sistema parasimpatico, come la pNN50. È da notare, infatti, che a valori elevati, o comunque considerevoli, della RMSSD corrispondono valori superiori della pNN50 e viceversa, il che dimostra come questi due parametri siano legati tra di loro. Valori così grandi, quindi, potrebbero non essere preoccupanti, sapendo inoltre che, valori molto bassi della RMSSD corrispondono ad una ridotta attività del sistema parasimpatico e quindi ad una scarsa capacità di recupero da situazioni di ansia e stress psico-fisico [21].

In uno studio condotto nel 2017 si sono confrontati una popolazione di pazienti affetti da epilessia farmaco-resistente (63 pazienti) e una popolazione di soggetti di controllo sani (50 soggetti) e si è riscontrato che i valori dei parametri dell'HRV in registrazioni ECG 24-ore (utilizzando il metodo tradizionale di analisi dell'HRV, ovvero considerando finestre consecutive da 5 minuti) erano più bassi nella popolazione di pazienti epilettici rispetto alla popolazione di soggetti sani (SDNN:122±36 vs. 157±36; RMSSD:34±17 vs. 46±19; pNN50:11.58±9.74 vs. 18.20±10.13) [44]. Nello studio condotto nella presente tesi ho trovato valori medi ancora più bassi di quelli trovati nello studio [44] e cioè, considerando tutti i soggetti (38 soggetti): SDNN pari a 53 ms, RMSSD di 49 ms e pNN50 del 13%. È da tenere presente, però, che questi valori medi sono riferiti a finestre singole di 5 minuti di ECG.

La disfunzione autonomica può svolgere un ruolo determinante per il rischio di morte improvvisa e inaspettata per epilessia (in inglese Sudden Unexpected Death in Epilepsy- SUDEP) [45]. Nello studio [45] sono stati analizzati due casi di SUDEP: i due soggetti erano due uomini di 28 e 33 anni. Sono stati presi valori dell'HRV nel dominio del tempo e della frequenza per verificare l'azione del sistema nervoso autonomo durante la fase inter-ictale (ovvero durante un'attività anormale delle cellule nervose che può provenire da uno o più lobi cranici). Il metodo di analisi dell'HRV riguarda l'individuazione tramite tracciato EEG delle fasi inter-ictali (di durata circa 30 min) e prendendo durante questa fase finestre consecutive di tracciato ECG da 5 minuti ciascuna. È stato riscontrato che una varietà della HRV assieme ad una conduzione del ritmo cardiaco anormale si verificano in pazienti con epilessia. In particolare, potrebbero verificarsi momentaneamente episodi di tachicardia o bradicardia, prima, durante o dopo una crisi epilettica. Ad ogni modo, nessuno è sicuro della causa della morte in SUDEP e potrebbe differire tra i casi: una causa molto comune potrebbe essere la ripetizione frequente di crisi epilettiche. Nel presente studio, i soggetti analizzati affetti da NFLE non hanno avuto crisi epilettiche particolari durante la notte, ma rimane il fatto che, come affermato, la maggior parte di essi (in particolare i soggetti 16, 21, 35, 39 e 40) presenta valori dell'HRV nel dominio del tempo piuttosto bassi e per questo potrebbero necessitare di ulteriori accertamenti.

Si osserva inoltre in tabella 5.4 che i valori medi ricavati per ogni fascia d'età, sia per valori in 5 minuti che in 2 minuti, riportano sostanzialmente lo stesso contenuto informativo: i valori medi non si discostano molto considerando entrambi i tempi di analisi per lo stesso tracciato ECG.

Conclusione

Il presente studio ha avuto uno scopo duplice: quello di studiare l'HRV per pazienti affetti da epilessia notturna del lobo frontale attraverso l'analisi nel dominio del tempo e considerando i parametri SDNN, RMSSD e pNN50; il secondo scopo ha riguardato il confronto dei risultati per segmenti di ECG da 5 minuti e segmenti più brevi da 2 minuti. Analizzando i parametri nel dominio del tempo dell'HRV, e facendone una media per fasce di età progressive, si è arrivati ad avvalorare uno studio fatto precedentemente su soggetti sani secondo cui i parametri dell'HRV fossero influenzati dall'età e quindi diminuissero con l'invecchiamento. Alla luce degli studi fatti in letteratura, si può dire che sia importante studiare l'HRV, soprattutto in caso di malattie del sistema nervoso come l'epilessia, in quanto rappresenta un indice dell'azione del sistema nervoso autonomo sul cuore umano. È inoltre stato evidenziato quanto i parametri nel dominio del tempo dell'HRV abbiano valori molto bassi per individui affetti da epilessia e quindi anche per l'epilessia notturna, il che potrebbe essere un segnale dell'incapacità del sistema nervoso centrale di regolarizzare la frequenza cardiaca. Si è anche ipotizzato che valori molto bassi della SDNN, RMSSD e pNN50 potrebbero essere un allarme per eventuali rischi per la salute, il più grave la SUDEP. Confrontando successivamente i risultati ottenuti per i due intervalli di tempo considerati, si è arrivati alla conclusione che sostanzialmente essi riportino lo stesso contenuto informativo, avendo valori che apparentemente non si discostano molto tra di loro. Il limite principale di questo studio riguarda la presenza di tracciati ECG altamente rumorosi e con morfologia non riconoscibile, tanto da dover escludere due soggetti dall'analisi. È però auspicabile in studi futuri, per ottenere risultati più affidabili e consistenti, prendere in considerazione tanti intervalli di ECG successivi (da 5 o 2 minuti) per avere un trend dell'HRV più completo.

Bibliografia

[1] D. Sadava et al., “Biologia.blu”, Bologna, Zanichelli editore S.p.A., 2012

[2] D. U. Silverthorn, “Fisiologia umana. Un approccio integrato”, Pearson, 2017

[3] H. Wolosker, E. Dumin, L. Balan e V.N. Foltyn, “Amino acids in the brain: d-serine in neurotransmission and neurodegeneration”, in FEBS Journal, vol. 275, n. 14, 28 giugno 2008

[4] F.P.Branca, “Fondamenti di Ingegneria Clinica”, vol.1,Milano, Springer Verlag, 2000

[5] G. C. Balboni, et al., “Scissure primarie”, in Anatomia Umana, Vol. 3, Ristampa 2000, Milano, Edi. Ermes s.r.l., 1976

[6] Anastasi et al., “Trattato di Anatomia Umana”, volume III, Milano, Edi.Ermes, 2012

[7] D. Purves, “Neuroscience”, a cura di Dale Purves, 5th, Sunderland, Mass., Sinauer, 2011

[8] L. Testut e A. Latarjet, “Miologia-Angiologia”, in Trattato di anatomia umana. Anatomia descrittiva e microscopica – Organogenesi, vol. 2, 5ª ed., Torino, UTET, 1973

[9] S. Fiocca et al., “Fondamenti di anatomia e fisiologia umana”, 2ª ed., Napoli, Sorbona, 2000

[10] B.W. Carter, “A Modern Definition of Mediastinal Compartments”, in J. Thorac. Oncol., vol. 9, 2014

[11] F. H. Netter, “Cuore: tavole di anatomia e fisiologia normale e patologica, di embriologia e di malattie del cuore”, Elsevier, 2002

[12] L. Testut, “Collo-Torace-Addome”, in Trattato di anatomia topografica, con applicazioni medico-chirurgiche, vol. 2, Torino, UTET, 1998

[13] T. Lewis: “The Mechanism and Graphic Registration of the Heart Beat”, London, 1920

[14] C. J. Wiggers: “Modern Aspects of Circulation in Health and Diseas”, 1915

[15] Mitchell, R. Jamie: Wang, Jiun-Jr, “Applicazione in espansione del diagramma di Wiggers per insegnare la fisiologia cardiovascolare”, Progressi nell’educazione alla fisiologia. 38 (2): 170–175.

[16] W. F. Ganong et al., “Fisiologia medica”, Padova, Piccin, 2011

[17] R.W. Tsien, R.S. Kass e R. Weingart, “Cellular and subcellular mechanisms of cardiac pacemaker oscillations”, in J. Exp. Biol., vol. 81, agosto 1979

[18] E. Bartoli, “Medicina interna: metodologia, semeiotica, fisiopatologia, clinica, terapia medica”, Genova, Restless Architect of Human Possibilities sas (R.A.H.P. sas), 2010

[19] L.Brattoli, “Elettrofisiologia del cuore e Peacemaker”, Alma Mater Studiorum Università di Bologna- Campus di Cesena, 2017

[20] C. Brüser, S. Winter, S. Leonhardt, “Stima della variabilità della frequenza cardiaca senza supervisione da balistocardiogrammi” 7 ° Workshop internazionale sull’interpretazione biosegnale (BSI 2012), Como, Italia

[21] F. Shaffer and J.P. Ginsberg, “An Overview of Heart Rate Variability Metrics and Norms”, Front Public Health. 2017; 5:258

[22] E. Magiorkinis, S. Kalliopi, A. Diamantis, “Hallmarks in the history of epilepsy: epilepsy in antiquity”, in Epilepsy & behavior E&B, vol. 17, n. 1, gennaio 2010

[23] https://www.who.int/health-topics/epilepsy

[24] Collaborators GBD 2013 Mortality and Causes of Death, Global, regional, and national age-sex specific all-cause and cause-specific mortality for 240 causes of death, 1990-2013: “a systematic analysis for the Global Burden of Disease Study 2013”, in Lancet, vol. 385, n. 9963, 17 dicembre 2014

[25] M.J. Brodie, Elder, A.T. e Kwan, P., “Epilepsy in later life”, in Lancet neurology, vol. 8, n. 11, novembre 2009

[26] B.S. Chang, D.H. Lowenstein, “Epilepsy”, in N. Engl. J. Med., vol. 349, n. 13, 2003

[27] J.S. Duncan, Sander, J.W., Sisodiya, S.M. e Walker, M.C., “Adult epilepsy. (PDF)”, in Lancet, vol. 367, n. 9516, 1º aprile 2006

[28] J.R. Hughes, “Absence seizures: a review of recent reports with new concepts.”, in Epilepsy & behavior: E&B, vol. 15, n. 4, agosto 2009

[29] W. G. Bradley, “67”, in Bradley’s neurology in clinical practice., 6th ed., Philadelphia, PA, Elsevier/Saunders, 2012

[30] S. Haut, “Frontal Lobe Epilepsy: Practice Essentials, Background, Etiology”, in eMedicine Neurology, 24 gennaio 2018

[31] Frontal lobe seizures: Symptoms – MayoClinic.com, su mayoclinic.com, Diseases and Conditions, 13 settembre 2008

[32] C. P. Panayiotopoulos, “Symptomatic and Probably Symptomatic Focal Epilepsies”, in The Epilepsies, Bladon Medical Publishing, 2005.

[33] U. Kramer, J. J. Riviello e L. Carmant, “Clinical characteristics of complex partial seizures: a temporal versus a frontal lobe onset”, in Seizure, vol. 6, n. 1, febbraio 1997

[34] C. Kellinghaus e H. O. Lüders, “Frontal lobe epilepsy”, in Epileptic Disorders, vol. 6, n. 4, 1º dicembre 2004.

[35] S.S.Sivakumar, A.G. Namath, I.E. Tuxhorn, S.J. Lewis, R.F. Galán, “Decreased heart rate and enhanced sinus arrhythmia during interictal sleep demonstrate autonomic imbalance in generalized epilepsy.” J Neurophysiol. 2016;115(4):1988-1999.

[36] K. Fujiwara et al., "Epileptic Seizure Prediction Based on Multivariate Statistical Process Control of Heart Rate Variability Features," in IEEE Transactions on Biomedical Engineering, vol. 63, no. 6, pp. 1321-1332, June 2016.

[37] Giannakakis, G., Tsiknakis, M., Vorgia, P., “Focal epileptic seizures anticipation based on patterns of heart rate variability parameters”, Computer Methods and Programs in Biomedicine, 178, Pages 123-133, 2019

[38] M.G. Terzano, L. Parrino, A. Sherieri, R. Chervin, S. Chokroverty, C. Guilleminault, M. Hirshkowitz, M. Mahowald, H. Moldofsky, A. Rosa, R. Thomas, A. Walters. “Atlas, rules, and recording techniques for the scoring of cyclic alternating pattern (CAP) in human sleep”. Sleep Med 2001 Nov.

[39] Goldberger, A., Amaral, L., Glass, L., Hausdorff, J., Ivanov, P. C., Mark, R., … & Stanley, H. E. (2000). PhysioBank, PhysioToolkit, and PhysioNet: "Components of a new research resource for complex physiologic signals." Circulation [Online]. 101 (23), pp. e215–e220.

[40] Avram, Robert et al. "Real-world heart rate norms in the Health eHeart study." NPJ digital medicine vol. 2 58. 25 Jun. 2019.

[41] B. Doyen, D. Matelot, F. Carré, "Asymptomatic bradycardia amongst endurance athletes." Phys Sportsmed. 2019;47(3):249-252.

[42] G. Ernst, "Hidden Signals-The History and Methods of Heart Rate Variability." Front Public Health. 2017; 5:265. Published 2017 Oct 16.

[43] K. Umetani, D.H. Singer, R. McCraty, M. Atkinson, "Twenty-four hour time domain heart rate variability and heart rate: relations to age and gender over nine decades", in Journal of the American College of Cardiology, vol.31, March 1998, pages 593-601.

[44] H.Y. Liu, Z. Yang, F.G. Meng, et al., "Preoperative heart rate variability as predictors of vagus nerve stimulation outcome in patients with drug-resistant epilepsy", Sei Rep., 2018, 8(1): 3856, published 2018 Mar 1.

[45] N. Lacuey, B. Zonjy, W. Theerannaew, et al., "Left-insular damage, autonomic instability, and sudden unexpected death in epilepsy.", Epilepsy Behav. 2016;55: 170-173.

Ringraziamenti

Mi è doveroso dedicare questo spazio del mio elaborato alle persone che hanno contribuito, con il loro instancabile supporto, alla realizzazione dello stesso.

Ringrazio il relatore di questa tesi, la prof.ssa Laura Burattini, per l'aiuto fornitomi e per la grande conoscenza che mi ha donato, per la disponibilità e la precisione dimostratemi durante tutto il periodo di stesura del lavoro di tesi. Ringrazio il mio correlatore, la dott.ssa Ilaria Marcantoni, che in questi mesi mi ha seguita, per la sua infinita disponibilità e pazienza, e per i suoi preziosi consigli, aiutandomi e accompagnandomi nella realizzazione della tesi.

Ringrazio infinitamente mio padre e mia madre, perchè senza di loro non avrei potuto intraprendere questo percorso di studi. Con il loro instancabile sostegno, sia morale che economico, mi hanno permesso di arrivare fin qui, contribuendo alla mia formazione personale. Mi avete sempre sostenuta nei momenti di difficoltà e spronata per dare il massimo, sempre!

Non posso che ringraziare mio fratello Alessandro, che è sempre pronto ad ascoltarmi e a darmi dei consigli, a cercare in ogni occasione di far salire la mia autostima.

Ringrazio i miei zii e i miei cugini, che mi sono stati accanto in questi mesi e che mi hanno supportata con la loro infinita dolcezza.

Un grazie speciale a tutti i miei amici: avete avuto un peso determinante nel conseguimento di questo risultato. Grazie per aver condiviso con me in questi quattro anni un percorso così bello e importante, ma non privo di difficoltà; ai miei compagni di corso, con cui ho condiviso centinaia di ore in facoltà, a lezione, ai seminari, al bar dell'ateneo, al cinema, alla mensa, al solito bar in piazza, le attese agli appelli, le ansie pre-esame, le feste post-esame (e quello che continueremo a condividere ancora insieme in futuro). Grazie per avermi trasmesso tanto coraggio ed entusiasmo, per avermi accettata per come sono, con i miei pregi e difetti, per i momenti di spensieratezza. Vi voglio bene.