UNIVERSITÀ POLITECNICA DELLE MARCHE

FACOLTÀ DI INGEGNERIA

Corso di Laurea triennale in Ingegneria Biomedica

Tesi di laurea

VARIABILITÀ ELETTROCARDIOGRAFICA DI RIPOLARIZZAZIONE VENTRICOLARE NELL'EPILESSIA PARZIALE

ELECTROCARDIOGRAPHIC VARIABILITY OF VENTRICULAR REPOLARIZATION IN PARTIAL EPILEPSY

Relatore:

Prof.ssa Laura Burattini

Rapporto Finale di:

Angela Giordano

Correlatore:

Dott. Ilaria Marcantoni

Anno Accademico 2019/2020

Abstract

L'epilessia è un disturbo neurologico che colpisce circa l'1% della popolazione e tutte le fasce d'età e, al fine di migliorare i servizi e l'assistenza dei pazienti con tale diagnosi, nel 1909 è stata fondata l'International League Against Epilepsy. L'epilessia ha inoltre numerosissime comorbidità tra le quali si evincono quelle cardiovascolari. A tal proposito, scopo della mia tesi è quello di analizzare la variabilità di ripolarizzazione ventricolare (RV), indice di rischio di aritmie ventricolari severe, in segnali elettrocardiografici acquisiti durante la manifestazione da parte del paziente di eventi convulsivi.

Il sistema cardiovascolare è costituito da un organo propulsore centrale, il cuore, e dai vasi sanguigni distinti in arterie, vene e capillari. Il cuore, che prende il suo nutrimento dalla circolazione coronarica, è localizzato nel mediastino anteriore e presenta al suo interno quattro cavità: due superiori, gli atrii, e due inferiori, i ventricoli. Si evidenziano inoltre anche quattro valvole: la tricuspide, la bicuspide, l'aortica e la polmonare. Le quattro cavità cardiache si contraggono in maniera asincrona grazie al sistema di conduzione del cuore e, in questo modo, garantiscono una buona circolazione sanguigna. La loro contrazione è generata dalla depolarizzazione delle cellule miocardiche generata dalla capacità intrinseca del cuore di autoeccitazione grazie alla presenza di cellule specializzate (nodo senoatriale). Ciò comporta la presenza di un'attività elettrica cardiaca che può essere analizzata tramite l'elettrocardiografia (ECG), una tecnica diagnostica che produce un segnale relativo all'andamento nel tempo della differenza di potenziale che sussiste tra due punti della superficie corporea. Si identifica un pattern periodico composto da diverse onde consecutive: l'onda P, il complesso QRS e l'onda T. È possibile acquisire il segnale tramite il posizionamento di elettrodi sul corpo del paziente e, a seconda degli elettrodi considerati e dunque della differenza di potenziale analizzata, si identificano diverse derivazioni: le fondamentali (bipolari), le aumentate (unipolari) e le precordiali (unipolari).

Il sistema nervoso (SN) è caratterizzato da cellule nervose chiamate neuroni che, grazie alla loro struttura tipica formata da soma, dendriti e assone, riescono a trasferire tra loro un segnale elettrico tramite giunzioni denominate sinapsi e a creare dunque dei circuiti neuronali. Il tessuto nervoso è inoltre costituito dalle cellule gliali che svolgono una funzione di sostegno per i neuroni e si dividono in astrociti, oligodendrociti, microglia, cellule ependimali, cellule satelliti e cellule di Schwann. In generale, il SN è suddiviso in SN centrale e SN periferico. Il primo è costituito da encefalo e midollo spinale mentre del secondo fanno parte i nervi spinali e cranici. La loro attività sinergica permette a

tale sistema di ricevere informazioni, elaborarle e produrre risposte adeguate. L'elettroencefalografia (EEG) è lo strumento diagnostico che permette di analizzare l'attività elettrica cerebrale ed in particolare consente di diagnosticare varie patologie, tra cui l'epilessia. Essa è un disturbo neurologico costituito dall'insorgenza di crisi di breve durata ad occorrenza parossistica. Queste si suddividono in crisi focali e crisi generalizzate a seconda che la scarica coinvolga, rispettivamente, una zona circoscritta o l'intera totalità della corteccia cerebrale. Nel primo caso la sintomatologia può essere motoria, sensoriale, vegetativa o psichica. Nel secondo caso, invece, c'è un'alterazione della coscienza del soggetto con conseguenze nettamente più gravi. L'eziologia dell'epilessia può essere strutturale, genetica, infettiva, metabolica o immunitaria e la terapia attualmente utilizzata è quella farmacologica. In alcuni casi, anche se con incidenza molto bassa, si è verificata una morte improvvisa e inaspettata di soggetti con diagnosi di epilessia, sulla quale si effettuano molti studi a riguardo per aumentarne la prevenzione.

Tra le comorbidità cardiovascolari associate all'epilessia sono state riscontrate asistolie ictali, fibrillazione ventricolare post-ictale, rigidezza ventricolare, ictus ischemico, infarto miocardico e malattie coronariche.

Al fine di valutare la variabilità di RV in pazienti che hanno manifestato crisi epilettiche durante l'acquisizione ECG, sono stati analizzati due indici: l'Indice di Correlazione della Ripolarizzazione (RCI) e l'Indice della Variabilità di Ripolarizzazione (RVI). Il primo, adimensionale, mostra un trend di variabilità dell'onda T; il secondo, invece, fornisce la distanza media dell'RCI dal valore unitario. In tutti i segnali ECG analizzati sono state selezionate tre finestre temporali: una a ridosso della crisi epilettica, una relativa al minuto precedente e una relativa al minuto successivo. Sono state analizzate due condizioni di idoneità per l'analisi di tali finestre, una relativa alla variabilità della frequenza cardiaca (che deve essere inferiore al 10% dell'intervallo RR medio) e una relativa al numero di battiti ectopici (che non deve essere superiore al 10% del totale dei battiti presenti). In 13 finestre non è stata verificata la prima condizione, in 18 la seconda. In sole nove finestre entrambe sono soddisfatte simultaneamente pertanto tali vincoli vengono utilizzati solo per capire quali risultati potrebbero essere influenzati dalla variabilità della frequenza cardiaca e/o da artefatti o rumore. Successivamente sono stati analizzati tre parametri caratteristici in ogni finestra: l'RVI, l'intervallo RR medio e la deviazione standard dell'intervallo RR. Si è notata una variabilità di RV piuttosto elevata nel minuto precedente l'evento convulsivo, il cui valore medio è 0.086 µV. In corrispondenza della crisi, contrariamente, tale parametro diminuisce per poi aumentare di nuovo nel 60% dei casi (valore massimo pari a 0,14 µV) o diminuire ulteriormente nel 40% dei casi (valore

minimo pari a 0,01 µV). L'RVI elevato nel minuto precedente alle crisi è un fattore di rischio importante da considerare che potrebbe indicare un'iniziale anomalia cardiaca a ridosso di un evento epilettico. Ulteriori studi a riguardo sono auspicabili al fine di ottenere parametri più attendibili in quanto ricavati su una popolazione più vasta.

Indice

Introduzione **I**

Capitolo 1 – *IL SISTEMA CARDIOVASCOLARE* **1**

1.1 Anatomia cardiaca **1**

1.1.1 Localizzazione e conformazione esterna 1

1.1.2 Cavità interne e valvole 2

1.1.3 Pericardio 4

1.1.4 Parete cardiaca 5

1.2 Fisiologia cardiaca **7**

1.2.1 Attività elettrica cellulare 7

1.2.2 Attività cardiaca 11

1.3 Circolazione sanguigna **12**

1.3.1 Grande e piccola circolazione 12

1.3.2 Circolazione coronarica 14

Capitolo 2 – *L'ELETTROCARDIOGRAFIA* **16**

2.1 Origine del segnale **16**

2.2 Modalità di acquisizione **17**

2.3 Morfologia tipica **19**

2.4 Derivazioni **22**

2.4.1 Asse elettrico istantaneo del cuore 22

2.4.2 Derivazioni Fondamentali (o di Einthoven) 22

2.4.3 Derivazioni Aumentate 23
2.4.4 Derivazioni Precordiali (o di Wilson) 24

2.5 Processamento del segnale 25
2.5.1 Analisi nel tempo 25
2.5.2 Analisi in frequenza 27

Capitolo 3 – *IL SISTEMA NERVOSO E L'ELETTROENCEFALOGRAFIA* 31

3.1 I neuroni 32
3.1.1 Funzioni 32
3.1.2 Struttura 32
3.1.3 Tipologie 34
3.1.4 Sinapsi 35
3.1.5 Degenerazione e rigenerazione 36

3.2 Le cellule gliali 36

3.3 Il sistema nervoso centrale 39
3.3.1 L'encefalo 39
3.3.1.1 Sistemi di protezione 39
3.3.1.2 Struttura 41

3.3.2 Il midollo spinale 47
3.3.2.1 Struttura 47
3.3.2.2 Sistemi di protezione 49

3.4 Il sistema nervoso periferico 49
3.4.1 I nervi spinali 50
3.4.2 I nervi cranici 52
3.4.3 Il sistema nervoso simpatico e parasimpatico 54

3.5 Elettroencefalografia **55**

3.5.1 Morfologia di un tracciato elettroencefalografico 57

3.5.2 Diagnostica di un tracciato elettroencefalografico 57

Capitolo 4 – *L'EPILESSIA* **59**

4.1 Classificazione **61**

4.1.1 Tipi di crisi 61

4.1.1.1 Le crisi focali elementari 63

4.1.1.2 Le crisi focali complesse 65

4.1.1.3 Le crisi secondariamente generalizzate 65

4.1.1.4 Le crisi generalizzate 66

4.1.2 Tipi di epilessia 67

4.1.3 Sindrome da epilessia: diagnosi 68

4.2 Eziologia **70**

4.2.1 Strutturale 70

4.2.2 Genetica 71

4.2.3 Infettiva 72

4.2.4 Metabolica 72

4.2.5 Immunitaria 72

4.2.6 Sconosciuta 73

4.3 Terapie attuali **73**

4.4 Morte improvvisa e inattesa nell'epilessia **74**

Capitolo 5 – *LE COMPLICANZE CARDIOVASCOLARI NELL'EPILESSIA* **77**

5.1 Aritmie cardiache **78**

5.2 Rigidezza ventricolare **80**

5.3 Ictus ischemico e infarto miocardico **82**

5.4 Malattie coronariche **84**

Capitolo 6 – *ANALISI DELLA VARIABILITÀ DI RIPOLARIZZAZIONE VENTRICOLARE NELL'EPILESSIA PARZIALE* **86**

6.1 Descrizione del Database **86**

6.2 Metodo di analisi **86**

6.3 Risultati **88**

6.4 Discussione **100**

Conclusione **III**

Bibliografia **IV**

Ringraziamenti **VI**

Introduzione

L'epilessia è un disturbo neurologico comune che colpisce circa l'1% della popolazione e tutte le fasce d'età. Sebbene le epilessie presentino eziologie diverse, sono comunemente caratterizzate da crisi epilettiche spontanee e ripetute causate da attività neuronale eccessiva o ipersincrona nel cervello.

In Italia sono circa 500.000 le persone che ne sono affette e 30.000 i nuovi casi all'anno, con incidenza più elevata nei bambini e negli anziani. In Europa circa sei milioni di persone manifestano un'epilessia in fase attiva, ovvero con crisi persistenti e/o tuttora in trattamento. [7]

Nel 1909 è stata fondata la International League Against Epilepsy (ILAE), un'organizzazione internazionale tra i cui obiettivi si evincono la diffusione della conoscenza sull'epilessia e il miglioramento dei servizi e dell'assistenza ai pazienti, soprattutto attraverso la prevenzione, la diagnosi e il trattamento. Questo perché anche nelle sue forme lievi, l'epilessia è considerata una patologia rischiosa e pericolosa in quanto presenta vastissime comorbidità. Tra esse, in un sondaggio statunitense nazionale, sono state individuate ansia, depressione, disturbo bipolare, disturbo del sonno, emicrania, asma, diabete e ipertensione. [22]

Numerosissimi studi a riguardo hanno riscontrato una stretta relazione tra epilessia e complicanze cardiovascolari che sono alla base di eventi di morte improvvisa e inaspettata di pazienti che presentano tale disturbo neurologico.

Come ormai noto, gli strumenti per la diagnosi di epilessia e per il riscontro di eventuali complicanze cardiovascolari sono l'elettroencefalogramma (EEG) e l'elettrocardiogramma (ECG). Quest'ultimo permette di analizzare in maniera non invasiva l'attività elettrica del cuore attraverso l'analisi di parametri di notevole importanza. In particolare, c'è una crescente evidenza che i cambiamenti della ripolarizzazione ventricolare da battito a battito contribuiscono ad aumentare la vulnerabilità alle aritmie ventricolari. In particolare, per ripolarizzazione ventricolare si intende la variazione dell'ampiezza e/o della morfologia dell'onda T tra i battiti di un segnale ECG preso in considerazione rispetto ad un battito mediano (template). I parametri correlati a tale variabilità sono l'intervallo QT e l'intervallo RT ma uno studio a riguardo ha individuato un indice, denominato indice della variabilità della ripolarizzazione (RCI), che permette di identificare tale fenomeno senza dover calcolare i punti precisi di inizio e fine intervalli. [23]

Quindi, scopo della mia tesi è quello di andare a identificare l'andamento temporale dell'RCI in segnali ECG acquisiti su pazienti con diagnosi di epilessia parziale che hanno manifestato crisi epilettiche durante l'acquisizione. Andare pertanto a confrontare i trend di tale indice in finestre

temporali considerate prima, durante e dopo la crisi epilettica al fine di valutare la correlazione che sussiste tra tali crisi e la variabilità della ripolarizzazione ventricolare.

Capitolo 1

IL SISTEMA CARDIOVASCOLARE

Ogni cellula vivente necessita del fluido interstiziale circostante per l'approvvigionamento di ossigeno e nutrienti e per l'eliminazione di sostanze di rifiuto. Le condizioni del fluido interstiziale sono mantenute stabili attraverso i continui scambi che avvengono con il sangue circolante. A tale scopo è predisposto il sistema cardiovascolare che è composto da un organo propulsore centrale, il cuore, e da vasi sanguigni distinti in arterie (nelle quali il sangue circola in direzione centrifuga), vene (nelle quali il sangue circola in direzione centripeta) e capillari (parte terminale dei vasi, di diametro molto ridotto e interposti tra arterie e vene, che permettono gli scambi gassosi tra sangue e fluidi interstiziali).

In particolare, il cuore pompa il sangue all'interno del sistema arterioso che si dirama in tutte le periferie del corpo umano permettendo gli scambi metabolici attraverso i capillari. Successivamente essi confluiscono nel sistema venoso che consente al sangue di ritornare al cuore. [1]

1.1 Anatomia cardiaca

1.1.1 Localizzazione e conformazione esterna

Il cuore è situato nella cavità toracica, precisamente nel mediastino anteriore, la zona interposta tra i due polmoni sopra il diaframma. Non è perfettamente centrale ma spostato a sinistra per due terzi quindi l'impronta sulla superficie mediale del polmone sinistro è nettamente maggiore rispetto a quella sul polmone destro. È un organo cavo di forma conica, leggermente più piatto nella zona antero-posteriore e il suo asse è obliquo rispetto al piano sagittale, da destra a sinistra. La base guarda in alto, indietro e a destra, mentre l'apice è rivolto in basso, in avanti e a sinistra. È compreso tra la terza e sesta costa e corrisponde posteriormente alla zona tra la quinta e l'ottava vertebra toracica. Si può inoltre distinguere una faccia anteriore, detta sternocostale e una faccia postero-inferiore, chiamata diaframmatica in quanto poggia sul centro frenico del diaframma (ampio tendine centrale). Il margine tra le due facce è netto ed è denominato margine acuto del cuore. D'altra parte, verso sinistra, la faccia sternocostale continua nel cosiddetto margine ottuso. Si

distinguono inoltre i margini superiore, inferiore, destro e sinistro. [2] Nonostante l'enorme carico di lavoro, il cuore è un organo piccolo. Pesa, infatti, nell'adulto all'incirca 250-300 g, misurando 13–15 cm in lunghezza, 9–10 cm in larghezza e circa 6 cm di spessore (si sottolinea che questi dati variano con età, sesso e costituzione fisica). [3]

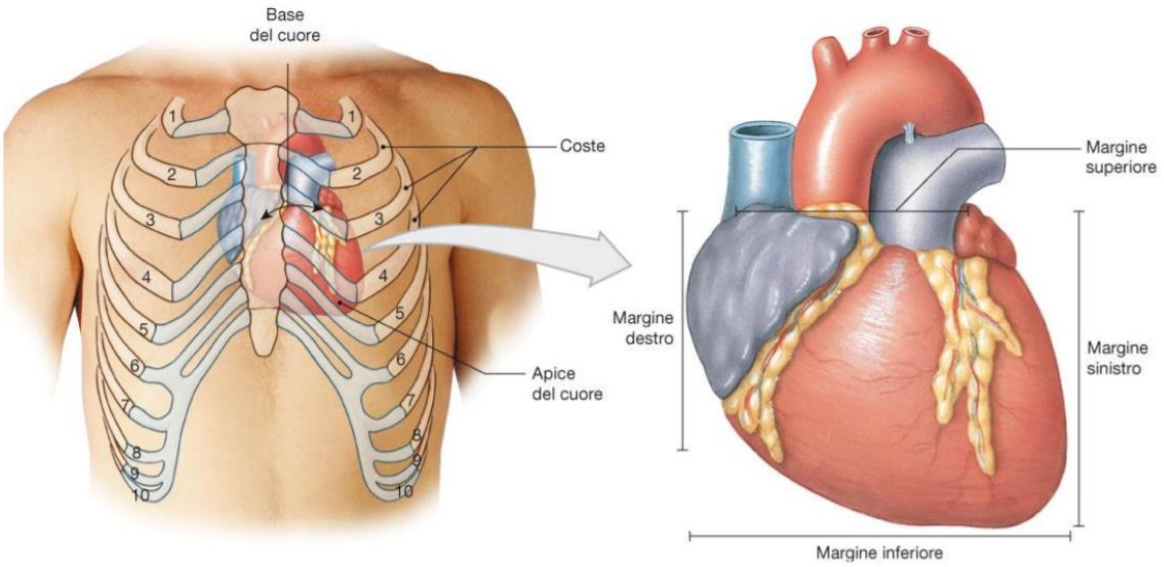

Figura 1: Localizzazione e conformazione esterna del cuore

1.1.2 Cavità interne e valvole

Il cuore, al suo interno, possiede quattro cavità, di cui due situate nella parte superiore, gli atrii, distinti in atrio destro e atrio sinistro, e altre due localizzate inferiormente, i ventricoli destro e sinistro. In particolare, l'atrio destro comunica con il relativo ventricolo destro attraverso l'orifizio atrioventricolare che è dotato di una valvola detta valvola tricuspide. Allo stesso modo l'atrio sinistro è collegato al ventricolo sottostante mediante la valvola bicuspide o mitrale. Le due cavità di destra non comunicano con le rispettive cavità di sinistra in quanto separate da un setto (interatriale e interventricolare) in parte di natura fibrosa, ma per la massima estensione di natura muscolare. In esso è presente una depressione che corrisponde alla zona dove, durante la vita intrauterina, è

presente il forame ovale di Botallo che mette in comunicazione l'atrio destro con l'atrio sinistro, mentre i polmoni si stanno formando. Successivamente, alla nascita, tale foro si chiude creando un avvallamento, permettendo la netta separazione tra cuore destro e cuore sinistro. In tal modo il sangue può fluire unidirezionalmente dagli atrii ai ventricoli permettendo una corretta eiezione nel sistema circolatorio. Ciò è possibile grazie alla morfologia e al funzionamento delle valvole. La valvola tricuspide è formata da tre lembi (cuspidi) che si fissano con la base al contorno dell'orifizio e le cui estremità libere sono attaccate a fasci di fibre collagene (le corde tendinee che si originano dai muscoli papillari) che ne limitano il movimento. La valvola bicuspide o mitrale è invece costituita da due cuspidi trapezioidali, anch'esse fisse all'orifizio e con le estremità libere rivolte verso il ventricolo destro. La loro apertura e chiusura non è di natura meccanica ma è governata dal rapporto che istante per istante sussiste tra atrio e ventricolo sottostante. Esse, infatti, sono aperte quando la pressione atriale supera quella ventricolare, permettendo il passaggio ematico, e si chiudono quando le due pressioni saranno di uguale entità, con la successiva crescita di quella ventricolare. Collegate ai ventricoli destro e sinistro vi sono, rispettivamente, l'arteria polmonare e l'aorta ascendente. Il passaggio di sangue in esse è regolato dall'apertura e chiusura della valvola semilunare polmonare e della valvola semilunare aortica. Esse hanno una forma a "nido di rondine" e sono costituite da tre lembi semilunari. La loro posizione sfalsata assicura la chiusura del vaso impedendo il reflusso del sangue nel ventricolo. Analogamente alle valvole atrioventricolari, anche l'apertura e la chiusura di queste valvole è legata esclusivamente alle variazioni pressorie intracardiache. Quando la pressione del ventricolo supera quella dell'arteria, la valvola si apre permettendo l'eiezione ematica nel sistema circolatorio. Non esiste dunque nessun controllo muscolare o nervoso. [2]

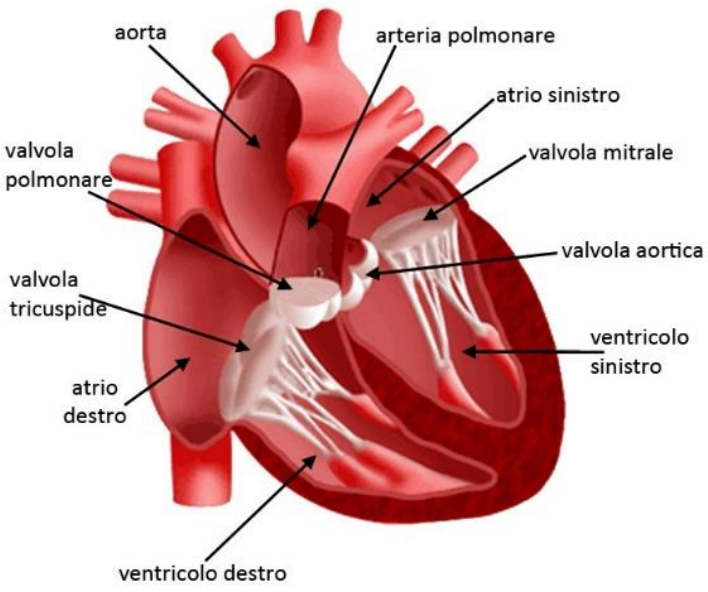

Figura 2: Struttura interna del cuore

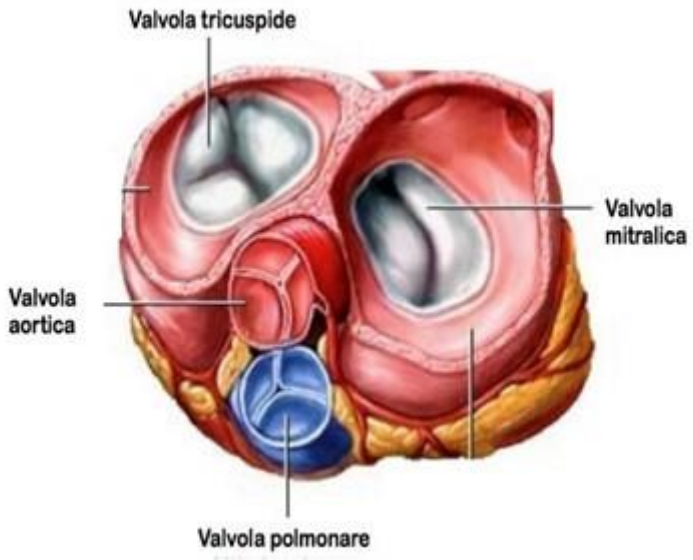

Figura 3: Le quattro valvole cardiache

1.1.3 Pericardio

Il cuore e la radice dei principali vasi sono avvolti da una doppia membrana, il pericardio, il cui strato esterno, connettivale, è detto pericardio fibroso mentre quello interno, sieroso, che aderisce al cuore e a tutte le sue insenature, prende il nome di pericardio sieroso. Quest'ultimo, come tutte le membrane sierose, è formato da un foglietto parietale, che aderisce alla superficie interna del pericardio fibroso, e da un foglietto viscerale, che si applica al miocardio e forma la tonaca più

esterna delle pareti del cuore che prende il nome di epicardio. [2] Il pericardio parietale e quello viscerale insieme formano una cavità che contiene normalmente 10-20 ml di liquido pericardico secreto dai foglietti pericardici. Esso ha il compito di ridurre notevolmente l'attrito e lo sfregamento tra superfici opposte per far sì che esse riescano a scivolare reciprocamente durante la contrazione cardiaca. Il pericardio ha dunque il compito principale di proteggere il cuore e isolarlo dagli organi vicini, mantenendolo nella posizione corretta all'interno del mediastino, limitando i movimenti dei vasi principali in fase sistolica e fungendo da barriera difensiva contro le infezioni che potrebbero compromettere l'attività cardiaca. [1]

1.1.4 Parete cardiaca

La parete cardiaca, se sezionata, presenta tre tonache sovrapposte: l'endocardio, interno, il miocardio, intermedio, e l'epicardio, esterno. Hanno spessore diverso a seconda della cavità che racchiudono in quanto differenti sono le forze contrattili da esercitare per il pompaggio del sangue nel sistema arterioso. Ne risulta che la parete dei ventricoli è molto più spessa di quella degli atrii ed in particolare quella del ventricolo sinistro è tre volte quella del ventricolo destro in quanto legato alla grande circolazione. [2]

- L'endocardio è una sottile lamina endoteliale disposta su uno strato di connettivo lasso che a sua volta poggia su un sottile strato di connettivo elastico. Riveste tutta la superficie interna del cuore, compreso le valvole in prossimità delle quali la lamina connettivale intermedia è più spessa e densa.
- Il miocardio è la parte più spessa della parete cardiaca e consiste in strati indipendenti di tessuto muscolare cardiaco, con tessuto connettivo, vasi sanguigni e nervi associati.

  Le cellule muscolari cardiache, o miocardiociti, sono piuttosto piccole con un diametro di circa 10-20 µm e hanno il nucleo posizionato centralmente. Di conseguenza anche le fibrocellule muscolari cardiache (elemento caratteristico del tessuto muscolare, di forma allungata, fusiforme, in grado di accorciare la propria lunghezza in seguito ad uno stimolo nervoso) hanno dimensioni ridotte rispetto alle fibre scheletriche ma, analogamente ad esse, ognuna possiede più miofibrille allineate che conferiscono un aspetto striato. I miocardiociti sono in rapporto tra loro per mezzo di strutture giunzionali specializzate: i dischi intercalari. Essi formano un ponte che lega le miofibrille di due fibrocellule contigue consentendo alle cellule muscolari di contrarsi simultaneamente, con un aumento dell'efficacia. Questo

perché la contrazione di ogni cellula provocherà la contrazione delle altre cellule adiacenti, legate alla prima per mezzo dei dischi intercalari, in modo da far contrarre l'intero miocardio. Per questo motivo il muscolo cardiaco è stato chiamato sincizio funzionale. [1]

Il miocardio è organizzato in modo da formare due sistemi fra loro indipendenti, uno per gli atrii, più sottile, e uno per i ventricoli, più spesso e robusto, separati dall'interposizione dello scheletro fibroso del cuore.

La muscolatura degli atrii è costituita da fasci muscolari propri di ogni atrio circondati da fasci muscolari comuni ad entrambi. I primi sono costituiti da fibrocellule che, con andamento a spirale, circondano gli orifizi di sbocco delle vene. I fasci muscolari comuni sono formati da fibrocellule che, con decorso prevalentemente trasversale, si estendono da un atrio all'altro.

La muscolatura dei ventricoli, invece, è notevolmente più spessa della precedente ma anch'essa costituita da fasci muscolari propri e comuni. I primi formano lo strato intermedio del miocardio, i secondi lo strato superficiale e lo strato profondo. I fasci muscolari propri di ciascun ventricolo originano dall'orifizio atrioventricolare, si portano in basso obliquamente senza raggiungere l'apice della cavità e, formando un'ansa, risalgono per terminare sullo stesso orifizio da cui erano originati. Considerando entrambe le cavità ventricolari si vengono quindi a generare due sacchi conoidi fra loro adiacenti. I fasci muscolari comuni, invece, originano anch'essi dagli orifizi ventricolari, discendono con andamento obliquo e superficiale alle fibrocellule proprie e, raggiunto l'apice del ventricolo, formano un vortice risalendo in posizione profonda. Quindi la parete miocardica dei ventricoli è costituita da uno strato superficiale, i fasci muscolari comuni discendenti, uno strato intermedio, i fasci muscolari propri, e uno strato profondo, i fasci muscolari comuni ascendenti.

Lo scheletro fibroso del cuore, interposto tra miocardio atriale e miocardio ventricolare, è costituito da quattro anelli fibrosi che circondano i due orifizi atrioventricolari e i due orifizi arteriosi. Sulla loro superficie interna hanno origine le cuspidi delle valvole mentre sulla superficie esterna i fasci miocardici. Funge anche da isolante elettrico tra atrii e ventricoli, facendo in modo che un eventuale problema di conduzione elettrica atriale non venga trasferito ai ventricoli sottostanti.

- L'epicardio è il foglietto viscerale del pericardio sieroso, una sottile membrana connettivale che aderisce perfettamente al miocardio. [2]

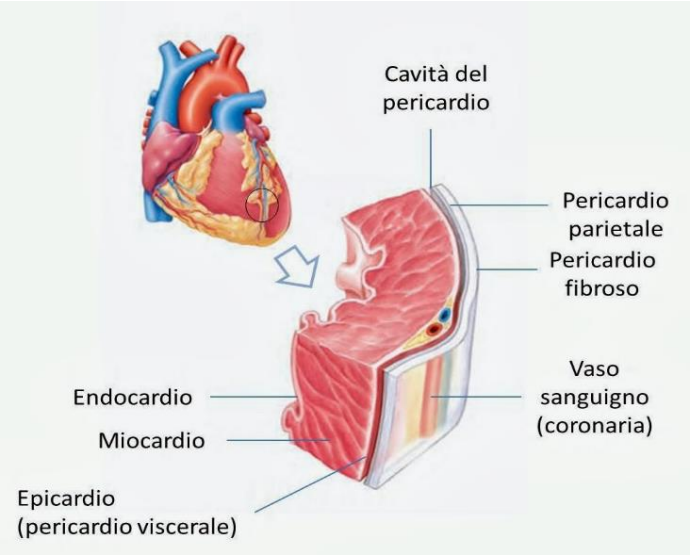

Figura 4: Struttura della parete cardiaca

1.2 Fisiologia cardiaca

1.2.1 Attività elettrica cellulare

Le due principali sorgenti di potenziali elettrici del corpo umano sono i muscoli e i nervi ed in particolare le cellule che li compongono. Nonostante la grande varietà di cellule e le loro notevoli differenze funzionali, i meccanismi elettrochimici che avvengono a cavallo della membrana sono riconducibili ad un unico modello. Questo aspetto è di grande aiuto per lo studio della generazione dei biopotenziali la cui natura è ionica e dipende strettamente dalle caratteristiche della membrana cellulare. Ogni cellula, infatti, può essere considerata dal punto di vista elettrico come un conduttore ionico separato dall'esterno attraverso una membrana semipermeabile, di spessore variabile tra i 7,5 e i 10 nm. Essa è costituita da un doppio strato fosfolipidico, le cui unità lipidiche hanno la "testa" idrofila (solubile in acqua) rivolta verso l'esterno e la "coda" idrofoba rivolta verso l'interno. Interposte tra i fosfolipidi si trovano inoltre molecole di colesterolo che concorrono alla struttura della membrana e le conferiscono stabilità. Infine, di notevole importanza è la presenza di grosse proteine transmembraniche che permettono il passaggio selettivo di acqua e ioni dall'interno all'esterno della cellula e viceversa, determinando la semipermeabilità della membrana cellulare. In particolare, i liquidi intracellulare ed extracellulare sono composti da ioni sodio (Na^+), potassio (K^+), in concentrazioni molto elevate, cloro (Cl^-) e calcio (Ca^{2+}), questi ultimi in concentrazioni molto ridotte e quindi trascurabili. Gli scambi attraverso la membrana cellulare possono avvenire sia per

diffusione (o trasporto passivo) che per trasporto attivo, con una spesa energetica della cellula sotto forma di ATP. Nel primo caso la diffusione può essere di due tipologie: libera, ovvero la tendenza di particelle a ridistribuirsi al fine di annullare differenze locali di concentrazione, e ionica, determinata dalla forza esercitata da un campo elettrico sugli ioni. In condizioni di equilibrio la forza dovuta al gradiente di concentrazione uguaglia la forza dovuta al campo elettrico e non si registrano flussi di ioni a cavallo della membrana. Quando non è presente uno stimolo esterno e la cellula è a riposo, la sua membrana è moderatamente permeabile agli ioni Na^+ e completamente permeabile agli ioni Cl^- e K^+, permettendo l'entrata di Na^+ e Cl^- e l'uscita di K^+. In tali condizioni il Na^+ e il K^+ non sono all'equilibrio, tuttavia le loro concentrazioni intracellulari non continuano, rispettivamente, ad aumentare e a diminuire ma sperimentalmente si verifica che rimangono pressoché costanti. Questo è dovuto al fatto che esiste un meccanismo di trasporto attivo di tali ioni, denominato pompa sodio-potassio, che attraverso l'energia ricavata dall'idrolisi di una molecola di ATP (adenosintrifosfato) trasporta 3 ioni Na^+ all'esterno della cellula e 2 ioni K^+ all'interno della stessa, opponendosi al normale flusso dettato dal gradiente di concentrazione. Sotto le ipotesi semplificative di membrana selettivamente permeabile ad un solo ione e completamente impermeabile a ioni negativi, si può arrivare a definire il potenziale elettrico presente a cavallo della membrana in condizioni di equilibrio, denominato potenziale di Nernst e dato, per convenzione, dalla differenza tra potenziale interno alla cellula e potenziale esterno alla stessa (1).

$$E = \varphi i - \varphi e = \frac{RT}{nF} ln \frac{[C]_{\mathrm{i}}}{[C]_{\mathrm{e}}} \tag{1}$$

R=8,314 [J/K mol]: costante universale dei gas

T: temperatura assoluta [K]

n: numero di elettroni di valenza dello ione

F=96,487 [C/mol]: costante di Faraday

$[C]_i$: concentrazione interna dello ione

$[C]_e$: concentrazione esterna dello ione

Al fine di valutare il contributo di tutti gli ioni ed essere più precisi e dettagliati di utilizza l'equazione di Goldman (2)

$$E = \frac{RT}{F} ln \frac{P_{\mathrm{k}}[K^+]_{\mathrm{e}} + P_{\mathrm{na}}[Na^+]_{\mathrm{e}} + Pc_{\mathrm{l}}[Cl^-]_{\mathrm{i}}}{P_{\mathrm{k}}[K^+]_{\mathrm{i}} + P_{\mathrm{na}}[Na^+]_{\mathrm{i}} + Pc_{\mathrm{l}}[Cl^-]_{\mathrm{e}}} \tag{2}$$

P_K: permeabilità del potassio

P_{Na}: permeabilità del sodio

P_{Cl}: permeabilità del cloro

All'equilibrio si genera un potenziale a riposo negativo pari a circa -70/-90 mV e la membrana viene detta polarizzata. La variabilità di tale valore è correlata alla moltitudine di cellule presenti nell'organismo e alle loro grandi differenze funzionali. Se adeguatamente stimolata, ovvero in presenza di uno stimolo sufficientemente elevato da far raggiungere al potenziale un valore soglia di circa -50 mV, la cellula si depolarizza ed aumenta temporaneamente la sua permeabilità agli ioni Na^+ che, entrando in gran numero, portano il potenziale di transmembrana a circa +20 mV. Questo processo, denominato potenziale d'azione, si manifesta nella sua interezza ogni volta che viene raggiunto il valore soglia del potenziale e rappresenta la risposta ad uno stimolo depolarizzante che forniscono le cellule elettricamente eccitabili in quanto provviste di un corredo di canali ionici voltaggio-dipendenti.

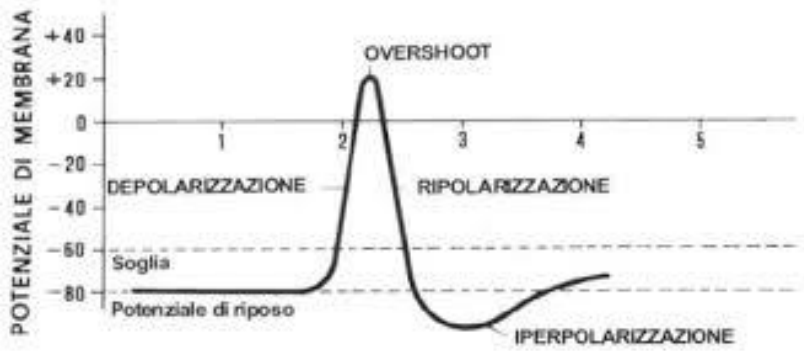

Figura 5: Potenziale d'azione di una cellula

Come mostrato in Figura 5, il potenziale di membrana nella prima fase presenta un andamento costante al valore di riposo ed i canali di Na^+ e di K^+ sono chiusi. All'arrivo dello stimolo esterno si aprono i canali di Na^+ che consentono al sodio di entrare nella cellula, causando una prima depolarizzazione al seguito dell'aumento intracellulare di ioni positivi. Se lo stimolo è sufficientemente elevato da far raggiungere al potenziale di membrana il valore soglia, con un meccanismo a feedback positivo si aprono ancora più canali di Na^+. Questo meccanismo provoca

un'inversione di polarità (overshoot) del potenziale di membrana che tende ad arrivare al potenziale di Nernst di Na^+ (circa +60mV). Tale valore però non viene mai raggiunto in quanto, in prossimità di 20 mV, entra in gioco il processo di inattivazione dei canali Na^+ che provoca una prima ripolarizzazione della cellula, visibile nel grafico come il primo tratto discendente dopo il picco massimo. Successivamente si aprono i canali del K^+ che si chiuderanno solo quando il potenziale tornerà al suo valore di riposo, permettendo la fuoriuscita di ioni positivi e la completa ripolarizzazione della cellula. Segue un brevissimo intervallo di tempo di circa 1 ms, denominato periodo di refrattarietà o di iperpolarizzazione, dove i canali di Na^+ sono disattivati e il potenziale di membrana scende al di sotto del valore che assume in condizioni di riposo. Si parla di refrattarietà relativa quando un secondo potenziale d'azione può essere generato solo se un secondo stimolo sia sufficientemente più intenso del primo che ha causato la depolarizzazione. Viene definita refrattarietà assoluta, invece, il periodo di iperpolarizzazione successivo ad un potenziale d'azione durante il quale nessuno stimolo, per quanto intenso, è in grado di generare un secondo potenziale d'azione.

In particolare, il potenziale d'azione di una cellula miocardica presenta un principio di funzionamento concettualmente uguale ma un andamento del potenziale di membrana leggermente diverso da quello precedente che invece descrive un modello globale di comportamento di tutte le cellule dell'organismo. Il potenziale di riposo di un miocardiocita, calcolabile attraverso la (2), è pari a -80,3 mV e la depolarizzazione della cellula avviene in maniera rapidissima, quasi istantanea. Successivamente si aprono i canali di K^+ e, dopo una breve ripolarizzazione, si aprono anche quelli del Ca^{2+}, permettendo a tali ioni l'ingresso nella cellula. In tal modo si mantiene un eccesso di cariche positive nell'ambiente intracellulare ed un tratto discendente nel grafico con un coefficiente angolare molto ridotto, denominato plateau. Infine, i canali di Ca^{2+} si inattivano mentre gli ioni K^+ continuano ad uscire dalla cellula, determinando il ripristino delle condizioni iniziali di riposo.

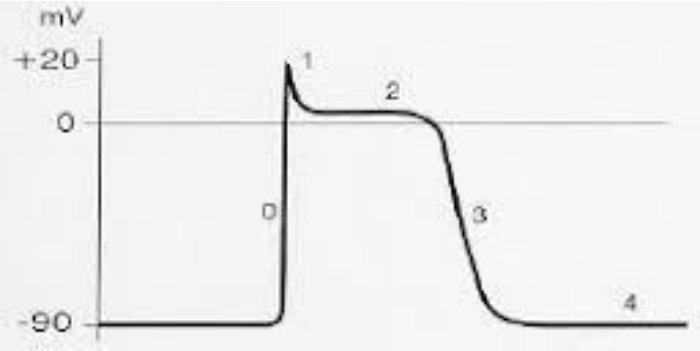

Figura 6: Potenziale d'azione di una cellula miocardica

1.2.2 Attività cardiaca

L'azione ritmica del cuore è controllata da un segnale elettrico che ha origine da un gruppo di cellule specializzate che prende il nome di nodo senoatriale e che è posto in prossimità dello sbocco delle due vene cave nell'atrio destro. La frequenza degli impulsi generati da tali cellule, chiamata frequenza cardiaca, è definita come il numero medio di battiti al minuto. Se si immagina di isolare il cuore dal resto dell'organismo, esso continua a battere ad una frequenza costante grazie alla presenza del nodo senoatriale che possiede la capacità insita di autoeccitazione. Ma l'organismo umano, a seconda delle condizioni in cui si trova l'individuo (sonno, veglia, attività fisica ecc.), ha bisogno di apporti differenti di ossigeno, glucosio ecc. Pertanto, è necessario che il sistema nervoso controlli l'attività elettrica del cuore ed imponga istante per istante la frequenza cardiaca ottimale in relazione alla richiesta dell'organismo. Un individuo sano, infatti, presenta un buon grado di variabilità della frequenza cardiaca che si traduce in una buona adattabilità psicofisica alle diverse situazioni che si possono presentare. La retroazione del sistema nervoso è misura della sua stessa maturità. Nei neonati prematuri, infatti, in caso ad esempio di carenza d'ossigeno, la problematica anziché essere risolta, viene rafforzata a causa del non completo sviluppo del sistema nervoso, che innesca un meccanismo di feedback positivo che fa scendere ancor di più la frequenza cardiaca, diminuendo uno già insufficiente apporto di ossigeno agli organi.

Il nodo senoatriale, quindi, attraverso il controllo del sistema nervoso innesca potenziali d'azione nelle cellule miocardiche circostanti. Grazie alla presenza dei dischi intercalari, lo stimolo si propaga velocemente in tutto il tessuto muscolare atriale, partendo dall'atrio destro e arrivando all'atrio sinistro. All'azione elettrica di depolarizzazione delle cellule, corrisponde con un leggero ritardo l'azione meccanica di contrazione atriale (sistole atriale). Successivamente il segnale perviene al

nodo atrioventricolare, posto in un cuore adulto a circa 2 cm dal nodo senoatriale, tra atrio destro e ventricolo destro. Da qui prosegue attraverso il fascio di His che si suddivide in due rami, la branca destra e la branca sinistra, dai quali ha origine una fittissima rete di fibre, denominate fibre di Purkinje, che innerva tutti i ventricoli producendone la contrazione (sistole ventricolare), temporaneamente successiva a quella atriale e di intensità maggiore. Dopo la contrazione, tutte e quattro le cavità cardiache si ripolarizzano (diastole) ed il processo si riavvia. Un ciclo cardiaco è definito come il susseguirsi dei due processi di contrazione (fase sistolica) e rilassamento (fase diastolica) delle cavità cardiache. È importante notare che grazie alla presenza dello scheletro fibroso che funge da isolante tra le cavità superiori e quelle inferiori, viene impedita la depolarizzazione dei ventricoli ad opera degli atrii. Questo permette la conduzione dell'impulso elettrico attraverso il fascio di His e la contrazione asincrona delle cavità cardiache, necessaria per un buon funzionamento del sistema cardiocircolatorio. In particolare, la contrazione del cuore destro precede quella del cuore sinistro e la sistole ventricolare è successiva a quella atriale.

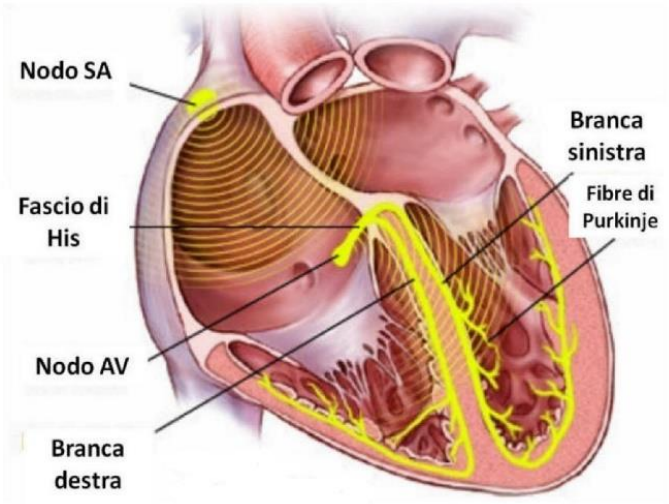

Figura 7: Sistema di conduzione del cuore

1.3 Circolazione sanguigna

1.3.1 Grande e piccola circolazione

Affinché il sangue possa trasportare ossigeno e sostanze nutritive a tutte le periferie del corpo ed eliminare i gas di scarto che derivano dai processi metabolici cellulari, sono necessari dei sistemi di

circolazione specifici. I vasi sanguigni, divisi in arterie, vene e capillari sono la sede di scorrimento del sangue, pertanto presentano una struttura cava composta da tre strati concentrici chiamati tonache. La tonaca intima, interna, è composta da uno strato di tessuto endoteliale e dalla lamina basale. La tonaca media è costituita da muscolatura liscia più o meno spessa, a seconda della pressione che il vaso deve sostenere. Le arterie, essendo la parte del sistema circolatorio adibita al trasporto del sangue in direzione centrifuga, hanno una parete molto più spessa delle vene che, invece, sono sottoposte a pressioni molto più basse in quanto in esse il sangue scorre in direzione centrifuga verso il cuore. La tonaca avventizia, infine, è costituita da tessuto connettivo fibroso e avvolge tutti i vasi, ad esclusione dei capillari. Questi ultimi hanno un diametro che varia dai 5 ai 200 µm e sono formati da un singolo strato di cellule endoteliali che poggiano su una membrana basale (tonaca intima).

L'organizzazione dei vasi sanguigni è tale da poter distinguere due tipologie di circolazione sanguigna, tra di loro complementari in quanto l'una inizia dove l'altra termina: la grande e la piccola circolazione. La grande circolazione, o circolazione sistemica, parte dall'atrio sinistro al quale arriva il sangue carico di ossigeno (O_2), detto sangue arterioso, dalle quattro vene polmonari. Attraverso la sistole atriale e l'apertura della valvola bicuspide, il flusso ematico scende nel ventricolo sinistro sottostante che, contraendosi, pompa il sangue attraverso la valvola aortica nell'aorta, la più grande e importante arteria del corpo umano. Attraverso le sue diramazioni, il sangue raggiunge tutte le periferie del corpo e, a livello dei capillari, cede ossigeno e sostanze nutritive alle cellule e ingloba anidride carbonica (CO_2), sostanza di scarto prodotta dai processi metabolici cellulari. Il sangue povero di ossigeno, detto sangue venoso, percorre tutto il letto capillare che confluisce nel sistema venoso ed in particolare nella vena cava superiore e inferiore. Viene pertanto trasportato fino all'atrio destro dal quale ha inizio la piccola circolazione, o circolazione polmonare. Attraverso la sistole atriale e l'apertura della valvola tricuspide il flusso ematico scende nel ventricolo destro che, contraendosi, pompa il sangue, attraverso la valvola polmonare, nell'arteria polmonare. Essa, all'altezza dell'arco aortico, si divide in due rami distinti che trasportano il sangue ad entrambi i polmoni. Qui le due arterie polmonari si diramano in arteriole sempre più piccole che diventano, alla fine del loro percorso, capillari polmonari che ricoprono gli alveoli. A questo livello avviene lo scambio gassoso e il sangue, povero di O_2 e ricco di CO_2 viene riossigenato. Dagli alveoli di ciascun polmone ha origine un distretto venoso che, non seguendo a ritroso l'albero bronchiale, si porta all'ilo del polmone (piccola cavità dove sboccano vasi, nervi e dotti) attraverso due vene polmonari. Considerando entrambi i polmoni, il sangue ricco di O_2 si porta nell'atrio sinistro attraverso quattro

vene polmonari per poter tornare a riossigenare le cellule del corpo umano attraverso la circolazione sistemica. È interessante notare come nella piccola circolazione le vene trasportino sangue arterioso e le arterie sangue venoso, contrariamente a quanto avviene nella grande circolazione. [1]

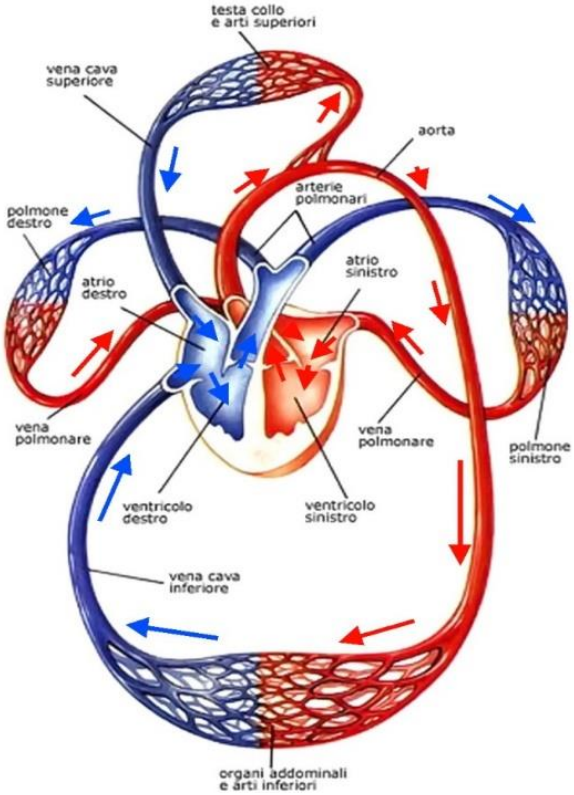

Figura 8: Circolazione sistemica e circolazione polmonare

1.3.2 Circolazione coronarica

Essendo composto prevalentemente da tessuto muscolare, il cuore necessita di una rete di vasi sanguigni che portano il sangue ricco di ossigeno direttamente al miocardio. Tale compito è svolto da importanti vasi distinti in due grandi gruppi: le arterie coronariche, che portano il sangue ricco di ossigeno dall'aorta al miocardio, e le vene cardiache, che rimuovono il sangue deossigenato dal muscolo cardiaco. In particolare, si individuano due vasi arteriosi principali, chiamati arteria coronarica sinistra e arteria coronarica destra, che originano entrambi dall'aorta ascendente (primo tratto dell'arteria) e proseguono uniti per i primi 2-4 cm, costituendo il tronco comune. Successivamente la prima si scinde in arteria discendente anteriore, che decorre sulla parete

anteriore del cuore, ed arteria circonflessa, che scorre sulla parete laterale del ventricolo sinistro. Le vene cardiache, infine, a conclusione di questo processo che si instaura ad ogni ciclo cardiaco, prelevano il sangue deossigenato dal miocardio e lo trasportano nell'atrio destro. Le principali sono la vena cardiaca magna, la vena cardiaca media e la vena cardiaca parva, che si portano tutte al seno coronarico, un grosso e breve vaso situato nella faccia diaframmatica del cuore che decorre nel solco atrioventricolare parallelamente alla circonflessa e sfocia nell'atrio destro, in prossimità della vena cava inferiore. Tale processo, denominato circolazione coronarica, attraverso una fitta rete di vasi che ricoprono l'intero tessuto miocardico, permette al cuore di svolgere la sua attività ritmica di pompaggio di sangue nel sistema circolatorio, indispensabile per la sopravvivenza cellulare. [1][2]

Capitolo 2
L'ELETTROCARDIOGRAFIA

L'elettrocardiografia (ECG) è un esame diagnostico che permette di registrare e riportare graficamente su carta l'attività elettrica del cuore durante il suo funzionamento tramite l'uso di elettrodi applicati in precisi punti del corpo che hanno il compito di trasdurre i flussi ionici in corrente elettrica. Lo strumento che si utilizza è chiamato elettrocardiografo ed è stato inventato nel 1887 dal tedesco Augustus Waller ed è stato successivamente perfezionato dal fisiologo Willem. Il tracciato che si ottiene permette di rilevare diverse condizioni cardiache, tra cui patologie coronariche, alterazioni del ritmo cardiaco (aritmie, extrasistole, fibrillazioni), variazioni del volume cardiaco, anomalie della conduzione dell'impulso elettrico nel cuore. Pertanto, in base alle informazioni ricavate dall'esame diagnostico, il medico è in grado di stabilire i limiti dell'attività fisica per pazienti affetti da scompensi cardiaci.

2.1 Origine del segnale

Il muscolo cardiaco si contrae per effetto della propagazione della depolarizzazione delle cellule (propagazione dei potenziali d'azione) lungo una determinata direzione. Si producono perciò dei campi elettrici durante ogni ciclo cardiaco generati dalle correnti ioniche che comportano una differenza di potenziale (ddp) tra due luoghi non coincidenti del materiale biologico. Pertanto, si possono analizzare le linee equipotenziali generate che rappresentano, istante per istante, la distribuzione del potenziale elettrico e che permettono dunque di misurare la caduta di potenziale tra due punti non coincidenti e non posti sulla stessa linea equipotenziale (in tal caso la ddp sarebbe nulla). Tale valore acquisito è tempo e spazio variante così come variano le depolarizzazioni e le ripolarizzazioni delle cellule e la sua registrazione per un intervallo di tempo finito prende il nome di elettrocardiogramma. L'elettrocardiografo, dunque, è lo strumento che permette di misurare la differenza di potenziale tra due punti del corpo umano e come essa varia nel tempo, generando un tracciato periodico di periodo pari al reciproco della frequenza cardiaca. [20]

2.2 Modalità di acquisizione

La registrazione spazio-temporale di tutti i potenziali d'azione generati dalle cellule cardiache può essere effettuata in modalità differenti, con diversi gradi di accuratezza.

- L'elettrocardiogramma di superficie è la registrazione del segnale elettrocardiografico effettuata sulla superficie del corpo umano. Al fine di misurare i biopotenziali generati è necessaria un'opportuna interfaccia tra cute e strumento di misura. Tale interfaccia è realizzata dagli elettrodi che hanno la funzione di trasdurre la corrente ionica generata dalle cellule in corrente elettrica da trasferire all'elettrocardiografo. Gli elettrodi maggiormente utilizzati sono quelli superficiali costituiti da un disco metallico adesivo che vengono applicati sulla pelle attraverso un gel elettrolita (contenete ioni Cl^-) che permette la trasduzione. In particolare, all'interfaccia metallo-elettrolita si instaura una reazione di ossidoriduzione che libera tanti elettroni quanti sono gli ioni Cl^- presenti.

$$Ag + Cl^- \leftrightarrow AgCl + e^- \tag{3}$$

  Il circuito elettrico equivalente, come mostrato in Figura 9, è composto da un generatore di corrente a potenziale costante (somma dei componenti elettrici locali di tutte le cellule cardiache) e da tre resistenze. R_{AB}, posta tra due punti rappresentativi la posizione di due elettrodi, rappresenta l'impedenza di contatto che si genera all'interfaccia elettrodo-cute ed è compresa tra 10 e 100kΩ. Al fine di ridurla per avere una corretta acquisizione e migliorare l'accuratezza della registrazione è possibile praticare un'abrasione dello strato corneo prima di posizionare gli elettrodi. R_{T1} ed R_{T2} rappresentano invece l'impedenza fornita da derma, muscoli, ossa e tessuto polmonare presenti, rispettivamente, tra elettrodo A e cuore e tra elettrodo B e cuore. Esistono inoltre anche altre tipologie di elettrodi: gli elettrodi a suzione, che vengono appoggiati sulla superficie corporea, poi schiacciata la piccola camera d'aria che presentano all'estremità al fine di creare il vuoto e successivamente rilasciata per tenerli fermi dove posizionati, e gli elettrodi floating, studiati per risolvere i problemi legati agli artefatti da movimento in quanto l'elettrodo non si muove rispetto al gel elettrolita.

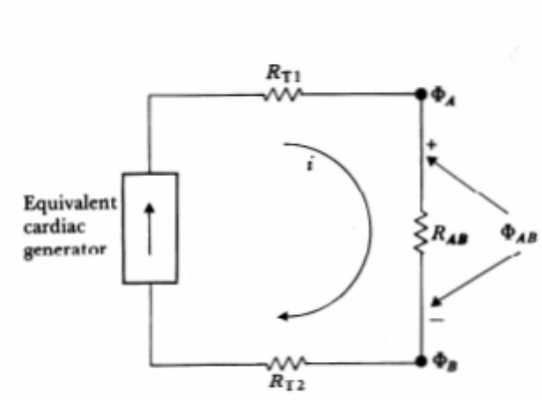

Figura 9: Equivalente elettrico

- L'elettrocardiogramma interno è la registrazione del segnale elettrocardiografico che viene prelevato direttamente sull'epicardio attraverso degli elettrodi costituiti da aghi che oltrepassano la cute ed arrivano fino al cuore. Il ruolo del gel elettrolita è assicurato in questo caso dai fluidi corporei essendo anch'essi costituiti da numerosissimi ioni Cl^-. È una tecnica di acquisizione del segnale decisamente invasiva che viene effettuata con il paziente sedato da farmaci anestetici ma che, di contro, ha livelli di accuratezza notevolmente superiori a quello di superficie.

In base alle condizioni cui è sottoposto il paziente durante la registrazione, si possono individuare due tipologie diverse di acquisizione.

- L'elettrocardiogramma a riposo si effettua con il paziente in condizioni di riposo assoluto in posizione supina al quale viene chiesto di limitare al massimo l'attività muscolare. Il tracciato che ne deriva è in grado di evidenziare alterazioni del ritmo cardiaco quali aritmie, fibrillazioni, extrasistole; inoltre attraverso questo esame diagnostico si possono individuare patologie coronariche, eventuali infarti miocardici in atto o avvenuti in precedenza (morte del tessuto cardiaco che si manifesta quando le cellule non ricevono più sangue a causa di ostruzioni delle coronariche), ipertrofia cardiaca (aumento eccessivo del volume del cuore) o eventuali problemi legati alla conduzione dell'impulso elettrico.
- L'elettrocardiogramma sotto sforzo è la registrazione di un ECG durante lo svolgimento di un'attività fisica, effettuata abitualmente su una cyclette o su un tapis roulant. Lo sforzo è a mano a mano crescente attraverso l'aumento costante del carico di lavoro, aumento ottenuto mediante la resistenza opposta dai pedali della cyclette o dalla velocità di

scorrimento del tappeto. Durante l'esame l'attività cardiaca è tenuta ininterrottamente sotto controllo attraverso un monitor. Rispetto all'ECG a riposo, questo metodo offre maggiori raffronti in quanto spinge il cuore ad aumentare il lavoro evidenziando patologie non riscontrabili a riposo. Durante l'esecuzione dell'esame, molta attenzione viene rivolta ai sintomi eventuali che il paziente può avvertire ed al loro rapporto con le eventuali variazioni dell'elettrocardiogramma. Attraverso questa tipologia di esame diagnostico, il medico è in grado di poter stabilire i limiti dell'attività fisica per pazienti affetti da patologie cardiache.

In alcuni casi inoltre è necessario un monitoraggio cardiaco per tempi molto più prolungati. A tale scopo viene effettuata una registrazione ECG mediante Holter il cui tracciato viene registrato su di una cassetta magnetica di un registratore o su particolari memorie elettroniche e poi letto ed elaborato da un microprocessore tramite un programma apposito. Questo processo è necessario in quanto le registrazioni del segnale ECG mediante l'utilizzo dell'Holter durano intervalli di tempo molto lunghi (almeno 24 ore). Si evidenziano in tal modo eventuali anomalie cardiache che potrebbero manifestarsi nel paziente nell'arco della giornata. [20]

2.3 Morfologia tipica

Se durante un'acquisizione elettrocardiografica vengono posizionati due elettrodi su linee equipotenziali differenti si può registrare e tracciare su carta come varia nel tempo la differenza di potenziale tra di essi. Il tracciato che si ottiene presenta una forma d'onda periodica che è la somma di tutti i segnali generati in un ciclo cardiaco. È composta da una prima onda, chiamata onda P, che rappresenta l'attività elettrica legata alla contrazione di entrambi gli atrii (depolarizzazione delle cellule atriali) dovuta all'impulso elettrico generato dal nodo senoatriale. Segue successivamente il cosiddetto complesso QRS che rappresenta l'impulso elettrico nel suo percorso dal nodo atrioventricolare alle fibre di Purkinje; tali fibre trasmettono l'impulso alle fibre miocardiche provocando la loro depolarizzazione e la conseguente contrazione ventricolare. Il complesso QRS si presenta dopo una brevissima pausa dall'onda P (al massimo 1/10 s) per consentire il riempimento dei ventricoli. In particolare, inizialmente si evince l'onda Q, negativa e di piccole dimensioni che corrisponde alla depolarizzazione del setto interventricolare. Successivamente lo stimolo scende verso l'apice del cuore generando l'onda positiva R che rappresenta il picco della forma d'onda e ha

un fronte di salita e discesa rapidissimo, in quanto molto veloce è la relativa contrazione delle cavità cardiache. L'impulso poi raggiunge la parete dei ventricoli dando luogo all'onda S, anch'essa negativa e di piccole dimensioni che corrisponde alla depolarizzazione delle regioni basale e posteriore del ventricolo sinistro. Simultaneamente a questo processo avviene la ripolarizzazione delle cellule atriali, quindi il rilassamento delle cavità superiori, che però non risulta visibile perché mascherata dalla depolarizzazione ventricolare. Successivamente si osserva l'onda T che rappresenta la ripolarizzazione delle cellule miocardiche ventricolari al fine di poter essere nuovamente stimolati. Infine, vi è l'onda U, non sempre visibile perché di basso voltaggio, che rappresenta la ripolarizzazione delle fibre di Purkinje e dei muscoli papillari (sede di inserzione delle corde tendinee delle valvole atrioventricolari). Il grafico che si ottiene quindi non è costante in quanto non è costante la differenza di potenziale misurata tra i due elettrodi a causa dell'asincronia che vi è tra le varie cavità cardiache e quindi a causa del particolare tipo di conduzione dello stimolo elettrico.

Si possono inoltre individuare nel grafico dei segmenti, tratti tra due onde che rappresentano periodi di tempo in cui non si registrano differenze di potenziale, e degli intervalli, che rappresentano l'attività atriale o ventricolare. Essi devono avere una durata compresa in un range ben preciso affinché vi sia un pattern indice di un buon funzionamento del cuore. Più studi effettuati, più persone monitorate ridefiniscono il range di durata, tenendo conto delle variabilità intrapersonali ed interpersonali. L'intervallo PR descrive il tempo di conduzione atrioventricolare e ha una durata compresa tra 0,12 e 0,20 s. Tutte le modificazioni elettrocardiografiche che coinvolgono l'onda P e l'intervallo PR sono di origine sopraventricolare. Il segmento PR va dalla fine dell'onda P all'inizio del complesso QRS e rappresenta la completa depolarizzazione degli atrii ed il tempo necessario per il riempimento ventricolare. Ha la durata di 0,1 s ed essendo il primo tratto orizzontale viene impiegato come linea di riferimento (isoelettrica). Il segmento ST si estende dalla fine dell'onda S all'inizio dell'onda T e rappresenta il periodo in cui le cellule miocardiche ventricolari sono totalmente depolarizzate e pertanto non sono rilevabili movimenti elettrici. Da ciò deriva che è posto sulla linea di base del tracciato e nel caso in cui questa condizione non sia verificata si è in presenza di un infarto miocardico in quanto le cellule non vengono più irrorate di sangue e muoiono nel giro di pochi secondi. L'intervallo QT, invece, rappresenta il tempo in cui avviene la depolarizzazione e la ripolarizzazione ventricolare e la sua durata si mantiene generalmente tra 0,40 e 0,42 s. Le patologie legate all'alterazione della durata dell'intervallo QT sono: la sindrome del QT lungo, rara anomalia cardiaca caratterizzata da una ritardata ripolarizzazione delle cellule

miocardiche (trattabile farmacologicamente con β bloccante) e la sindrome del QT corto, una malattia genetica molto rara associata ad un aumento del rischio di morte improvvisa. L'intervallo RR, infine, è il tempo che intercorre tra due picchi R e corrisponde alla durata di un ciclo cardiaco.

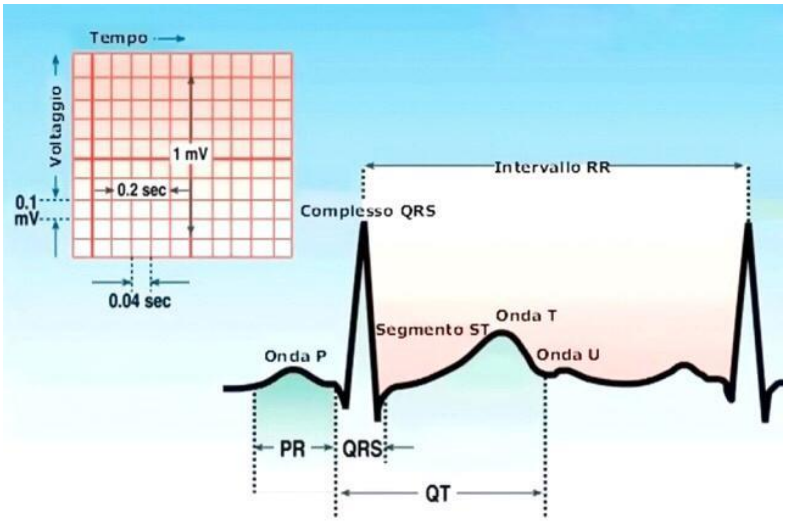

Figura 10: Tracciato ECG

Al fine di poter avere tracciati su carta confrontabili e ripetibili viene effettuata una taratura iniziale dello strumento. Il tracciato viene compilato su carta millimetrata per rendere possibile effettuare misurazioni e, considerando il piano cartesiano, sull'asse delle ordinate vengono rappresentati i voltaggi (in mV) mentre su quello delle ascisse il tempo (in ms). Effettuando una taratura intera dello strumento si ottiene che ad 1 mV di segnale corrisponde una deflessione di 10 mm del pennino; con una mezza taratura la deflessione è di 5 mm con un conseguente dimezzamento della sensibilità dello strumento; con una doppia taratura, invece, si ottiene una deflessione di 20 mm ed un raddoppio di sensibilità.

Anche la velocità di scorrimento della carta millimetrata durante l'acquisizione è standardizzata al fine di poter confrontare tra di loro i tracciati. Tra le prestazioni fondamentali di un elettrocardiografo devono essere presenti due velocità di scorrimento della carta: 25 mm/s (ad 1 mm corrispondono 40 ms di tracciato) e 50 mm/s (ad 1 mm corrispondono 20 ms di tracciato così da ottenere una risoluzione temporale maggiore ma con un consumo doppio della carta). [20]

2.4 Derivazioni

2.4.1 Asse elettrico istantaneo del cuore

Secondo i principi dell'elettromagnetismo, il potenziale elettrico generato da una qualsiasi carica Q, considerato ad una distanza d, vale:

$$E(d) = \frac{Q}{4\pi\mathcal{E}_{\mathrm{o}}\mathcal{E}_{\mathrm{r}}} \tag{4}$$

$\mathcal{E}_{\mathrm{o}}$=8,85x10^{-12} F/m costante dielettrica nel vuoto

$\mathcal{E}_{\mathrm{r}}$ costante dielettrica nel mezzo

L'effetto globale di un certo numero di cariche è lo stesso che si avrebbe se tutte le cariche fossero concentrate nel loro centro di carica, analogamente a quanto avviene per il campo gravitazionale. È possibile rappresentare in ogni istante tutte le cariche positive del cuore come un'unica carica posta in un determinato punto, che varia istante per istante durante un ciclo cardiaco. Allo stesso modo tutte le cariche negative possono essere rappresentate da un'unica carica negativa posta nel loro centro di carica. Poiché i due punti non coincidono mai durante il ciclo cardiaco è possibile associare il cuore ad un dipolo elettrico caratterizzato dal proprio asse elettrico $\vec{H}$. È conveniente, pertanto, studiare l'evoluzione della mappa delle cariche durante un ciclo cardiaco non attraverso le linee equipotenziali ma tramite l'equivalente del dipolo elettrico il cui asse, chiamato asse elettrico istantaneo del cuore, varia istante per istante. [20]

2.4.2 Derivazioni fondamentali (o di Einthoven)

Per il rilevamento dei potenziali cardiaci sono necessari almeno due elettrodi di superficie posti in luoghi non equipotenziali. Per una confrontabilità dei tracciati acquisisti su individui diversi o su uno stesso individuo ma in tempi differenti è necessaria una standardizzazione delle posizioni degli elettrodi per fini diagnostici. Il problema è quindi quello di determinare i siti in cui applicare gli elettrodi affinché il tracciato elettrocardiografico sia funzione solo delle condizioni fisiologiche o patologiche del cuore.

Agli inizi del 900 il fisiologo Willem Einthoven studiò la posizione di tre elettrodi posti sui vertici di un triangolo equilatero, chiamati RA (Right Arm, posizionato sul braccio destro), LA (Left Arm,

posizionato sul braccio sinistro) e LL (Left Leg, posizionato sulla gamba sinistra). Le tre derivazioni che si ottengono sono:

- I derivazione: differenza di potenziale misurata tra braccio sinistro e braccio destro.
- II derivazione: differenza di potenziale misurata tra gamba sinistra e braccio destro.
- III derivazione: differenza di potenziale misurata tra gamba sinistra e braccio sinistro.

Esse sono derivazioni bipolari, in quanto viene misurata la caduta di potenziale tra due elettrodi distinti e prendono in considerazione solo la proiezione sul piano frontale dell'asse elettrico istantaneo del cuore $\vec{H}$. Questo fa sì che sia verificata la seconda legge di Kirkhhoff (o legge delle maglie) secondo la quale in una maglia chiusa, istante per istante, la somma delle differenze di potenziale deve essere uguale a zero. Nella pratica gli elettrodi vengono posizionati sui polsi destro e sinistro e sulla caviglia sinistra in quanto né lungo le braccia né lungo la gamba scorre corrente elettrica. La scelta della gamba sinistra fu all'epoca fondata sulla convinzione che potesse offrire maggiori vantaggi dal punto di vista della resistenza elettrica, essendo il cuore posizionato nella parte sinistra della gabbia toracica. Si è poi scoperto che utilizzare la gamba destra come sito dell'elettrodo non genera significative differenze nei tracciati acquisiti. [20]

2.4.3 Derivazioni Aumentate

A differenza di quelle fondamentali, le derivazioni aumentate sono derivazioni unipolari in quanto misurano la differenza di potenziale tra un elettrodo (chiamato elettrodo esplorante) ed un elettrodo di riferimento. Tali derivazioni vengono chiamate aumentate in quanto i valori dei potenziali misurati sono maggiori di circa il 50% rispetto alle fondamentali. In particolare, esse si distinguono in:

- aV_R: differenza di potenziale tra l'elettrodo RA ed un elettrodo di riferimento ottenuto collegando attraverso una resistenza R il potenziale dell'elettrodo LA e quello dell'elettrodo LL
- aV_L: differenza di potenziale tra l'elettrodo LA ed un elettrodo di riferimento ottenuto collegando attraverso una resistenza R il potenziale dell'elettrodo RA e quello dell'elettrodo LL
- aV_F: differenza di potenziale tra l'elettrodo LL ed un elettrodo di riferimento ottenuto collegando attraverso una resistenza R il potenziale dell'elettrodo RA e quello dell'elettrodo LA

Poiché si utilizzano gli stessi elettrodi delle derivazioni fondamentali anche in questo caso si prende in considerazione la proiezione sul piano frontale dell'asse elettrico istantaneo del cuore $\vec{H}$. Inoltre, le derivazioni aumentate possono essere dedotte direttamente da quelle di Einthoven tramite tre relazioni:

$$aV_R=-(I+II)/2 \tag{5}$$

$$aV_L=(I-III)/2 \tag{6}$$

$$aV_F=(II+III)/2 \tag{7}$$

2.4.4 Derivazioni Precordiali (o di Wilson)

Le derivazioni precordiali prevedono il posizionamento di sei elettrodi (normalmente vengono utilizzati quelli a suzione) in punti specifici della gabbia toracica in prossimità del cuore. Tali derivazioni sono unipolari e misurano la differenza di potenziale tra uno dei sei elettrodi ed un elettrodo di riferimento, chiamato centro terminale di Wilson, che si ottiene connettendo ogni elettrodo delle derivazioni fondamentali in un punto comune mediante una resistenza R molto alta di circa 5 MΩ. Poiché la resistenza fornita dagli elettrodi è molto minore di R, la corrente non scorre nel centro terminale di Wilson che risulta essere pertanto un elettrodo di riferimento a corrente nulla e potenziale costante, dato dalla media dei potenziali delle tre derivazioni fondamentali. In esso non si ha potenziale nullo (che rappresenterebbe un riferimento sicuro) in quanto per ottenerlo dovrebbe essere collegato a terra. Questo sarebbe di estrema pericolosità per il paziente in quanto ogni corrente eventualmente presente (anche correnti di disturbo) si porterebbe in quel punto transitando nel suo corpo (il corpo umano è altamente conduttivo per la presenza dei fluidi biologici). Da questo punto di vista le derivazioni precordiali non forniscono vantaggi rispetto alle aumentate, tuttavia consentono di ottenere un quadro generale più completo sulla posizione spaziale di $\vec{H}$ sia in condizioni normali che in quelle patologiche se effettuate insieme alle altre sei derivazioni. In particolare, esse si distinguono in:

- V_1: elettrodo posizionato nel quarto spazio intercostale a destra del margine sternale.
- V_2: elettrodo posizionato nel quarto spazio intercostale a sinistra del margine sternale.
- V_4: elettrodo posizionato nel quinto spazio intercostale.

- V_3: elettrodo posizionato a metà tra V_2 e V_4.
- V_5: elettrodo posizionato sulla linea ascellare anteriore allineato con V_4 e V_6.
- V_6: elettrodo allineato esternamente con V_4 e V_5.

Data la posizione dei sei elettrodi sul piano trasversale del corpo umano verrà presa in considerazione la proiezione su tale piano del vettore dipolo $\vec{H}$.

In conclusione, per un elettrocardiogramma completo si necessita di 10 elettrodi, 3 per le derivazioni fondamentali e aumentate e 6 per quelle precordiali. Il decimo è posizionato sulla gamba destra ed ha il compito di fornire, attraverso un amplificatore in configurazione invertente, una corrente uguale in modulo ma opposta in verso a quella generata da disturbi elettromagnetici che agiscono in fase su tutti gli elettrodi, al fine di eliminarli. [20]

2.5 Processamento del segnale

2.5.1 Analisi nel tempo

Il segnale elettrocardiografico che si ottiene dopo un'acquisizione è funzione del tempo e, attraverso una sua analisi, è possibile cogliere eventuali aspetti problematici legati all'attività fisiologica del cuore del paziente. Si possono evidenziare ad esempio le durate dei vari segmenti ed intervalli descritti in precedenza o la presenza di eventuali aritmie. Queste ultime sono delle alterazioni del ritmo cardiaco che generano un'irregolarità del battito a causa di un aumento della frequenza cardiaca (tachicardia), una sua diminuzione (bradicardia) o una modificazione della morfologia del tracciato (fibrillazione atriale o ventricolare). In presenza, ad esempio, di un'aritmia causata da un battito sopraventricolare (o atriale), nel tracciato si presenta un'onda P prematura (o in alcuni casi assente) seguita da un complesso QRS normale. Di conseguenza si può osservare un intervallo RR corto seguito da un successivo intervallo RR lungo. La causa fisiologica è che il battito non ha origine nel nodo senoatriale ma da qualche cellula esterna ad esso. Se il luogo di origine è nelle sue prossimità l'onda P presenta una morfologia modificata, se invece è nelle vicinanze del nodo atrioventricolare essa è completamente assente. I battiti sopraventricolari sono piuttosto

comuni ma sicuramente non ottimali in quanto è compromesso il passaggio di sangue dall'atrio al ventricolo e di conseguenza anche gittata cardiaca nelle arterie. In presenza, invece, di un battito ventricolare, nel tracciato si evince una completa perdita della morfologia tipica. Il battito ha origine nei ventricoli anziché nel nodo senoatriale ed essendo fuori dal tragitto regolare genera un segnale molto diverso da quello di un battito regolare. Gli atrii non si contraggono mentre la sistole ventricolare avviene ma il sangue non è indirizzato in modo ottimale nelle arterie principali e quindi la funzione circolatoria è fortemente compromessa. La fibrillazione atriale o ventricolare è la successione di battiti, rispettivamente, sopraventricolari e ventricolari per un intervallo di tempo prolungato. È necessario un intervento tempestivo (nella fibrillazione ventricolare entro i primi dieci minuti) attraverso uno strumento chiamato defibrillatore cardiaco che ha il compito di generare una scarica di corrente molto alta che investe il cuore e depolarizza istantaneamente tutte le fibre muscolari. In tal modo consente loro di poter ripartire con ordine sotto il controllo del nodo senoatriale, recuperando quindi il normale ritmo sinusale. La fibrillazione atriale è altrettanto una condizione di emergenza ma con un grado di pericolosità inferiore rispetto a quella ventricolare in quanto non è bloccata la funzione circolatoria (anche se compromessa) e di conseguenza c'è a disposizione più tempo per intervenire. È molto importante però che la scarica venga erogata nel corso della depolarizzazione ventricolare, ovvero in corrispondenza del tratto RS. Bisogna prestare attenzione a non erogare la defibrillazione in corrispondenza dell'onda T dove i ventricoli sono particolarmente sensibili (ripolarizzazione ventricolare) e si potrebbe generare una fibrillazione ventricolare. I moderni defibrillatori, pertanto, hanno un circuito elettrico fondato sul riconoscimento del valore della derivata del segnale che consente di distinguere il complesso QRS dall'onda T e di emettere la scarica in sincronia con il tratto discendente RS.

L'analisi del segnale elettrocardiografico nel dominio del tempo, tuttavia, presenta due diversi problemi.

- La determinazione automatica dell'inizio e della fine del complesso QRS, in quanto il riconoscimento delle altre onde si basa sulla sua posizione poiché ha una morfologia più distinguibile.
- La caratterizzazione e la classificazione dei battiti non normali.

2.5.2 Analisi in frequenza

Uno stesso segnale elettrocardiografico può essere analizzato, oltre che nel dominio del tempo, anche nel dominio della frequenza. Il passaggio da un dominio all'altro non comporta né acquisizione né perdita di informazioni ma solo uno sguardo da un punto di vista differente per evidenziare caratteristiche che altrimenti non sarebbero visibili. È utile ricordare che dal punto di vista matematico effettuare un prodotto nel dominio del tempo equivale ad effettuare una convoluzione (integrale del prodotto di due funzioni di cui la seconda è traslata di un certo valore) nel dominio della frequenza e viceversa.

L'analisi in frequenza è basata sulla rappresentazione del segnale mediante la *Serie di Fourier*. In particolare, secondo il teorema, tutti i segnali periodici, infiniti, continui e reali possono essere considerati come il risultato della sovrapposizione di funzioni sinusoidali di opportuna ampiezza e di frequenza multipla della frequenza fondamentale, definita come il reciproco del periodo cardiaco. Le funzioni sinusoidali possono essere considerate anche delle funzioni esponenziali complesse attraverso la formula di Eulero e vengono denominate armoniche.

$$s(t) = \sum_{n=-\infty}^{+\infty} S_{\mathrm{n}} e^{\frac{j2\pi n}{T_{\mathrm{o}}}t} = A_{\mathrm{o}} + 2\sum_{n=1}^{+\infty} A_{\mathrm{n}} \cos\frac{2\pi n}{T_{\mathrm{o}}}t + \varphi_{\mathrm{n}} \tag{8}$$

$$Sn = \frac{1}{T_{\mathrm{o}}}\int_0^{T_{\mathrm{o}}} s(t) e^{-\frac{j2\pi n}{T_{\mathrm{o}}}t} dt \tag{9}$$

dove $A_n = |S_n|$ e $\varphi_n = <S_n$

Attraverso l'applicazione della serie di Fourier su un segnale periodico nel dominio del tempo si ottiene pertanto uno spettro discreto nel dominio della frequenza costituito da funzioni delta (armoniche) posizionate in corrispondenza della frequenza fondamentale e dei suoi multipli. Sorge a questo punto il problema di avere infiniti valori generati dall'applicazione della serie di Fourier. Al fine di risolverlo si considera un numero arbitrario N di armoniche sufficientemente elevato (per l'ecg N≈25) in modo da avere una buona approssimazione del segnale di partenza senza portare dietro troppo rumore che cresce al crescere del numero di armoniche.

Se, invece, il segnale è aperiodico, viene applicata la *Trasformata continua di Fourier* che ipotizza il segnale periodico di periodo infinito. Di conseguenza la sommatoria è sostituita dall'integrale e la frequenza tende a zero, essendo il reciproco del periodo. Nelle equazioni (10) e (11) vengono espresse le relazioni per calcolare la trasformata e l'antitrasformata di Fourier.

$$S(f) = \int_{-\infty}^{+\infty} s(t) e^{-j2\pi f t} dt \tag{10}$$

$$s(t) = \int_{-\infty}^{+\infty} S(f) e^{j2\pi f t} df \tag{11}$$

Attraverso la trasformata continua di Fourier si può analizzare in frequenza anche un segnale aperiodico e l'ECG è considerato tale in quanto, anche se la vita è un fenomeno continuo, ogni processo non è mai perfettamente uguale a quello precedente/successivo. Lo spettro che si ottiene però non è più discreto ma continuo poiché il periodo tende a infinito e di conseguenza la distanza tra le armoniche (frequenza) tende a zero.

Inoltre, nella pratica non si dispone di un segnale infinito, bensì di un suo segmento temporale lungo tanto quanto è lunga la sua osservazione nel tempo. In queste condizioni quindi il segnale non rispetta l'ipotesi di segnale infinito, necessaria per l'applicazione della trasformata di Fourier. Tuttavia, dal punto di vista matematico il segmento temporale di segnale può essere considerato come il prodotto tra il segnale reale s(t) ed una finestra temporale di osservazione w(t), per comodità considerata rettangolare e simmetrica rispetto all'origine dei tempi.

$$s'(t) = s(t) \cdot w(t) = \begin{cases} s(t) & per\ |t| \leq T \\ 0 & per\ |t| > T \end{cases} \tag{12}$$

con $$w(t) = \begin{cases} 1 & per\ |t| \leq T \\ 0 & per\ |t| > T \end{cases} \tag{13}$$

$$S'(f) = S(f) * W(f) = \frac{1}{2\pi} \int_{-\infty}^{+\infty} S(\alpha) W(f - \alpha) d\alpha \tag{14}$$

A questo punto è necessario andare a discretizzare il segnale ECG nel tempo che, essendo un segnale biomedico, è continuo sia nel tempo che in ampiezza e pertanto non è rappresentabile su un calcolatore. Si deve attuare perciò una conversione analogico-digitale che nel tempo prende il nome di campionamento periodico, mentre in ampiezza è denominata quantizzazione.

- Il campionamento periodico consiste nell'osservare il segnale analogico in istanti di tempo equidistanti tra loro in modo da ottenere un segnale a tempo discreto ed ampiezza continua. Dal punto di vista matematico equivale a moltiplicarlo per un treno di funzioni delta distanti tra loro un intervallo di tempo T_c. In frequenza, invece, tale operazione corrisponde alla convoluzione tra la trasformata di Fourier del segnale di partenza (segnale a banda limitata altrimenti non sarebbe un segnale reale) e quella del treno di funzioni delta (segnale discreto costituito anch'esso da funzioni delta posizionate alla frequenza $f_c=1/T_c$ e suoi multipli). Si ottiene dunque una funzione periodica di periodo f_c, dove T_c è l'intervallo di campionamento.

Per essere sicuri di non aver perso contenuto informativo si deve poter ricostruire il segnale continuo s(t) partendo dal segnale in frequenza risultante dalla convoluzione. Per far ciò si ottiene lo spettro inziale applicando un filtro passa banda e si applica successivamente l'antitrasformata di Fourier per ottenere nuovamente s(t). Per non perdere contenuto informativo ed incorrere nel fenomeno chiamato aliasing, vi sono delle condizioni da rispettare, formalizzate nel teorema di Shannon:

1) Il segnale analogico di partenza s(t) deve essere a banda limitata

$$S(f) = 0 \quad per\ |f| > B \tag{15}$$

2) La frequenza di campionamento deve essere almeno doppia della frequenza massima B del segnale (condizione di Nyquist)

$$fc \geq 2B \tag{16}$$

- La quantizzazione, invece, consiste nel dividere l'ampiezza in un numero finito di intervalli chiamati livelli di quantizzazione, equidistanti tra loro un certo valore ΔA. Il valore dell'ampiezza dei punti presi in considerazione nel campionamento periodico sarà approssimato al livello più vicino, ottenendo un segnale discreto sia nel tempo che in ampiezza.

Infine, è necessario discretizzare il segnale anche in frequenza in quanto, applicando la trasformata continua di Fourier ad un segnale continuo aperiodico, si ottiene uno spettro anch'esso continuo e dunque non analizzabile dal calcolatore. La conversione analogico-digitale in frequenza prende il nome di *Trasformata discreta di Fourier* ed è pertanto lo strumento che permette di trasformare una sequenza di N punti nel tempo (indice n) in una sequenza di N punti in frequenza (indice k).

$$S(k) = \sum_{n=0}^{N-1} s(n) e^{-\frac{j2\pi kn}{N}} \qquad con\ 0 \leq k \leq N-1 \tag{17}$$

$$s(n) = \sum_{k=0}^{N-1} S(k) e^{\frac{j2\pi kn}{N}} \qquad con\ 0 \leq n \leq N-1 \tag{18}$$

Si ottiene un segnale discreto ed in particolare simmetrico rispetto all'asse delle ordinate. Dunque, si possono considerare N/2 campioni senza perdere alcun contenuto informativo, sotto l'ipotesi che nel troncamento sia utilizzata una finestra abbastanza grande da poter rispettare la periodicità del segnale.

Capitolo 3

IL SISTEMA NERVOSO E L'ELETTROENCEFALOGRAFIA

Il sistema nervoso (SN) è fra i più piccoli sistemi in termini di peso fisico ma è sicuramente di gran lunga il più complesso. L'organismo è costituito da sensori localizzati maggiormente sulla superficie corporea che hanno il compito di recepire informazioni dal mondo esterno e trasmetterle successivamente ai centri che costituiscono SN. Tali sensori agiscono da trasduttori e convertono l'energia associata ad uno stimolo esterno in una variazione di potenziale di membrana che, quando raggiunge un valore soglia, dà luogo ad un impulso nervoso che viene trasmesso lungo tutta la fibra nervosa sotto forma di potenziale d'azione. Il SN è un complesso di formazioni poste in continuità le une con le altre e costituite prevalentemente da tessuto nervoso (neuroni e glia). A scopo didattico si usa suddividerlo in due grandi porzioni: il sistema nervoso centrale (SNC), costituito da encefalo e midollo spinale, e il sistema nervoso periferico (SNP), diffuso in tutto il resto del corpo. Il SNP, di cui fanno parte i recettori di sensibilità sopra descritti, ha il compito di percepire gli stimoli esterni e viscerali e di inviarli, attraverso i rami afferenti, al SNC che è responsabile della loro decodifica e della genesi di risposte inviate ai muscoli e alle ghiandole per mezzo di vie efferenti. In particolare, vi sono sette tipi di sensazioni somatiche elementari: il freddo, il caldo, il dolore, il tatto, la vibrazione, il senso di movimento e il senso di posizione. I recettori posti nella pelle e nelle cavità boccale e nasali, sensibili a stimoli tattili, termici e dolorifici, ci mettono in contatto con l'ambiente esterno e generano una sensibilità definita esterocettiva somatica generale. Altri recettori altamente specializzati, tutti situati nella testa, sono responsabili dell'udito, della vista, dell'olfatto e del gusto, e generano una sensibilità denominata esterocettiva somatica speciale. Ulteriori recettori sono posti nelle articolazioni, nei muscoli scheletrici e nei tendini e si attivano durante movimenti corporei, essendo sensibili alle variazioni di lunghezza delle formazioni del sistema muscolare. La sensibilità che ne deriva è detta propriocettiva. Infine, i visceri possiedono recettori sensibili a stimoli dolorifici o pressori, o variazioni di concentrazioni chimiche, generando una sensibilità definita introcettiva. La discriminazione spaziale dello stimolo è basata sull'esistenza di canali sensoriali separati a seconda della zona corporea di provenienza, mentre l'intensità dello stesso è codificata dal numero di recettori coinvolti. [1] [2] [4]

3.1 I neuroni

3.1.1 Funzioni

I neuroni sono le cellule nervose elementari e costituiscono, insieme alle cellule gliali, la base del SN. Sono cellule eccitabili, ovvero capaci di produrre segnali e stimoli tramite modificazioni della concentrazione di ioni sulle due facce della membrana cellulare e dunque di generare variazioni di potenziale. Sono pertanto in grado di condurre segnali e trasmetterli ad altre cellule mediante giunzioni specifiche denominate sinapsi. Le loro funzioni principali sono infatti quelle di trasportare, immagazzinare ed elaborare informazioni al fine di generare risposte da parte del corpo umano a stimoli esterni. Il ciclo vitale dei neuroni può estendersi per tutto l'arco della vita dell'organismo e tali cellule nervose sono dotate di capacità adattative sia in condizioni fisiologiche che in condizioni patologiche. Questa caratteristica viene definita plasticità neuronale. Tuttavia, sono privi della capacità di dividersi e di produrre nuovi neuroni, ad eccezione dei neuroni olfattivi che hanno un ciclo vitale piuttosto breve e vengono frequentemente sostituiti. [1] [2]

3.1.2 Struttura

Tutti i neuroni, indipendentemente dalla tipologia, sono costituiti da un corpo cellulare, chiamato soma, da uno o più dendriti, da un assone e da terminazioni sinaptiche.
Il soma è la parte della cellula nervosa che contiene il nucleo e gli organuli cellulari ed ha una forma piuttosto rotondeggiante con dimensioni variabili dai 4 µm ai 120 µm, a seconda della tipologia. È il centro delle attività metaboliche, in particolare della sintesi proteica, ed è il fulcro per il controllo dei flussi di prodotti sintetizzati verso le parti distali dei dendriti e dell'assone. Infatti, il soma svolge un ruolo molto importante nella produzione di neurotrasmettitori utili per la trasmissione sinaptica.
I dendriti sono espansioni del corpo cellulare nei quali sono presenti gli stessi organuli cellulari presenti nel soma. Essi si ramificano man mano che si allontanano dal soma diminuendo il loro diametro gradualmente. Il loro compito è quello di raccogliere e trasmettere al corpo cellulare tutti i segnali provenienti dall'attività di altre cellule o, in alcuni casi, direttamente dall'ambiente esterno (fotorecettori retinici e neuroni olfattivi). I dendriti presentano una superficie ruvida generata dalla presenza di appendici specifiche chiamate spine dendritiche che prendono contatto con assoni di altri neuroni. In alcuni sistemi sensoriali i dendriti sono inoltre capaci di costituire l'elemento

presinaptico di una giunzione sinaptica.

L'assone, invece, prende origine da un restringimento del corpo cellulare chiamato cono di emergenza assonica e prosegue in un segmento iniziale che, insieme al cono, costituisce la sede responsabile della genesi di un potenziale d'azione a seguito di un impulso eccitatorio. L'assone mantiene un diametro piuttosto regolare lungo tutta la sua lunghezza e, a volte, può dare origine a brevi rami di piccolo calibro chiamati assoni collaterali. La sua lunghezza invece può essere notevolmente diversa a seconda della tipologia di neurone, andando da poche centinaia di µm (interneuroni) a decine di centimetri come nel caso di neuroni efferenti della corteccia cerebrale. Il compito dell'assone è quello di condurre le informazioni alle terminazioni sinaptiche, ovvero far propagare la depolarizzazione della membrana plasmatica lungo tutta la sua lunghezza ad una velocità compresa tra 1 e 100 m/s. L'assone inoltre è rivestito da particolari cellule gliali, chiamate cellule di Schwann, attorno al quale esse formano una guaina mielinica, ovvero una composizione specifica di lipidi e proteine di colore bianco. La fibra nervosa, tuttavia, presenta dei tratti privi di tale sostanza interposti tra una cellula e l'altra denominati nodi di Ranvier. La loro presenza ha il compito di aumentare la velocità di conduzione del segnale elettrico che non procede linearmente ma viene condotto in maniera discontinua, saltando da un nodo all'altro. Questo perché la mielina funge da isolante a causa della sua alta resistenza e bassa capacitanza e pertanto, quando il potenziale d'azione è in prossimità di un nodo di Ranvier, la maggior parte della corrente elettrica è trasferita al nodo successivo. Negli assoni demielinizzati vi è una perdita di corrente attraverso la mielina danneggiata. Ne deriva che, o la soglia viene raggiunta con un certo ritardo e la velocità di conduzione è ridotta, o, nel peggiore dei casi, non viene mai raggiunta e il potenziale d'azione non riesce a propagarsi.

Ogni assone, infine, si suddivide nella sua estremità distale in più rami, denominati terminazioni sinaptiche, che hanno il compito di trasmettere l'impulso ad altri neuroni effettori attraverso il bottone sinaptico, la loro parte terminale. [1] [2]

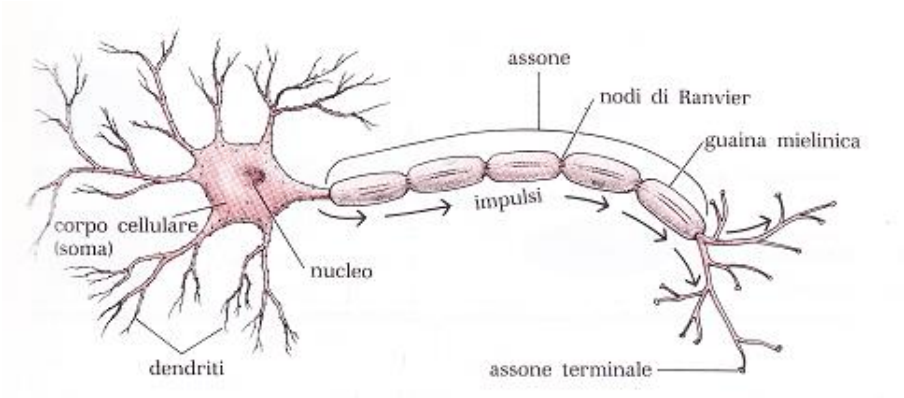

Figura 11: Struttura di un neurone

3.1.3 Tipologie

È possibile ricondurre la morfologia estremamente varia dei neuroni ad alcune categorie principali quali i neuroni bipolari, i neuroni unipolari, i neuroni pseudounipolari e i neuroni multipolari. In particolare, come mostrato in Figura 12, i neuroni bipolari sono costituiti da un soma, un dendrite e un assone a differenza di quelli unipolari che risultano sprovvisti di dendriti ma possiedono un unico assone. I neuroni pseudounipolari (o neuroni a T), invece, possiedono un breve prolungamento che parte dal soma e si divide a T generando due processi citoplasmatici, uno diretto verso il SNC e l'altro verso la periferia. I neuroni multipolari, infine, possono essere suddivisi in tre categorie principali: i sensitivi (o afferenti), i motori (o efferenti) e gli interneuroni. I neuroni sensitivi sono specializzati nella ricezione di impulsi sensoriali e sono dedicati alla conduzione degli stimoli dai recettori periferici e dagli organi interni al SNC. I neuroni motori, al contrario, conducono gli impulsi dal SNC ai vari organi e alle varie cellule muscolari e ghiandolari. Infine, gli interneuroni costituiscono la quasi totalità del SNC e hanno la funzione di collegare e integrare le fibre nervose afferenti per formare una rete di circuiti nervosi. Analizzano pertanto gli stimoli in ingresso e coordinano quelli in uscita, consentendo di modulare le risposte nervose. [1] [2]

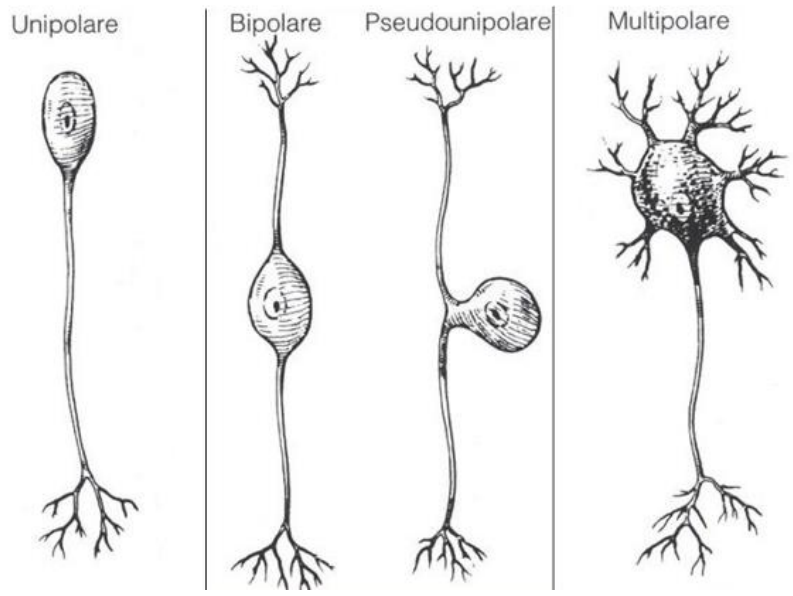

Figura 12: Classificazione morfologica dei neuroni

3.1.4 Sinapsi

La trasmissione dei segnali elettrici da un neurone all'altro avviene attraverso particolari giunzioni specifiche denominate sinapsi interneuronali. In particolare, esse possono essere di due tipologie: chimiche o elettriche.

Le sinapsi chimiche prevedono l'avvicinamento di una cellula presinaptica (attraverso il bottone sinaptico) e di una cellula postsinaptica che non sono però in contatto tra loro in quanto intercorre un piccolo spazio, denominato fessura sinaptica. All'arrivo del potenziale d'azione al bottone sinaptico, si aprono i canali del Ca^{2+} della cellula presinaptica consentendogli di entrare in essa. Gli ioni attivano l'esocitosi di un neurotrasmettitore prodotto dal soma che si diffonde nella fessura sinaptica e si lega a dei recettori localizzati sulla membrana plasmatica del neurone postsinaptico. Tali recettori, all'arrivo del neurotrasmettitore, attivano l'apertura dei canali di Na^{+} dando origine al un potenziale locale che si propaga verso l'assone dove può insorgere un potenziale d'azione. Successivamente i neurotrasmettitori vengono rimossi dalla fessura o per ricaptazione (trasportati indietro) o per degradazione enzimatica. Le sinapsi chimiche costituiscono pertanto un dispositivo che permette la trasmissione unidirezionale dei segnali con un ritardo dell'ordine di millisecondi, dovuto al susseguirsi degli eventi descritti. La giunzione neuromuscolare ne è un esempio che adopera come neurotrasmettitore l'acetilcolina (ACh).

Le sinapsi elettriche, invece, comportano la presenza di gap junction (giunzioni comunicanti) tra le cellule presinaptica e postsinaptica che permettono ai potenziali d'azione di passare da una cellula all'altra in maniera molto veloce. Tuttavia, con questa modalità sinaptica l'informazione non può essere integrata o elaborata ma solamente trasmessa, diversamente da quanto accade nelle sinapsi chimiche.
Inoltre, le sinapsi possono essere classificate in base a quali elementi costituiscono la giunzione. In particolare, si possono avere sinapsi assodendritiche che avvengono tra l'assone presinaptico e il dendrite postsinaptico, assosomatiche che sono generate tra assone presinaptico e soma postsinaptico e, infine, sinapsi assoassoniche che avvengono tra due assoni di due neuroni differenti. [1] [2]

3.1.5 Degenerazione e rigenerazione

Un neurone risponde ad una lesione in maniera piuttosto limitata. Se la lesione interessa il soma o l'assone in prossimità di esso l'intera cellula nervosa degenera, ovvero si frammenta e viene fagocitata dalle cellule circostanti. Se, invece, il danneggiamento del neurone interessa l'assone, la cellula nervosa non muore ma va incontro alla cosiddetta degenerazione Walleriana. Essa consiste nella degenerazione della porzione assonica non più in rapporto con il suo centro trofico e nella successiva rigenerazione della fibra nervosa. Questa, tuttavia, può avvenire solo quando le estremità del nervo sezionato sono allineate tra loro garantendo, ad esempio, in una giunzione neuromuscolare, una ipertrofizzazione del muscolo a seguito di una sua atrofizzazione temporanea. [2]

3.2 Le cellule gliali

Le cellule gliali, anche chiamate neuroglia, sono cellule che compongono il tessuto nervoso assieme ai neuroni e svolgono una funzione isolante delle cellule nervose, costituendo una rete di sostegno per le stesse e avendo anche funzione fagocitica (ad esempio nella degenerazione dei neuroni). Il tessuto nervoso del corpo umano possiede circa 100 miliardi di cellule gliali, circa 5 volte il numero di neuroni. In relazione ad essi, le neuroglia sono molto più piccole e possiedono la capacità di dividersi, una capacità persa dalla maggior parte dei neuroni. Vi sono notevoli differenze a livello

istologico tra il SNC e il SNP dovute principalmente alle differenze nella presenza di cellule gliali. [1] [2]

Come mostrato in Figura 13, nel SNC si trovano quattro tipi di cellule gliali: gli astrociti, gli oligodendrociti, le microglia e le cellule ependimali.

- Gli astrociti sono le cellule gliali più grandi e più numerose ed hanno diverse funzioni. Essi costituiscono una rete di sostegno tridimensionale per il SNC e contribuiscono a formare la barriera ematoencefalica, ovvero la divisione fisica che sussiste tra il tessuto nervoso e la circolazione ematica al fine di evitare danneggiamenti delle funzioni neuronali a causa della presenza di ormoni ed altre sostanze chimiche normalmente presenti nel sangue. Inoltre, gli astrociti controllano e regolano la composizione del liquido interstiziale provvedendo ad un sistema di scambio rapido per il trasporto di nutrienti, ioni e gas tra i capillari e i neuroni. Tali cellule gliali inoltre sembrano essere coinvolte anche nello sviluppo neuronale nell'encefalo embrionale in quanto secernono sostanze chimiche conosciute come fattori neurotrofici, polipeptidi importanti per la sopravvivenza dei neuroni già esistenti e per lo sviluppo e la crescita di nuovi. [1]

- Gli oligodendrociti, come gli astrociti, sono cellule gliali che possiedono sottili estensioni citoplasmatiche attorno al soma. La loro funzione principale è quella di inglobare gli assoni dei neuroni nella mielina, un materiale lipidico con proprietà isolanti che aumenta la velocità di conduzione di un potenziale d'azione. Non tutti gli assoni del SNC però sono mielinizzati ed in particolare gli assoni amielinici predominano nella cosiddetta sostanza grigia, a causa del loro colore grigio scuro. Contrariamente, essendo la mielina di colore bianco, le aree dove predominano gli assoni mielinici costituiscono la sostanza bianca del SNC. [1]

- Le microglia sono circa il 5% delle cellule gliali del SNC, sono le più piccole e possiedono sottilissimi processi citoplasmatici con numerose ramificazioni. La loro funzione è quella di inglobare detriti cellulari, prodotti di rifiuto e sostanze patogene al fine di eliminarli dal tessuto nervoso. Durante infezioni o lesioni neuronali, infatti, il loro numero aumenta notevolmente. [1]

- Le cellule ependimali costituiscono lo strato cellulare di rivestimento dei ventricoli cerebrali e del canale del midollo spinale, chiamato ependima. Tali cellule gliali sono di forma cubica o

colonnare e sono costituite da sottili processi che prendono contatto con le cellule gliali del tessuto nervoso circostante. [1]

Nel SNP le fibre nervose sono tenute assieme per formare i nervi periferici. Essi sono completamente isolati dalle strutture circostanti per mezzo di cellule gliali che prendono il nome di cellule satelliti e cellule di Schwann.

- Le cellule satelliti rivestono il corpo cellulare dei neuroni e regolano gli scambi di nutrienti e sostanze di scarto con il liquido extracellulare. Esse inoltre cooperano nell'isolare il neurone da stimoli diversi da quelli prodotti dalle sinapsi. [1]

- Le cellule di Schwann forniscono un rivestimento intorno ad ogni assone periferico, sia esso mielinizzato o amielinico. La relazione tra una cellula di Schwann e un assone periferico mielinizzato è differente da quella tra un oligodendrocita ed un assone mielinizzato del SNC. Una cellula di Schwann può infatti mielinizzare solo 1 mm di un singolo assone; al contrario un oligodendrocita può mielinizzare porzioni di diversi assoni. Sebbene tale meccanismo differisca, gli assoni mielinizzati del SNC e del SNP possiedono entrambi i nodi di Ranvier e la presenza della mielina, comunque essa sia stata formata, aumenta la velocità di conduzione dell'impulso nervoso. [1]

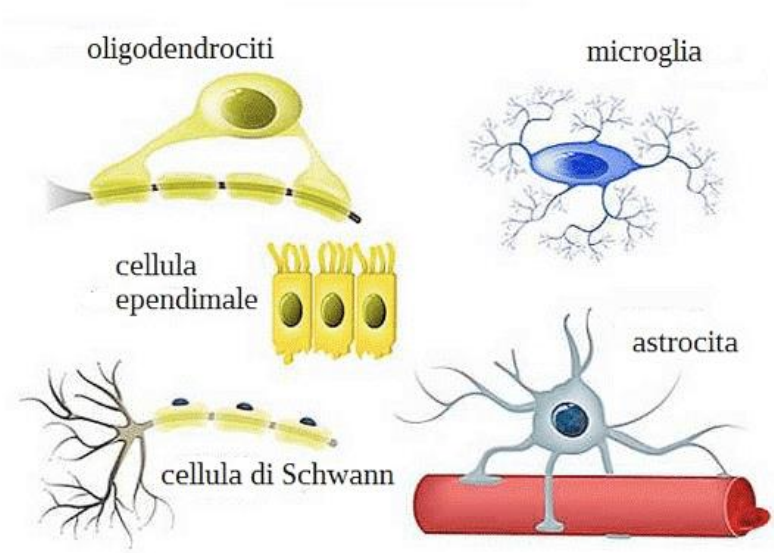

Figura 13: Le cellule gliali del SNC e del SNP

3.3 Il sistema nervoso centrale

Il sistema nervoso centrale (SNC) è costituito dall'encefalo e dal midollo spinale. Nonostante siano anatomicamente posti in continuità, essi mostrano un significativo grado di indipendenza funzionale. Entrambi sono formati da due tipologie principali di tessuto nervoso: la sostanza grigia e la sostanza bianca. La prima è costituita da corpi cellulari dei neuroni (soma) e dai dendriti avvolti da elementi gliali. Il colore grigio è dato dalla scarsità di mielina e dalla ricchezza di vasi. Essa assume diverse forme e si ritrova nello strato superficiale della corteccia cerebrale e cerebellare, nei nuclei al centro dell'encefalo o come colonne rivestite da sostanza bianca nel midollo spinale. La sostanza bianca, contrariamente, è costituita dai prolungamenti assonali dei neuroni rivestiti dalle loro guaine mieliniche. Il colore biancastro dipende pertanto dall'alta concentrazione di mielina ad alto contenuto lipidico. [1]

3.3.1 L'encefalo

L'encefalo è l'organo più complesso del nostro organismo e svolge una quantità stupefacente di funzioni. Ha una struttura tridimensionale e possiede un elevatissimo numero di neuroni (circa 20 miliardi) che gli permette di essere molto versatile nella generazione delle risposte ad input esterni. In un individuo adulto l'encefalo pesa circa 1,4 kg ma sussiste una considerevole variabilità individuale in quanto l'encefalo di un soggetto di sesso maschile pesa circa il 10% in più di quello di un soggetto di sesso femminile perché di dimensioni maggiori. [1] [2]

3.3.1.1 Sistemi di protezione

L'encefalo è un organo estremamente delicato ed ha un'alta richiesta di ossigeno e nutrienti. Al tempo stesso deve essere isolato dalle sostanze presenti nel sangue che potrebbero interferire con le sue complesse funzioni. I principali sistemi di protezione sono costituiti dalla scatola cranica, dalle meningi, che evitano traumi della sostanza nervosa contro l'involucro osseo, dal liquido cerebrospinale (LCS) e dalla barriera ematoencefalica.

Le meningi sono delle membrane connettivali che avvolgono l'encefalo e, procedendo dalla profondità verso la superficie, se ne distinguono tre diverse: la pia madre, l'aracnoide e la dura madre. La prima è la membrana più sottile e aderisce perfettamente all'encefalo. Essa è composta principalmente da tessuto connettivo ed è altamente vascolarizzata, agendo da pavimento per i

larghi vasi cerebrali sulla quale essi si ramificano. Un sottile spazio, chiamato spazio subaracnoideo, divide la pia madre dall'aracnoide e contiene il LCS, un liquido trasparente composto da sali, glucosio, proteine e linfociti che funge da "cuscinetto" tra le due. L'aracnoide è costituita da tessuto connettivo lasso e non segue i contorni del tessuto nervoso ma passa "a ponte" su solchi e scissure. La dura madre, infine, è separata dall'aracnoide dallo spazio subdurale che, analogamente al subaracnoideo, contiene LCS. Questa membrana è la più robusta e spessa in quanto costituita da due strati fibrosi. In quattro punti forma pieghe laminari (falce cerebrale, tentorio del cervelletto, falce cerebellare e diaframma della sella) che costituiscono un'ulteriore stabilizzazione dell'encefalo.

Il LCS, o liquor, è un altro sistema di protezione del SNC ed è un liquido trasparente che viene prodotto nei plessi coroidei, formazioni costituite da cellule ependimali e situate in quattro cavità cerebrali: i ventricoli. In essi avviene la circolazione del liquor ed in particolare, dai ventricoli laterali destro e sinistro, attraverso il forame interventricolare di Monrö, esso si porta nel terzo ventricolo del diencefalo. Da qui, tramite l'acquedotto di Silvio, giunge nel quarto ventricolo dal quale, per mezzo dei forami di Luschka e di Magendie, entra nello spazio subaracnoideo. Il processo di formazione è una filtrazione attiva del siero ematico a opera di cellule specializzate situate nei plessi coroidei, per una produzione complessiva di 500 ml di LCS al giorno. Le funzioni principali e più importanti svolte dal liquor sono la protezione delle delicate strutture nervose, il sostegno fornito all'encefalo che risulta quindi sospeso nel cranio e galleggiante nel LCS, e il trasporto di nutrienti, messaggeri chimici e sostanze di rifiuto.

La barriera ematoencefalica, infine, è l'ultimo sistema di protezione del SNC che permette di isolare il tessuto nervoso dalla circolazione sanguigna. Questa barriera è costituita da cellule endoteliali dei capillari che sono strettamente legate tra loro per mezzo di giunzioni serrate. In tal modo solo composti liposolubili possono diffondere nel liquido interstiziale dell'encefalo e del midollo spinale, mediante un processo di diffusione o di trasporto attivo attraverso le membrane cellulari delle cellule endoteliali. [1] [2]

3.3.1.2 Struttura

L'encefalo adulto può essere suddiviso in sei principali regioni: il cervello (o il proencefalo) a sua volta diviso in telencefalo e diencefalo, il cervelletto e il tronco encefalico, quest'ultimo costituito da mesencefalo, ponte e bulbo. [1] [2]

Il cervello è suddiviso in due ampi emisferi cerebrali, separati da una scissura longitudinale. Qui hanno origine funzioni intellettuali, memorizzazione, coscienza, ricordo e complesse attività motorie volontarie e involontarie. I due emisferi sono uniti dal cosiddetto corpo calloso, un fascio di fibre posto sul piano mediale con decorso trasversale che permette quindi le relazioni tra i due emisferi. Il cervello è costituito da:

- Telencefalo, formato in gran parte dai due emisferi cerebrali la cui superficie è denominata corteccia cerebrale o telencefalica. Come mostrato in Figura 14, la superficie di ogni emisfero è irregolare per la presenza di solchi e scissure. Mentre i solchi sono incisure di modesta profondità, le scissure sono profonde invaginazioni della superficie che segnano il confine tra ampie aree emisferiche, i lobi, che convenzionalmente sono sei: frontale, parietale, temporale, occipitale, dell'insula e limbico. In particolare, la scissura laterale (o di Silvio) delimita il lobo temporale mentre la scissura centrale (o di Rolando) divide il lobo parietale da quello frontale. La scissura interemisferica invece separa l'emisfero destro da quello sinistro mentre, nella zona posteriore, si può osservare la scissura parietoccipitale che segna il confine tra il lobo parietale e quello occipitale. Infine, la scissura limbica divide il lobo frontale da quello limbico ed è visibile nella zona anteriore della sezione dell'encefalo. [1] [2]

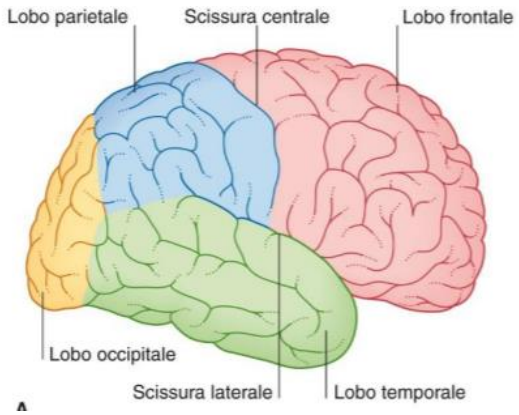

Figura 14: Superficie laterale dell'emisfero cerebrale destro

La corteccia cerebrale, a differenza di quella cerebellare (del cervelletto) non è omogenea ed è suddivisibile in 52 aree differenti secondo la suddivisione attuata da Brodmann. Ognuna di esse ha determinate funzioni ed in particolare si possono riconoscere aree sensitive e motorie primarie (percezione cosciente degli stimoli elementari), aree sensitive e motore secondarie (implicate nella codificazione degli stimoli) ed aree associative (interpretano informazioni in entrata e coordinano risposte motorie in uscita). Ha uno spessore di circa 2,5 mm di media ed è costituita da circa 10-20 miliardi di neuroni, stratificati tra loro. Se ne possono infatti distinguere tre tipi: l'archicortex, la parte di corteccia filogeneticamente più antica, la peleocortex, una parte di corteccia più recente rispetto alla prima e la neocortex, la parte di corteccia particolarmente sviluppata nei mammiferi. Strutturalmente la neocortex è composta da sei strati distinti: lo strato molecolare, lo strato granulare esterno, lo strato piramidale esterno, lo strato granulare interno, lo strato piramidale interno e lo strato delle cellule polimorfe.
Nella parte interna di ciascun emisfero, inoltre, sono presenti i cosiddetti nuclei della base costituiti da sostanza grigia ed inglobati nella sostanza bianca che, a sua volta, è ricoperta da una massa di sostanza grigia. Essi hanno una funzione prevalentemente motoria e pertanto vengono considerati delle stazioni delle vie discendenti della corteccia. [1] [2]

- Diencefalo, situato al centro dei due emisferi cerebrali, è formato da una serie di nuclei disposti in prevalenza intorno al terzo ventricolo, come mostrato in Figura 15. Il diencefalo, a sua volta, può essere suddiviso in cinque regioni:

    - Il talamo, costituito da due lobi uniti da una massa intermedia chiamata adesione inertalamica che rappresenta la massa più voluminosa del diencefalo. Vi sono diversi nuclei, distinti in anteriori, mediali, laterali e ventrali. Sono inoltre presenti i nuclei intertalaminari e i nuclei della linea mediana, posti sulla faccia mediale del talamo. Tale ripartizione rispecchia una suddivisione funzionale essendo i primi presenti sulle vie sensitive e motorie (nuclei specifici), mentre i secondi ricevono fibre dalla formazione reticolare (nuclei non specifici). Il talamo rappresenta il centro di integrazione e di processamento della maggior parte degli stimoli sensoriali ed ha il controllo delle funzioni motorie del corpo umano. [1] [2]

- Il metatalamo, costituito dai corpi genicolati laterali e mediali, formazioni pari e simmetriche che sporgono sulla superficie postero-inferiore del talamo. Si tratta di formazioni nucleari intercalate lungo le vie ottiche e le vie acustiche. Da qui gli impulsi visivi vengono proiettati nell'area visiva della corteccia cerebrale mentre gli impulsi acustici vengono proiettati nell'area acustica della regione temporale della corteccia cerebrale. [2]

- L'ipotalamo, il pavimento del diencefalo, che costituisce la sua porzione antero-inferiore. È collegato attraverso un sottile lembo all'ipofisi (o ghiandola pituitaria), una ghiandola endocrina situata nella fossa ipofisaria della sella turcica dello sfenoide, grazie alla quale controlla l'attività endocrina dell'organismo. Dunque, l'ipotalamo risulta essere un importante centro di regolazione dell'attività viscerale e contiene inoltre i centri coinvolti nel controllo delle emozioni e delle funzioni autonome e nella produzione di ormoni. Esso, infatti, controlla la temperatura corporea, regola i sintomi di fame e di sete, l'attività del SN autonomo e i ritmi circadiani dell'individuo (alternanza degli stati di sonno e veglia che si mantiene sincronizzata con il ciclo naturale del giorno e della notte). Rappresenta pertanto la sede principale di congiunzione tra il SN e il sistema endocrino. [1] [2]

- Il subtalamo, una piccola porzione diencefalica situata di fronte al mesencefalo e comprendente alcuni fasci sensitivi, i fasci di fibre provenienti dal cervelletto, il nucleo subtalamico, la zona incerta e i nuclei del campo di Forel. Si può pertanto considerare una stazione delle vie motrici extrapiramidali. [2]

- L'epitalamo, corrispondente alla parte posteriore della volta del terzo ventricolo. Esso comprende l'epifisi, una ghiandola endocrina collegata al diencefalo per mezzo di un peduncolo che decorre in un prolungamento del terzo ventricolo. [2]

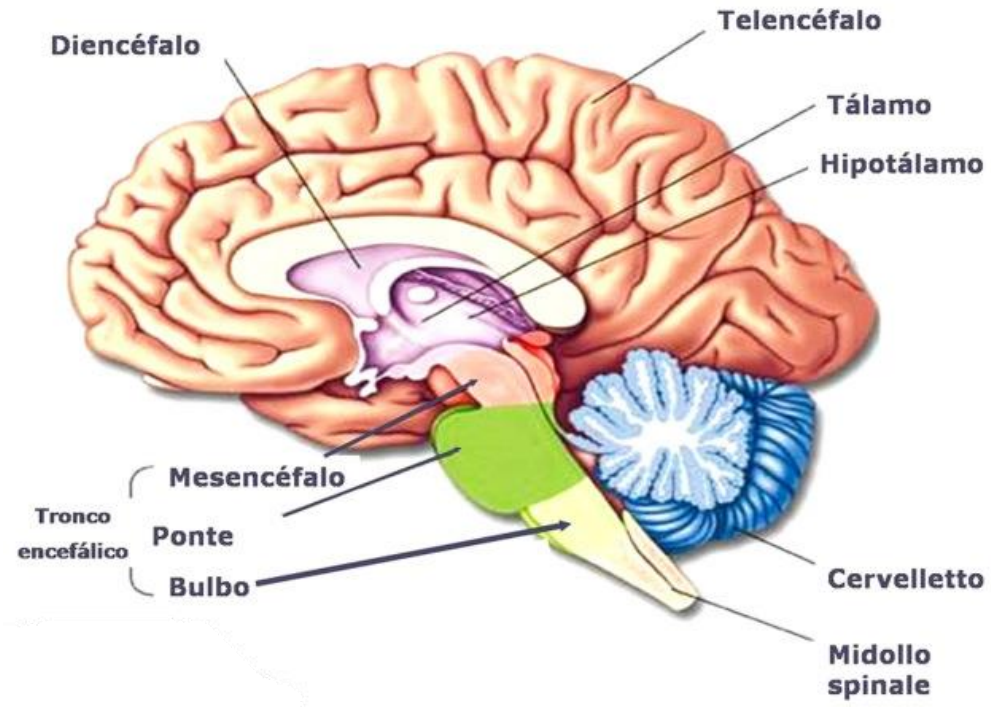

Figura 15: Sezione laterale dell'encefalo

Il cervelletto è situato nella fossa cranica posteriore ed è il centro nervoso deputato al coordinamento dell'attività motoria e al mantenimento dell'equilibrio. Svolge inoltre una funzione molto importante che riguarda l'adattamento motorio, per cui controlla le modificazioni dei consueti programmi motori per rispondere a modificazioni dell'ambiente (ad esempio il passaggio dal camminare in pianura al camminare in salita). Il cervelletto non riesce a svolgere le sue funzioni al massimo delle prestazioni se è sotto l'effetto di alcool e, nel caso in cui venga lesionato, non induce ad una paralisi, bensì ad una diminuzione o alla perdita della sinergia muscolare, contrariamente alle altre componenti del SNC che regolano le funzioni motorie. Il cervelletto ha la forma di un grosso ovoide schiacciato sull'asse verticale nel quale si possono riconoscere una faccia superiore ed una faccia inferiore. La prima presenta una linea mediana che prende il nome di verme superiore e, analogamente, la faccia inferiore è caratterizzata da una scissura speculare denominata verme inferiore. Le due masse che si trovano lateralmente al verme costituiscono gli emisferi cerebellari. Ogni emisfero è a sua volta suddiviso in due lobi, uno anteriore ed uno posteriore, separati dalla scissura primaria. Il cervelletto è situato posteriormente al tronco encefalico ed è collegato ad esso per mezzo di peduncoli cerebellari che si distinguono in superiori, medi ed inferiori. Per la presenza di fessure, la superficie del cervelletto è suddivisa in lamine adiacenti e

parallele. Fessure ancor meno profonde, ma molto più numerose, creano pieghe sulla superficie di ogni lamina, formando le lamelle cerebellari. Il cervelletto è costituito da sostanza grigia stratificata in superficie che forma la corteccia cerebellare e, internamente ad essa, si trova il centro midollare, formato da sostanza bianca. Immersi in quest'ultima si trovano i nuclei cerebellari. La corteccia cerebellare, a differenza di quella cerebrale, è omogenea ed è suddivisibile in tre strati molti diversi tra loro. Procedendo dall'esterno verso l'interno si trova lo strato molecolare, caratterizzato dalla presenza delle cellule dei canestri e delle cellule stellate che generano sinapsi con le cellule di Purkinje. Queste ultime sono contenute nello strato intermedio denominato per l'appunto strato delle cellule di Purkinje. È lo strato più caratteristico del cervelletto in quanto costituito da neuroni più grandi le cui fibre sono le uniche che lasciano la corteccia cerebellare, attraverso gli assoni che raggiungono i nuclei del centro midollare con cui prendono contatto. Esternamente, infine, si trova lo strato dei granuli che è costituito da due tipi principali di neuroni: le cellule di Golgi e le cellule dei granuli. Le prime rappresentano elementi di regolazione dotati di prolungamenti che raggiungono lo strato molecolare. Analogamente, le seconde sono dotate di assoni che si portano nello strato dei granuli dove si dividono a T e danno origine a fibre parallele che trasmettono l'impulso alle cellule di Purkinje. Il cervelletto inoltre può essere diviso i tre zone distinte: il neocerebello, situato nelle zone più laterali del cervelletto e coinvolto nella pianificazione e nell'inizio del movimento, l'archicerebello, comprendente la zona mediana del cervelletto e operante nel corso dell'esecuzione delle attività motorie per mantenere ad aggiustare la postura del corpo (equilibrio) e il paleocerebello, localizzato tra i primi due e con il compito di regolare la vera e propria coordinazione delle azioni motorie. Dunque, il cervelletto, attraverso la sua particolare morfologia e le sue numerose connessioni, riesce ad attuare istante per istante una correzione dei muscoli posturali del corpo e a programmare e regolare i movimenti volontari ed involontari. [1] [2]

Il tronco encefalico (TE) è parte dell'encefalo e costituisce la continuazione del midollo spinale. È connesso superiormente al diencefalo e posteriormente al cervelletto. Come mostrato in Figura 16, è costituito da tre regioni principali:

- Il bulbo (o midollo allungato): la sua porzione inferiore e la diretta continuazione del midollo spinale. Ha la forma di un tronco di cono e presenta dei rilievi longitudinali chiamati piramidi bulbari che hanno la forma di due semiconi a base maggiore rivolta verso l'alto e separati da una scissura mediana. Essi sono dotati di fasci di fibre piramidali che scendono nella corteccia

telencefalica portando impulsi motori somatici ai motoneuroni del TE e del midollo spinale. La superficie laterale del bulbo è occupata dall'oliva bulbare, un altro piccolo rilievo di forma ovale circondata da solchi da cui fuoriescono quattro nervi encefalici. Essendo la parte del TE che connette l'encefalo al midollo spinale, molte delle sue funzioni sono strettamente correlate a questa connessione. [1] [2]

- Il ponte (o protuberanza anulare): la porzione intermedia del TE che risulta facilmente individuabile in quanto forma una prominente sporgenza sulla superficie anteriore. Su ogni lato il ponte è attaccato al cervelletto tramite un peduncolo cerebellare medio e presenta due solchi principali: il solco bulbopontino, che lo separa dal bulbo, e il solco pontomesencefalico, che segna il confine con il mesencefalo. Inoltre, nella zona laterale, il ponte presenta l'emergenza delle radici del nervo trigemino che si estende sulla porzione laterale del viso. [1] [2]

- Il mesencefalo: la porzione superiore del TE che comunica in alto con il diencefalo. Anteriormente è costituito da due rilievi, i peduncoli cerebrali, che sono separati sulla linea mediana dalla fossa interpeduncolare. La superficie laterale è segnata dal passaggio del tratto ottico, un fascio di fibre nervose che fa parte delle vie ottiche. La parte posteriore, invece, è costituita dalla lamina quadrigemina, una formazione da cui sporgono quattro tubercoli, due superiori e due inferiori divisi da un solco a croce. Internamente il mesencefalo è percorso dal cosiddetto acquedotto di Silvio che mette in comunicazione il terzo e il quarto ventricolo. Ogni lato del mesencefalo è costituito da due nuclei, il nucleo rosso e la sostanza nera. Il primo, contenente molti vasi che gli conferiscono un'intensa colorazione rossa, integra informazioni provenienti dal cervello e dal cervelletto e indirizza i comandi motori per il mantenimento del tono muscolare e della postura. La sostanza nera, invece, si trova lateralmente al nucleo rosso ed è un'estesa lamina localizzata posteriormente ai peduncoli cerebrali. Essa gioca un ruolo importante nel regolare le efferenze motorie dai nuclei cerebrali. [1] [2]

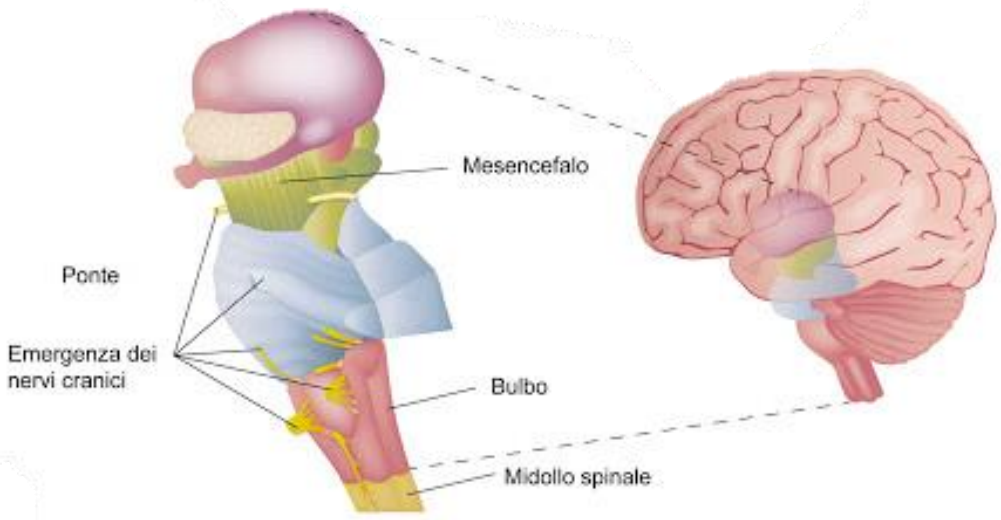

Figura 16: Il tronco encefalico

3.3.2 Il midollo spinale

3.3.2.1 Struttura

Il midollo spinale (MS) fa parte del SNC insieme all'encefalo con cui è in diretta continuazione. È localizzato all'interno del canale vertebrale, pertanto presenta una forma cilindrica allungata che si estende per circa 45 cm, dalla C1 (prima vertebra cervicale) alla L2 (seconda vertebra lombare). Analogamente all'encefalo, anche il MS è composto da sostanza grigia e sostanza bianca che hanno una struttura molto peculiare. Sezionandolo trasversalmente, come mostrato in Figura 17, si nota come la sostanza grigia sia circondata da quella bianca e presenta una forma "a farfalla" o "ad H". La parte trasversale è denominata commensura trasversale ed è percorsa verticalmente dal canale ependimale, mentre le ali o braccia sono suddivise nelle corna anteriori, laterali e posteriori. La superficie dorsale possiede un solco longitudinale poco profondo, il solco mediano posteriore. La superficie ventrale invece presenta una profonda incisura che prende il nome di fessura mediana anteriore. Attorno alla sostanza grigia, composta dalla sovrapposizione di neuroni che vanno a formare colonne, vi è la sostanza bianca, organizzata in cordoni e costituita da fibre nervose prevalentemente mieliniche che trasportano informazioni da e verso l'encefalo (discendenti e

ascendenti). Per ogni metà del MS si distinguono un cordone posteriore, tra il solco mediano posteriore e il corno posteriore, un cordone laterale, tra il corno posteriore e il corno anteriore, e un cordone anteriore, tra il corno anteriore e la fessura mediana anteriore. Dal punto di vista anatomo-funzionale, nella sostanza grigia le cellule nervose sono raggruppate in colonne o nuclei che si estendono per varia lunghezza. Nella testa delle corna anteriori sono localizzati i neuroni somatomotori, destinati all'innervazione della muscolatura scheletrica. Essi sono costituiti da neuroni con lunghi prolungamenti assonali mielinizzati che fuoriescono dalla sostanza grigia e che prendono il nome di motoneuroni (α e γ). Nelle corna laterali e alla base delle corna anteriori si trovano invece i neuroni viscoeffettori (motoneuroni β), destinati ad innervare la muscolatura liscia e dei visceri (involontaria). Infine, nelle corna posteriori sono localizzati i neuroni somatosensitivi e viscosensitivi che ricevono per l'appunto informazioni dai sensori periferici per la sensibilità, rispettivamente, somatica e viscerale. Dal midollo spinale inoltre prendono origine 33 paia di nervi che fuoriescono dal canale vertebrale attraverso i forami intervertebrali. Ogni nervo è formato dall'unione di due radici, una posteriore, formata da fibre somatomotrici ed effettrici viscerali ed una anteriore, sensitiva somatica e viscerale. Per questo motivo i nervi spinali sono definiti nervi misti. La radice anteriore prende origine in corrispondenza del corno anteriore tramite radicole (sue diramazioni), mentre la radice posteriore nasce dal ganglio spinale (formazione tondeggiante formata da tessuto nervoso). Distalmente ad ogni ganglio, le fibre nervose sensitive e motorie si fondono in un singolo nervo spinale che fuoriesce dal foro intervertebrale. In specifiche regioni il MS presenta dei rigonfiamenti, in particolare in corrispondenza degli arti superiori ed inferiori (rigonfiamento cervicale e rigonfiamento lombare), in quanto caratterizzati da numerosi muscoli scheletrici e dunque bisognosi di molti nervi spinali. Al di sotto del rigonfiamento lombare, il MS diventa appiattito e conico formando una regione nota come cono midollare. Una sottile striscia fibrosa, il filum terminale, si estende a partire dalla punta inferiore del cono midollare vertebrale fino alla seconda o terza vertebra sacrale, dove offre un sostegno strutturale al MS, diventando componente del legamento coccigeo. Durante i primi anni di vita la colonna vertebrale si allunga più del midollo spinale generando un fenomeno chiamato ascensione midollare. Al termine del suo sviluppo il MS non riempie completamente in lunghezza il canale vertebrale ma si arresta all'altezza della seconda vertebra lombare. Pertanto, i primi nervi spinali compiono un percorso pressocché orizzontale per portarsi al foro intervertebrale, mentre gli ultimi decorrono verticalmente per raggiungere il foro d'uscita, costituendo nel loro insieme la cosiddetta cauda equina. [1] [2]

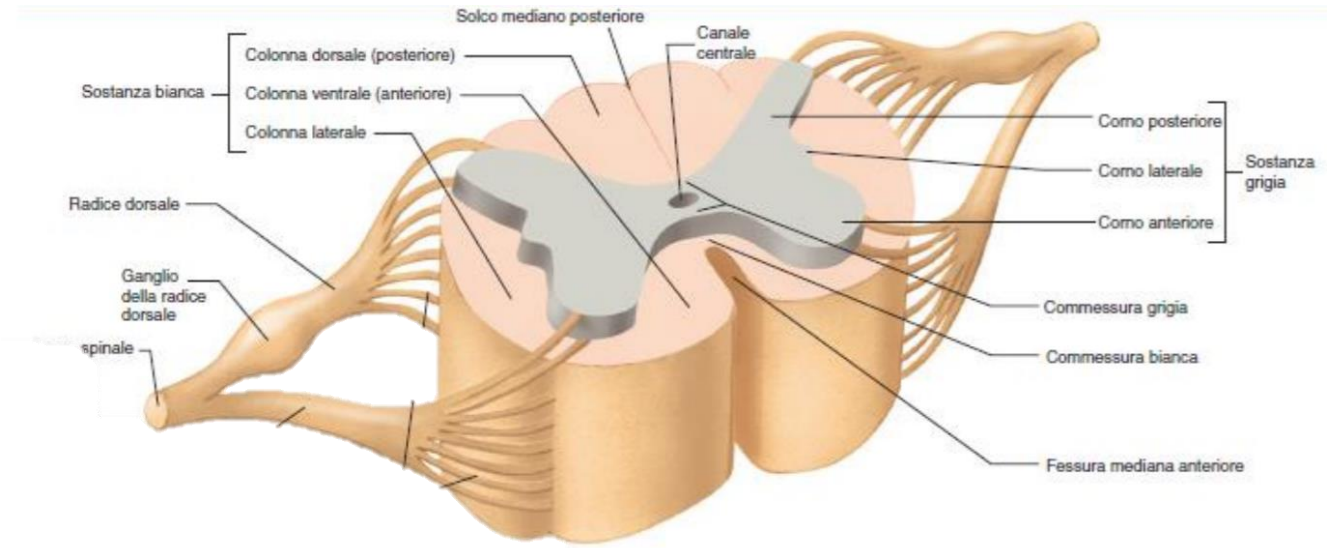

Figura 17: Il midollo spinale

3.3.2.2 Sistemi di protezione

Analogamente all'encefalo, anche il midollo spinale è costituito da tessuto nervoso molto delicato e necessita di sistemi di protezione che lo isolano dall'ambiente esterno. La protezione più importante è data dalla colonna vertebrale e dalla presenza delle meningi e del LCS che evitano danni che potrebbero scaturire dal contatto con le circostanti pareti ossee. Le meningi spinali sono analoghe a quelle craniche e, procedendo dalla profondità verso la superficie, si distinguono la pia madre, l'aracnoide e la dura madre. Tra pia madre e aracnoide sussiste lo spazio subaracnoideo contenente LCS che agisce sia come agente protettivo che come mezzo di diffusione per gas, nutrienti, sostanze chimiche e prodotti di rifiuto; tra aracnoide e dura madre si trova lo spazio subdurale; infine, tra dura madre e il periostio che riveste la superficie interna del canale vertebrale vi è lo spazio epidurale contenente tessuto adiposo. [1] [2]

3.4 Il sistema nervoso periferico

Il sistema nervoso periferico (SNP) è in intima connessione funzionale e strutturale con il SNC ma per una migliore comprensione dei loro ruoli è utile considerare le due entità separatamente. In

particolare, al SNP appartengono i nervi encefalici, i nervi spinali, i gangli annessi, i recettori ed organi di senso e il sistema nervoso simpatico.

Il SNP dal punto di vista funzionale è suddiviso nel compartimento sensitivo, che a sua volta si suddivide in sensibilità somatica e viscerale, e nel compartimento motorio. Anche questo è composto dalle efferenze motorie somatiche e dalle efferenze motorie viscerali. Di quest'ultima categoria fanno parte i sistemi nervosi simpatico e parasimpatico. I nervi motori (o effettori) sono quelli che dal centro di integrazione del SNC trasmettono impulsi alla periferia per far sì che sia generata una risposta muscolare. Se tali fibre terminano in un muscolo volontario vengono definiti nervi motori somatici, se invece terminano sulla muscolatura liscia (involontaria) vengono denominati nervi motori viscerali. Contrariamente ai nervi motori somatici che raggiungono direttamente la muscolatura striata volontaria, i nervi effettori viscerali hanno un'interruzione sinaptica in un ganglio del sistema nervoso simpatico. Quest'ultimo ha il compito di regolare le funzioni viscerali che non dipendono direttamente dalla volontà dell'individuo, come ad esempio il controllo della frequenza cardiaca o della secrezione ghiandolare. I nervi sensitivi sono invece deputati al raccoglimento degli stimoli che hanno luogo nella periferia al fine di convogliarli verso il SNC. Essi si distinguono in nervi sensitivi somatici e nervi sensitivi viscerali. I primi hanno un'ulteriore suddivisione tra le fibre che trasportano impulsi della sensibilità generale (pressione, temperatura e dolore) e fibre che trasportano stimoli della sensibilità specifica (vista, udito, olfatto, gusto ed equilibrio). Inoltre, dal punto di vista della provenienza degli impulsi, i nervi sensitivi somatici si dividono in esterocettori, per la sensibilità tattile, termica e dolorifica, propriocettori, che raccolgono informazioni dall'apparato locomotore, ed enterocettori, che raccolgono informazioni dai visceri. [2]

3.4.1 I nervi spinali

I nervi spinali, come già accennato nel paragrafo precedente, sono 33 paia ed hanno origine nel MS. Si suddividono in 8 nervi cervicali, 12 toracici, 5 lombari, 5 sacrali e 3 coccigei. Ogni nervo è connesso al MS per mezzo di una radice anteriore e di una radice posteriore che vengono a formarsi, a loro volta, dall'unione di molte radicole. Le radici anteriori contengono fibre motorie, che originano dai motoneuroni delle corna anteriori e laterali del MS. Le radici posteriori invece contengono fibre sensitive, i cui corpi cellulari sono situati nei gangli sensitivi posti nella radice stessa. Le due radici si

uniscono e danno luogo ai nervi segmentari che si dividono subito dopo in un ramo posteriore ed in un ramo anteriore. I primi decorrono individualmente lungo tutto il rachide presentando un comportamento costante lungo tutto il loro corso e, subito dopo la loro origine, si suddividono ulteriormente in un ramo laterale ed un ramo mediale. I rami anteriori, invece, hanno un decorso differente nei vari segmenti nel MS e tendono a fondersi tra loro andando a formare una rete nervosa che prende il nome di plesso nervoso. I plessi nervosi principali sono il plesso cervicale, il plesso brachiale e il plesso lombosacrale. [2]

- Il plesso cervicale è costituito da rami che innervano i muscoli del collo e si estendono fino alla parte superiore della cavità toracica, controllando l'attività del diaframma. Esso è costituito dai rami anteriori dei nervi spinali C_1-C_4 e alcune fibre nervose provenienti da C_5. Il nervo di maggior calibro e lunghezza del plesso cervicale è il nervo frenico che, con i suoi rami collaterali, giunge nella cavità addominale e innerva il muscolo diaframmatico. Questo nervo controlla pertanto l'attività respiratoria a riposo che dunque è mantenuta anche in seguito a lesioni del midollo spinale purché localizzate al di sotto della C_4. Altri nervi prevedono all'innervazione di muscoli del collo quali lo sternocleidomastoideo, il trapezio e i muscoli sottoioidei. [1] [2]

- Il plesso brachiale è costituito dai rami che innervano i muscoli del collo, delle spalle e degli arti superiori. I principali nervi che lo costituiscono sono il nervo ascellare (innerva i muscoli che permettono la rotazione e l'abduzione del braccio e la muscolatura della spalla laterale e inferiore), il nervo radiale (innerva tutti i muscoli estensori dell'arto superiore), il nervo muscolocutaneo (innerva tutti i muscoli anteriori del braccio e la superficie laterale dell'avambraccio), il nervo ulnare (innerva i muscoli della mano e delle dita dal lato del mignolo) e il nervo mediano (innerva i muscoli della mano e delle dita dal lato del pollice).

- Il plesso lombosacrale è costituito dai nervi spinali lombari, sacrali e coccigei. Essi provvedono all'innervazione della porzione inferiore del tronco (cingolo pelvico) e degli arti inferiori. I principali sono il nervo otturatorio, che innerva medialmente la coscia (muscoli adduttori), il nervo femorale, che innerva i muscoli anteriori della coscia, il nervo tibiale e il nervo peroneo. Gli ultimi due, unendosi, generano il nervo ischiatico. Questo è il più lungo nervo periferico del corpo, passa attraverso la grande fossa ischiatica delle pelvi e scorre posteriormente al femore fino all'altezza della fossa poplitea, dove le due porzioni si separano.

Vi sono inoltre i nervi spinali del segmento toracico che tuttavia non formano plessi in quanto vi è la presenza di un'organizzazione rigida a livello osteo-muscolare. I rami anteriori decorrono negli spazi intercostali e prendono il nome di nervi intercostali, terminando anteriormente come ramo cutaneo anteriore. Nello spazio intercostale il nervo decorre insieme alla vena e all'arteria corrispondente formando un piccolo fascio vascolo-nervoso.

3.4.2 I nervi cranici

I nervi cranici (o encefalici) sono 12 paia ed emergono dalla porzione anterolaterale dell'encefalo. Il nome assegnato a ciascun nervo ne riflette la sua funzionalità. Essi presentano le stesse caratteristiche costitutive dei nervi spinali e possiedono quindi fibre motrici e sensitive, sia somatiche che viscerali. I nervi cranici vengono inoltre numerati (con numerazione romana) a seconda della loro posizione lungo l'asse longitudinale dell'encefalo.

- Nervo olfattivo (I). È un nervo esclusivamente sensitivo deputato alla trasmissione degli stimoli di tipo olfattivo.

- Nervo ottico (II). È un nervo che trasporta informazioni visive provenienti da speciali gangli presenti nell'occhio.

- Nervo oculomotore (III). È un nervo motore somatico ed effettore viscerale. Le sue fibre motrici innervano alcuni muscoli estrinseci dell'occhio (retto superiore, retto mediale, retto inferiore e obliquo inferiore), e il muscolo elevatore della palpebra superiore. Le sue fibre motrici viscerali, invece, innervano i muscoli oculari intrinseci che cambiano il diametro della pupilla per garantire la massa a fuoco dell'immagine a seconda delle condizioni di luce esterna.

- Nervo trocleare (IV). È un nervo esclusivamente motore somatico che innerva solo il muscolo obliquo superiore dell'occhio.

- Nervo trigemino (V). È il più voluminoso dei nervi cranici ed è un nervo misto (sensitivo e motorio). La componente sensitiva però è di gran lunga prevalente su quella motrice, raccogliendo la sensibilità generale (esterocettiva e propriocettiva) della testa, della faccia e

delle meningi encefaliche. Come implica il suo nome, il nervo trigemino è costituito da tre rami: il ramo oftalmico, il ramo mascellare e il ramo mandibolare. Il primo è solamente sensoriale e innerva le strutture orbitarie, la cavità nasale e i seni, la cute della fronte, dei sopraccigli, delle palpebre e del naso. Il ramo mascellare del nervo trigemino è, analogamente al primo, esclusivamente sensoriale. Esso innerva la palpebra inferiore, il labbro inferiore, le guance, il naso, le strutture sensoriali profonde della gengiva superiore e dei denti superiori, il palato e parte della faringe. Il ramo mandibolare del nervo trigemino, infine, è il più grande tra i tre e la sua parte motoria innerva tutti i muscoli masticatori, del palato molle, dell'istmo delle fauci e dell'orecchio medio. La sua parte sensitiva, invece, trasporta informazioni propriocettive attraverso le diramazioni che giungono alla mandibola, all'arcata dentale e gengivale superiore, alla lingua, alle guance, al mento, al labbro inferiore, alla regione auricolare e alla regione temporale.

- Nervo abducente (VI). È un nervo effettore che innerva il muscolo retto laterale dell'occhio.

- Nevo facciale (VII). È un nervo misto le cui fibre sensitive innervano l'orecchio esterno e il palato, trasportando informazioni gustative provenienti dalla lingua anteriore. Le fibre effettrici, invece, innervano i muscoli mimici della faccia, dell'istmo delle fauci e dell'orecchio interno.

- Nervo statoacustico (VIII). È un nervo esclusivamente sensitivo che decorre posteriormente all'origine del nervo facciale, segnando il confine tra ponte e bulbo. Esso raggiunge i recettori uditivi presenti nell'orecchio interno attraverso il canale acustico. Nel nervo statoacustico sono presenti due distinti fasci di fibre sensoriali: il nervo vestibolare e il nervo cocleare. Il primo origina nel vestibolo, la parte dell'orecchio interno deputata al mantenimento dell'equilibrio. Il secondo, invece, controlla i recettori presenti nella coclea (formazione a chiocciola presente nell'orecchio interno) che controllano l'udito.

- Nervo glossofaringeo (IX). È un nervo misto che contiene fibre motrici somatiche per i muscoli della faringe, fibre effettrici viscerali per la ghiandola parotide (ghiandola salivare) e fibre sensitive per l'innervazione della faringe e della lingua (sensibilità gustativa).

- Nervo vago (X). È il nervo encefalico con il più vasto territorio di distribuzione in quanto innerva tutti gli organi della cavità addominale e della cavità toracica.

- Nervo accessorio (XI). È un nervo che differisce dagli altri in quanto alcune delle sue fibre originano nel MS. È costituito da due rami: il ramo interno e il ramo esterno. Il primo supporta il nervo vago e innerva i muscoli volontari della deglutizione presenti nel palato molle e nella faringe e i muscoli intrinseci che controllano le corde vocali. Il secondo, invece, controlla lo sternocleidomastoideo e il trapezio.

- Nervo ipoglosso (XII). È un nervo esclusivamente motore somatico per i muscoli della lingua e per i muscoli sopra e sottoioidei. [1] [2]

3.4.3 Il sistema nervoso simpatico e parasimpatico

Il nostro organismo, come già detto in precedenza, svolge molte attività che sfuggono al controllo della nostra volontà. Ne sono esempi la frequenza cardiaca, la secrezione ghiandolare, l'attività digestiva o la dilatazione e restrizione dei vasi sanguigni. Le condizioni fisiologiche sono però sempre tenute sotto controllo grazie alla presenza del sistema nervoso autonomo (SNA) che gestisce e regola tutte le funzioni viscerali sopra elencate. Il SNA è diviso in due componenti, il sistema nervoso simpatico (SNS) e il sistema nervoso parasimpatico che entrano in azione in momenti diversi e che, pur agendo sugli stessi organi, hanno effetti diametralmente opposti. Essi lavorano in sinergia tra loro, in continuo bilanciamento al fine di ottenere condizioni ottimali in ogni istante (bilancio simpato-vagale). Il SNS viene attivato in situazioni di stress o di emergenza e produce effetti quali l'aumento della frequenza cardiaca, l'aumento della secrezione ghiandolare o la dilatazione dei vasi sanguigni. L'attivazione del sistema nervoso parasimpatico, invece, è finalizzata ad un immagazzinamento di energia, ottenuto attraverso il rallentamento del battito cardiaco, l'aumento della secrezione ghiandolare o la costrizione dei vasi sanguigni. Dal punto di vista anatomico le differenze tra queste due componenti risiedono nella localizzazione dei centri effettori viscerali, che per il simpatico sono rappresentati dalle colonne viscoeffettrici della porzione toraco-lombare del midollo spinale, mentre per il parasimpatico dai nuclei effettori viscerali dei nervi encefalici siti nel tronco encefalico. Un'altra differenza tra i due sistemi riguarda il mediatore chimico utilizzato a

livello delle sinapsi. Innervando gli stessi organi, i loro stimoli giungono sotto forma di segnali chimici differenti, il che giustifica la diversa azione generata, che sia essa eccitatoria o inibitoria. [2]

3.5 Elettroencefalografia

L'elettroencefalografia (EEG) consiste nell'acquisizione di un segnale che viene tracciato su carta millimetrata o osservato su un monitor, che rappresenta l'attività elettrica del cervello e quindi i potenziali elettrici generati all'interno di tale organo. A differenza del cuore, tali potenziali non sono strettamente correlati ad una precisa attività muscolare ma scaturiscono dalle varie sinapsi che avvengono nel tessuto nervoso dell'encefalo. Come mostrato in Figura 18, il segnale elettrico che si preleva non genera pertanto un tracciato periodico come avviene per l'ECG in quanto l'attività elettrica del cervello non è coordinata né tantomeno ripetuta uguale a sé stessa nel tempo.

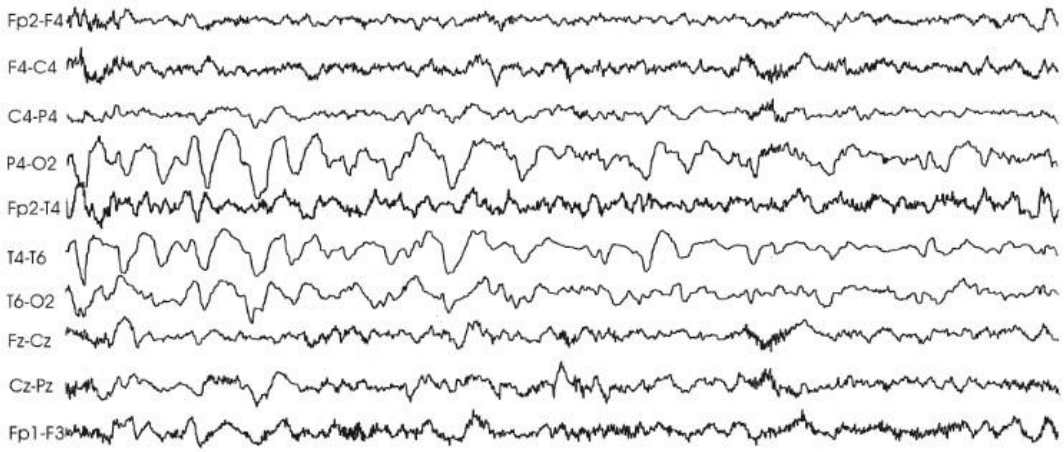

Figura 18: Tracciato EEG

Dunque, un esame elettroencefalografico riesce ad individuare le zone e gli intervalli temporali in cui è presente attività cerebrale e con quale intensità essa si manifesta. Questo viene effettuato per mezzo di uno strumento che prende il nome di elettroencefalografo e di elettrodi posti sulla cute del paziente che, analogamente a quelli per l'acquisizione ECG, fungono da trasduttori di correnti ioniche (prodotte a livello dei neuroni attraverso le sinapsi) in correnti elettriche. Affinché possa esserci ripetibilità e confrontabilità dei singoli tracciati ottenuti, è necessaria una standardizzazione della loro posizione sullo scalpo dell'individuo. Tale posizionamento viene denominato "sistema

internazionale 10-20" secondo il quale il paziente è tenuto ad indossare per tutta la durata dell'acquisizione una cuffia sulla quale sono posti 22 elettrodi in posizioni fisse. 10 elettrodi sono localizzati nell'emisfero destro, altri 10 nell'emisfero sinistro e due elettrodi di riferimento sono posizionati in corrispondenza dei lobi del paziente. Essi sono identificabili attraverso un codice composto da una lettera ed un numero. In particolare, la C rappresenta la regione centrale, la F la regione frontale, la O la regione occipitale, la T la regione temporale e la P la regione parietale. Gli elettrodi di riferimento vengono indicati invece con la lettera A. Inoltre, gli elettrodi posizionati nella parte destra hanno numerazione pari, quelli nella parte sinistra hanno numerazione dispari. Per acquisire un tracciato è possibile quindi selezionare derivazioni bipolari (misurazione nel tempo della differenza di potenziale tra due elettrodi) o derivazioni unipolari (misurazione nel tempo della differenza di potenziale tra un elettrodo ed un elettrodo di riferimento). Pertanto, a seconda delle derivazioni selezionate, non è necessario collegare tutti i 22 elettrodi ma solo quelli relativi alla zona di interesse per l'acquisizione e l'osservazione.

Analogamente all'elettrocardiografo, l'elettroencefalografo necessita di una taratura iniziale effettuabile attraverso il pannello di controllo manuale o un computer collegato e resa possibile da appositi circuiti elettrici. Poiché i segnali elettrici generati dall'attività cerebrale sono dell'ordine dei µV, lo strumento ha una sensibilità notevolmente superiore all'ECG che invece deve amplificare differenza di potenziale dell'ordine dei mV. Pertanto, i filtri presenti nell'EEG hanno la medesima funzionalità di quelli dell'ECG ma la frequenza di taglio e il guadagno (rapporto tra le resistenze dell'amplificatore) sono settate diversamente. In particolare, scegliendo un guadagno alto e quindi una sensibilità maggiore dello strumento, a 7 mm di deflessione del pennino corrisponde un impulso di 50 µV. Contrariamente, scegliendo un guadagno basso e quindi una sensibilità inferiore, a 7 mm di deflessione del pennino corrisponde un impulso un 100 µV. Inoltre, al fine di poter effettuare misurazioni e deduzioni sul tracciato, anche la velocità di scorrimento della carta deve essere standardizzata. Un EEG presenta almeno due valori tipici che sono 30 mm/s e 15 mm/s. Nel primo caso la risoluzione temporale è doppia rispetto al secondo, a discapito del consumo doppio della carta per un tracciato della stessa durata temporale. Affinché il tracciato ottenuto si possa ritenere attendibile, è necessario adottare delle accortezze relative all'ambiente di registrazione. Il laboratorio di elettroencefalografia deve essere costituito da almeno due ambienti, uno riservato alla registrazione e l'altro alla preparazione del paziente. È inoltre opportuno che il locale sia distante da apparecchiature che utilizzano correnti elevate al fine di evitare disturbi di origine magnetica o dovuti a correnti indotte o parassite. Infine, l'elettroencefalografo necessita di un

circuito interno capace di misurare l'impedenza di contatto tra elettrodi e cute per evitare di acquisire un segnale distorto a causa di un loro distacco. Infatti, nel caso in cui un elettrodo non sia correttamente applicato, l'impedenza di contatto aumenta notevolmente e, viceversa, l'ampiezza del segnale acquisito diminuisce. Questo potrebbe comportare errori diagnostici importanti a causa della cattiva acquisizione e risulta pertanto necessario avere un feedback visivo (spie luminose) o acustico relativo alla corretta applicazione degli elettrodi.

3.5.1 Morfologia di un tracciato elettroencefalografico

L'analisi dell'andamento di un tracciato elettroencefalografico rappresenta la base da cui si differenzia una situazione normale da una patologica. L'attività di fondo è caratterizzata da onde, ognuna con diverse peculiarità e appartenenti ad un range di frequenza ben definito. In particolare, le onde ∂ hanno una frequenza compresa tra 0,5 e 3,5 Hz, generano voltaggi variabili che possono raggiungere e superare i 200 mV e caratterizzano la fase di sonno profondo. Le onde θ, invece, appartengono ad un range di frequenze compreso tra 3,5 e 7,5 Hz. In condizioni normali esse si manifestano nei primi minuti di addormentamento, quando il soggetto è ancora in uno stato di dormiveglia. Il ritmo delle onde θ è dominante nel neonato e presente in molte patologie dell'adulto quando si manifesta nello stato di veglia del soggetto. Le onde α hanno una frequenza compresa tra gli 8 e i 13 Hz con un'ampiezza media di 30 mV. È il ritmo maggiormente presente nell'attività elettrica cerebrale di un soggetto in quanto si manifesta in corrispondenza dello stato di veglia a riposo mentale. Non è presente durante il sonno, fatta eccezione per la fase R.E.M. (Rapid Eye Movement), uno stadio del sonno in cui avviene un rapido movimento degli occhi che si manifesta in corrispondenza dei sogni. Quando un soggetto è sottoposto ad un'attività cerebrale maggiore di quella relativa al ritmo α , si comincia a registrare la presenza delle onde β. Esse hanno una frequenza compresa tra i 13 e i 30 Hz e denotano un soggetto che si trova in una fase di concentrazione o in stato di allerta.

3.5.2 Diagnostica di un tracciato elettroencefalografico

I campi di applicazione dell'elettroencefalografia sono molto ampi e di notevole importanza. Tale metodologia permette la diagnosi di eventuali tumori cerebrali in quanto, in corrispondenza di essi,

l'attività elettrica è assai ridotta o inesistente. Inoltre, grazie ad un monitoraggio EEG continuo durante operazioni chirurgiche, è possibile misurare il livello di anestesia raggiunto dal paziente per far sì che siano costantemente controllate le attività neurologiche e siano evitate loro compromissioni a causa dei farmaci anestetici. L'elettroencefalografia è stata inoltre notevolmente utilizzata per effettuare studi e ricerche sul sonno dai quali si è potuto notare che vengono generate inizialmente le onde θ (nella fase di dormiveglia) alle quali seguono ritmi con ampiezza maggiore e frequenza ridotta. Segue successivamente la fase R.E.M. durante la quale si ristabiliscono onde ad alta frequenza relative al sonno onirico a cui è associato il rapido movimento oculare. I tracciati EEG sono inoltre di notevole importanza nella valutazione dello stato di coma di un paziente in quanto permettono di valutare se esso sia reversibile (come nel caso di coma indotto da sostanze stupefacenti) o accertare un eventuale stato di morte cerebrale. Questa viene diagnosticata quando vi è perdita di attività cerebrale al di sopra dei 2 µV per più di 30 minuti, intervallo di tempo stabilito per legge. L'elettroencefalogramma è un'analisi fondamentale anche per la diagnosi dell'epilessia, un disturbo delle funzioni cerebrali, che si manifesta con crisi ricorrenti di breve durata, sostenute dalla scarica parossistica di una popolazione neuronale. [4] È pertanto necessario che gli elettroencefalografi siano strumenti particolarmente accurati e con sensibilità elevata in quanto è notevolmente importante la correttezza della loro misura. Eventuali cause di una cattiva acquisizione, come il distacco di uno o più elettrodi, devono essere segnalate con appositi segnali audio-visivi al fine di non incorrere in conclusioni diagnostiche errate.

Capitolo 4

L'EPILESSIA

Come già visto nel capitolo precedente, i neuroni corticali sono organizzati in aggregati colonnari che si estendono verticalmente sullo strato della corteccia. I neuroni piramidali di ogni colonna possiedono un dendrite che si espande negli strati superficiali e un assone che fuoriesce dalla colonna, proiettandosi verso le altre aree corticali o verso strutture sottocorticali. Si realizzano in tal modo una serie di circuiti il cui effetto (eccitatorio o inibitorio) dipende dalla natura dell'ultimo neurone del circuito. In particolare, gli impulsi eccitatori riescono a depolarizzare il neurone fino a generare un potenziale d'azione che viene attivato una volta che il potenziale di membrana raggiunge il valore soglia posto attorno ai 40 mV.

L'epilessia è un disturbo neurologico cronico caratterizzato dall'insorgenza di crisi ricorrenti di breve durata ad occorrenza parossistica che generano sintomi dovuti a un'attività cerebrale anomala. Durante tali crisi il neurone epilettico va incontro ad una depolarizzazione di entità e durata notevolmente maggiore del normale (paroxysmal depolarization shift o PDS) ma non possiede caratteristiche morfologiche e funzionali sostanzialmente diverse da un neurone normale. Inoltre, la scarica epilettica non si propaga attraverso nuovi circuiti neuronali ma utilizza la rete preesistente, che percorre in maniera analoga ad un potenziale d'azione normale. Dunque, ciò che è anomalo è l'enorme depolarizzazione parossistica che genera la scarica, ma la sua propagazione non è differente rispetto ad una situazione fisiologica. Le alterazioni elettroencefalografiche, osservabili con un monitoraggio EEG, hanno luogo quando la scarica coinvolge simultaneamente un numero sufficiente di neuroni e sono rese possibili dalle connessioni eccitatorie. La scarica parossistica percorre però anche circuiti inibitori che tendono a smorzarla e a spegnere l'attività neuronale. L'avanzamento della scarica pertanto dipende da questo duplice processo: la tendenza a reclutare nuovi neuroni in contrapposizione con la tendenza ad autolimitarsi. Se il livello di eccitabilità dei neuroni che per primi sono coinvolti nella scarica è elevato, la scarica si estende e genera una crisi epilettica; se invece prevalgono i processi inibitori la scarica si estingue rapidamente e si manifesta solo con alterazione elettroencefalografiche visibili attraverso un monitoraggio EEG. Non è ancora ben chiara la causa scatenante di tali crisi ma si pensa che essa può dipendere da un difetto intrinseco della membrana neuronale, da un difetto dei meccanismi inibitori o eccitatori, o da un difetto dell'attività delle cellule gliali. Tuttavia, qualsiasi encefalo, anche perfettamente sano, è in

grado di generare una crisi epilettica, purché la scarica superi il valore della soglia convulsiva. La propagazione di tale scarica può avvenire secondo diverse modalità. Essa può iniziare e concludersi in una determinata regione della corteccia; oppure può insorgere in luogo circoscritto di un emisfero e raggiungere attraverso il corpo calloso la regione omologa speculare; altrimenti la scarica può iniziare in una regione ben definita e diffondersi in tutta la corteccia; infine, essa può essere diffusa fin dalla sua insorgenza. L'estinzione della scarica e quindi l'arresto della crisi epilettica avvengono grazie all'attivazione dei processi inibitori che gradualmente iniziano a predominare rispetto a quelli eccitatori. Le crisi, pertanto, come già detto in precedenza, sono in genere di breve durata (pochi secondi o pochi minuti) grazie all'attivazione di tali meccanismi; tuttavia, nel caso in cui questa condizione non sia verificata e la scarica si ripete senza interruzioni per intervalli di tempo prolungati, possono verificarsi dei danni permanenti al tessuto nervoso. Una delle cause è l'eccessiva liberazione di neurotrasmettitori chimici eccitatori che, andandosi a legare ai recettori della membrana, modificano permanentemente la permeabilità dei canali ionici.

Le crisi epilettiche hanno una classificazione e gerarchia piuttosto ampie e, a seconda del tipo di crisi, vengono provocati diversi sintomi e conseguenze. Ad esempio, possono essere generate scosse motorie se la scarica invade l'area motoria della corteccia cerebrale, o, se localizzata nei centri del linguaggio, si manifesta un arresto della parola. Se invece le crisi coinvolgono simultaneamente tutta o gran parte della corteccia cerebrale associativa dei due emisferi, il soggetto manifesta disturbi della coscienza dai quali possono emergere comportamenti involontari automatici, ovvero frammenti di attività motorie generati a causa della perdita di vigilanza e di controllo di sé. Vi è inoltre una crescente consapevolezza che molte delle epilessie sono associate a comorbilità, ovvero la presenza o l'insorgenza di un'entità patologica accessoria, come problemi di apprendimento, psicologici e comportamentali. Questi variano per tipo e gravità, andando da sottili difficoltà di apprendimento a disabilità intellettiva e possono arrivare persino a condizioni psichiatriche come disturbi dello spettro autistico e depressione. Nelle epilessie più gravi si può osservare una gamma complessa di comorbilità, inclusi deficit motori come paralisi cerebrale o deterioramento dell'andatura, disturbi del movimento, scoliosi, disturbi del sonno e gastrointestinali. [4] [5]

4.1 Classificazione

L'International League Against Epilepsy (ILAE), sin dai suoi arbori e soprattutto agli inizi degli anni 60, si è impegnata nel perfezionamento della classificazione delle epilessie. L'intenso dibattito e l'acquisizione di nuove conoscenze nei due decenni successivi portarono alla storica " Classificazione dell'ILAE delle epilessie e delle sindromi epilettiche " che è stata molto influente in tutto il mondo ed ha avuto un impatto importante sulla cura e la ricerca sull'epilessia. [6]

Sebbene molti concetti delineati nella classificazione ILAE del 1985 rimangano validi fino ad oggi, è diventato sempre più chiaro che è necessaria una revisione continua e che la classificazione continuerà ad essere sempre un processo dinamico, iterativo, grazie alle nuove conoscenze acquisite attraverso la ricerca e ad una migliore comprensione di questa patologia neurologica.

La classificazione dell'epilessia è lo strumento clinico chiave nella valutazione di un individuo che presenta convulsioni. Influenza ogni consultazione clinica, ma il suo impatto va ben oltre il dominio clinico. Essa, infatti, ha notevoli scopi: fornire un quadro per comprendere il tipo di crisi che il paziente manifesta, individuare altre tipologie di crisi che hanno maggiori probabilità di verificarsi in quell'individuo, determinare i potenziali fattori scatenanti e, spesso, formulare prognosi. La classificazione inoltre aiuta il medico nell'individuazione di comorbilità, tra cui le difficoltà di apprendimento, la disabilità intellettiva, caratteristiche psichiatriche come il disturbo dello spettro autistico, e il rischio di morte improvvisa e inaspettata.

Quando un paziente si presenta con crisi epilettiche, il medico esegue diversi passaggi critici per formulare una diagnosi. Prima di tentare di classificare una crisi, però, deve determinare se l'evento parossistico è effettivamente una crisi epilettica o altre numerosissime diagnosi possibili, come sincope convulsiva, parasonnie, disturbi del movimento ecc. [5]

4.1.1 Tipi di crisi

Il punto di partenza del quadro di classificazione dell'epilessia è la determinazione del tipo di crisi, sotto l'ipotesi che il medico abbia già effettuato una diagnosi definitiva di crisi epilettica. Come mostrato in Figura 19, le crisi vengono distinte in focali, generalizzate o crisi con esordio sconosciuto. [5]

Le crisi focali mostrano, all'inizio dell'attacco, il coinvolgimento di un'area circoscritta di un

emisfero, tuttavia possono evolvere in crisi generalizzate caratterizzate dal coinvolgimento simultaneo di tutta o gran parte della corteccia cerebrale dei due emisferi e, normalmente, da un disturbo della coscienza. [4] Il termine "sconosciuto", invece, viene utilizzato per indicare che il paziente presenta crisi epilettiche ma il medico non è in grado di determinare se queste ultime sono focali o generalizzate perché non sono disponibili informazioni sufficienti.

In alcuni contesti, la classificazione in base al tipo di crisi può essere il livello massimo possibile per la diagnosi poiché potrebbero esserci troppe poche informazioni disponibili per poter fare una diagnosi di livello superiore, come nel caso in cui un paziente ha manifestato una singola crisi che non si è ripetuta nel tempo. [5]

Facendo un'analisi più approfondita, le crisi vengono suddivise in crisi focali elementari, crisi focali complesse, crisi focali secondariamente generalizzate e crisi generalizzate. [4]

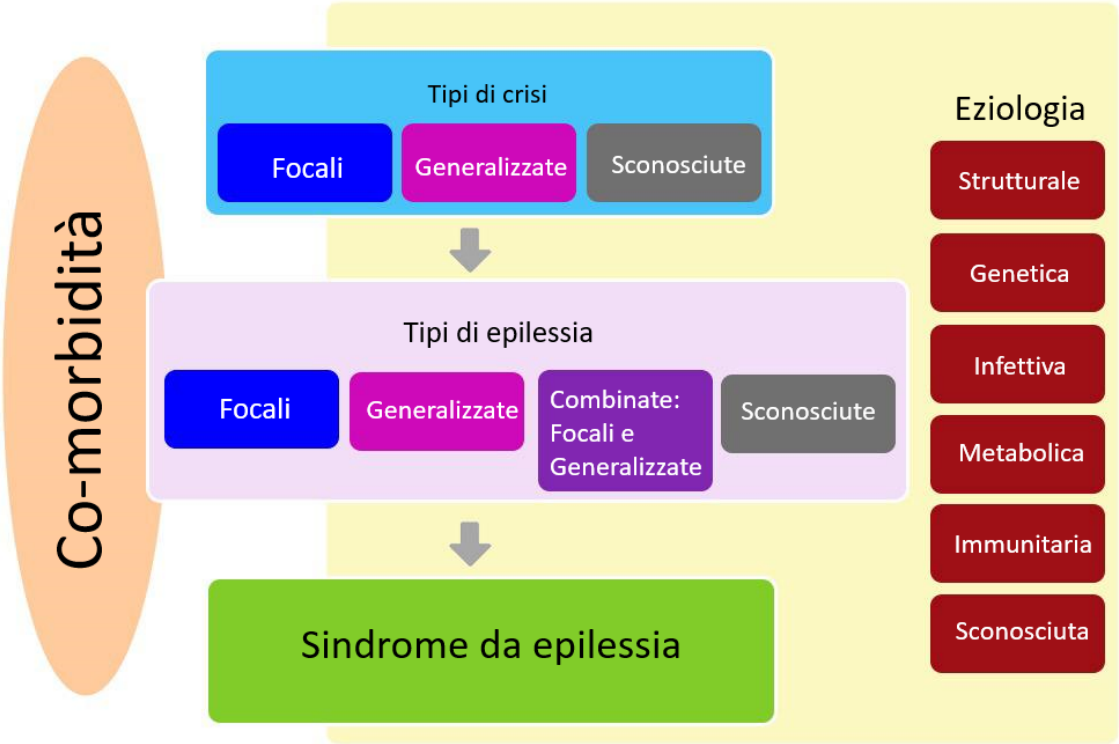

Figura 19: Schema per la classificazione delle epilessie

4.1.1.1 Le crisi focali elementari

Le crisi focali elementari sono crisi localizzate che decorrono senza disturbo della coscienza, il che consente al paziente di "assistere" all'episodio e di poterlo descrivere con precisione. La sintomatologia può essere motoria, sensoriale, vegetativa o psichica.

Per quanto riguarda quella motoria, si possono distinguere diversi tipi di crisi:

- Crisi focali motorie. In presenza di tali crisi il soggetto manifesta contrazioni toniche (ipertono muscolare), cloniche (contrazione-rilasciamento muscolare) o tonico-cloniche che iniziano e si concludono in uno o più segmenti del lato corporeo opposto al focolaio epilettico. Possono essere seguite da paralisi transitoria dei segmenti coinvolti, nota come paralisi di Todd. [4]

- Crisi focali motorie con marcia o "crisi Jacksoniane". In presenza di tali crisi il soggetto manifesta contrazioni toniche, cloniche o tonico-cloniche che dal segmento corporeo del lato opposto al focolaio si propagano progressivamente ai segmenti vicini. [4]

- Crisi versive. In presenza di tali crisi il soggetto manifesta una rotazione laterale del capo e degli occhi, a volte seguita dalla rotazione del corpo attorno al proprio asse. [4]

- Crisi posturali. In presenza di tali crisi il soggetto manifesta una rotazione controlaterale lenta del capo con sollevamento e abduzione dell'arto superiore verso il quale il capo è voltato. [4]

- Crisi fonatorie. In presenza di tali crisi il soggetto manifesta un'emissione tonica o ripetizione clonica di un suono o arresto della parola. [4]

I tipi principali di crisi epilettiche con sintomatologia sensoriale sono:

- Crisi somatosensoriali. In presenza di tali crisi il soggetto manifesta parestesie somatiche quali formicolio, senso di addormentamento o, raramente, dolore, localizzate in un segmento corporeo opposto al focolaio epilettico, a volte con successiva propagazione ai segmenti vicini (crisi Jacksoniane sensitive). [4]

- Crisi visive. In presenza di tali crisi il soggetto vede macchie, strisce e scintille generalmente colorate e in movimento, localizzate nel lato visivo controlaterale al focolaio epilettico. [4]

- Crisi uditive. In presenza di tali crisi il soggetto percepisce suoni continui o intermittenti, quali soffi, fischi o ronzii in una o entrambe le orecchie. [4]

- Crisi olfattive. In presenza di tali crisi il soggetto percepisce folate di odori inabituali, generalmente sgradevoli. [4]
- Crisi gustative. In presenza di tali crisi il soggetto percepisce gusti elementari quali amaro, acido, salato o dolce e talvolta aromi sofisticati. [4]
- Crisi vertiginose. In presenza di tali crisi il soggetto percepisce sensazioni di rotazione, di sospensione o di caduta. [4]

In relazione alle crisi epilettiche con sintomatologia vegetativa, l'evento più comune è una sensazione fastidiosa di peso, costrizione o tensione localizzata alla regione epigastrica (zona centrale della metà superiore dell'addome), spesso con diramazioni verso la gola. Il soggetto può manifestare attacchi di vomito, pallore o arrossamento del volto. Un'altra manifestazione sono le aritmie cardiache, in genere un'improvvisa tachicardia o, più raramente, una brusca bradicardia.

Infine, le crisi epilettiche con sintomatologia psichica riguardano le attività nervose ed evolvono spesso verso la compromissione della coscienza. I tipi più comuni sono:

- Crisi dismnesiche e cognitive. In presenza di tali crisi il soggetto percepisce una distorsione del tempo, avendo l'impressione di aver già vissuto la situazione presente (deja-vu), accompagnato da un improvviso senso di estraneità. Può inoltre percepire il ritorno improvviso e totalizzante di un ricordo o di un'idea, o manifestare una sensazione di irrealtà, distacco e depersonalizzazione. [4]
- Crisi affettive. In presenza di tali crisi il soggetto percepisce sensazioni di estrema gioia, intensa depressione, rabbia o più frequentemente paura paralizzante. [4]
- Crisi illusionali. In presenza di tali crisi il soggetto presenta improvvise distorsioni percettive, come l'avvicinamento o l'allontanamento di oggetti, alterazioni della loro forma, allontanamento dei rumori o loro improvvisa attenuazione o amplificazione. [4]
- Crisi allucinatorie. In presenza di tali crisi il soggetto percepisce sensazioni visive e uditive molto strutturate. [4]

4.1.1.2 Le crisi focali complesse

Le crisi focali complesse sono crisi localizzate in una determinata area della corteccia cerebrale ed il soggetto mostra all'inizio o nel corso della crisi disturbi legati alla coscienza. Il paziente manifesta comportamenti automatici e perde il contatto con l'esterno, non ricordando a posteriori quanto avvenuto o ricordandone solo piccoli frammenti. La durata degli attacchi è tendenzialmente maggiore rispetto a quella delle crisi elementari a causa della maggiore propagazione della scarica, che prende avvio dalla corteccia temporale e frontale e tende ad invadere le zone speculari dei due emisferi. Nelle crisi del lobo temporale prevalgono degli automatismi orali con salivazione e delle emissioni vocali costituite da parole o frasi. Nelle crisi del lobo frontale, invece, prevalgono automatismi complessi come espressioni mimiche e movimenti del corpo. Le crisi complesse possono iniziare con una manifestazione elementare a coscienza integra (di solito a sintomatologia vegetativa o psichica) ed evolvere verso il disturbo di coscienza, o esordire con la perdita improvvisa di contatto cosciente con l'esterno.
Vi sono due tipi di crisi complesse:

- Crisi confusionali. In presenza di tali crisi il soggetto interrompe improvvisamente l'attività motoria e non risponde a stimoli esterni. L'episodio può terminare bruscamente o il soggetto può tornare gradualmente alla coscienza.
- Crisi psicomotorie. In presenza di tali crisi il soggetto mostra degli automatismi psicomotori durante il disturbo di coscienza. Si presentano pertanto comportamenti incontrollati quali mimiche facciali, emissione di suoni inarticolati o frasi convenzionali, automatismi gestuali o ambulatoriali. [4]

4.1.1.3 Le crisi focali secondariamente generalizzate

Le crisi focali possono sfociare in una crisi generalizzata, usualmente di tipo tonico-clonico e, a volte, la crisi focale può passare inosservata. Questo accade frequentemente nel sonno ed il passaggio dipende dalla rapidità della generalizzazione. [4]

4.1.1.4 Le crisi generalizzate

Le crisi generalizzate mostrano, fin dall'inizio, il coinvolgimento simultaneo di tutta o di gran parte della corteccia dei due emisferi e, di solito, un disturbo della coscienza.

Le tipologie di crisi generalizzate più frequenti sono:

- Assenze tipiche. In presenza di tali crisi il soggetto manifesta un disturbo di coscienza a inizio e fine improvvisa per una durata tipica compresa tra i 5 e i 10 s. Si può osservare una rotazione degli occhi verso l'alto, contrazioni delle palpebre, della bocca e degli arti, ipotonia dei muscoli del capo e del tronco, perdita di urine. [4]

- Assenze atipiche. Rispetto alle precedenti, queste crisi hanno un inizio ed una fine meno repentini e una durata maggiore. [4]

- Crisi miocloniche. In presenza di tali crisi il soggetto percepisce scosse di brevissima durata dei muscoli degli arti ma la sua coscienza non è compromessa. [4]

- Crisi convulsive tonico-cloniche. Costituiscono l'evento più drammatico della patologia epilettica. In presenza di tali crisi il soggetto manifesta inizialmente una perdita di coscienza ed uno spasmo generalizzato. Successivamente la crisi genera una contrazione serrata dei muscoli mimici e masticatori e l'arresto della respirazione (fase tonica). Dopo i primi 10-30 secondi lo spasmo cessa e si trasforma in clonie sempre più ampie, che scuotono violentemente il corpo (fase clonica). Dopo 20-40 secondi le clonie di diradano ed il respiro riprende. Durante la crisi si verifica nel soggetto perdita di urine e di schiuma dalla bocca. La coscienza ritorna dopo circa 5-10 minuti e nella fase di risveglio compaiono di solito automatismi motori. [4]

- Crisi atoniche. In presenza di tali crisi il soggetto manifesta cedimenti del tono muscolare con perdita di coscienza. [4]

- Spasmi in flessione. In presenza di tali crisi il soggetto manifesta brusche contrazioni del capo, del tronco e degli arti, di breve durata, che si ripetono nel tempo dopo pochi secondi. Questa tipologia di crisi epilettiche compare solo nel primo anno di vita. [4]

4.1.2 Tipi di epilessia

Il secondo livello della classificazione, come mostrato in Figura 15, è quello relativo all'individuazione del tipo di epilessia e presuppone che il paziente abbia già ottenuto dal medico una diagnosi di tale disturbo neurologico. Questo livello include una nuova categoria denominata "epilessia combinata generalizzata e focale" oltre all'epilessia generalizzata, all'epilessia focale e ad una categoria sconosciuta.

In caso di epilessia generalizzata, il paziente mostra nel tracciato EEG onde molto ampie con frequenza molto elevata. Gli individui affetti da questa patologia, come visto nel paragrafo precedente, possono avere una serie di tipi di crisi tra cui assenze (tipiche o atipiche), crisi miocloniche, toniche e tonico-cloniche. La diagnosi di epilessia generalizzata viene effettuata su basi cliniche, supportate dal riscontro di tipiche scariche visibili attraverso un monitoraggio EEG.

Le epilessie focali, invece, includono disturbi unifocali e multifocali nonché convulsioni che coinvolgono un emisfero cerebrale. È possibile osservare una gamma di tipi di crisi tra cui crisi focali consapevoli, crisi focali alterate di consapevolezza, crisi focali motorie e crisi focali tonico-cloniche. Analogamente al caso precedente, è possibile notare la presenza di tali scariche anche in un monitoraggio EEG interictale, tuttavia, la diagnosi si fonda su basi cliniche con il supporto delle informazioni derivanti da tale monitoraggio.

Il nuovo gruppo di epilessie combinate generalizzate e focali viene introdotto in questo secondo livello in quanto vi sono dei pazienti che presentano entrambi i tipi di crisi.

Il tipo di epilessia può anche essere il livello massimo di diagnosi che è possibile raggiungere laddove il medico non è in grado di effettuare una diagnosi di sindrome da epilessia. A riguardo vi sono diversi casi, come esposto nell'articolo "ILAE classification of the epilepsies position paper of the ILAE commission for classification and terminology" [5]: la situazione comune di un bambino e di un adulto con epilessia del lobo temporale non lesionale che presentano un'epilessia focale senza eziologia nota; un bambino di 5 anni che presenta convulsioni tonico-cloniche e scariche generalizzate che non può essere classificato in una sindrome epilettica nota ma ha una diagnosi chiara di epilessia generalizzata; lo scenario meno comune di una donna di 20 anni con crisi epilettiche con alterazioni della coscienza visibili su registrazioni EEG ma che presenta una risonanza magnetica normale.

Anche in questo livello il termine "sconosciuto" viene utilizzato per indicare la situazione in cui il

paziente presenta crisi epilettiche ma il medico non è in grado di determinare se il tipo di epilessia è focale o generalizzata poiché non sono disponibili informazioni sufficienti. [5]

4.1.3 Sindrome di epilessia: diagnosi

Il terzo livello della classificazione delle epilessie secondo l'ILAE è una diagnosi di sindrome epilettica. Una sindrome da epilessia si riferisce a delle condizioni che sottendono la tendenza delle scariche a ripetersi nel tempo e il fatto che esse siano associate tra loro per eziologia, decorso e prognosi. [4][5]. Spesso la sindrome da epilessia ha caratteristiche dipendenti dall'età, come l'età di insorgenza e di remissione (dove presente), dai fattori scatenanti delle crisi, dalla variazione diurna e, talvolta, dalla prognosi. Ci sono molte sindromi ben riconosciute, come l'epilessia dell'assenza infantile, le sindromi di West e di Dravet, anche se va notato che non c'è mai stata una classificazione formale delle sindromi da parte dell'ILAE. [5]
Le principali sindromi epilettiche sono le seguenti.

- Epilessie localizzate sintomatiche. L'età della comparsa è legata allo sviluppo della lesione e la tendenza delle crisi a ripetersi dipende dall'entità del danno. In particolare, le crisi possono essere elementari, complesse o anche di più tipologie e la lesione può manifestarsi anche con altri segni neurologici visibili sull'EEG con ritmi lenti "lesionali". [4]

- Epilessie localizzate idiopatiche. Esordiscono tipicamente nell'età adolescenziale e circa nel 15% dei casi sono familiari. La forma più comune è l'epilessia benigna a punte rolandiche che mostra crisi elementari motorie e sensoriali a insorgenza prevalentemente notturna e con rara possibilità di evolversi in crisi generalizzate. Questa tipologia di crisi tende spontaneamente ad estinguersi entro 15-20 anni, pertanto la prognosi del paziente è molto buona. L'EEG mostra un focolaio di onde di grande ampiezza localizzate nella zona rolandica (zona prossima alla scissura centrale del telencefalo) che si attivano nel sonno. [4]

- Epilessie generalizzate sintomatiche. Si sviluppano come conseguenza di una malattia neurologica responsabile di lesioni cerebrali. Le forme principali sono le encefalopatie epilettogene infantili e l'epilessia mioclonica. Le prime si sviluppano entro il decimo anno di vita e, in un numero ristretto di pazienti, non si riesce ad individuarne la causa. Vengono pertanto indentificate come epilessie idiopatiche ed è probabile che si tratti di patologie organiche che gli attuali mezzi di indagine non riescono a definire. Le crisi compaiono in un contesto

neurologico fortemente deteriorato e gli attacchi assumono aspetti differenti a seconda dell'età. La prognosi tuttavia è oscura, in quanto le crisi sono resistenti ai trattamenti farmacologici.

Le epilessie miocloniche progressive, invece, esordiscono in età adolescenziale e sono caratterizzate da mioclonie, convulsioni e regressione mentale. [4]

- Epilessie generalizzate idiopatiche. Comprendono quattro sindromi epilettiche principali: epilessia da assenza infantile, epilessia da assenza giovanile, epilessia mioclonica giovanile e crisi tonico-cloniche generalizzate (precedentemente note come "crisi tonico-cloniche generalizzate al risveglio" e successivamente modificate in quanto le crisi possono verificarsi in qualsiasi momento della giornata). Anche in questo caso il termine idiopatico indica l'assenza di un'eziologia nota delle crisi epilettiche. A differenza delle epilessie descritte precedentemente, in quelle generalizzate idiopatiche il carico genetico è elevato ma non ci sono altre manifestazioni neurologiche e lo sviluppo intellettivo è normale. Il tipo di crisi è legato all'età del paziente e la prognosi è buona in quanto risponde in maniera piuttosto celere alla terapia farmacologica. [4] [5]

- Epilessie a provocazione specifica. Includono le convulsioni febbrili e le crisi riflesse.

  Le prime sono molto frequenti e sono di due tipologie. La forma più comune è costituita da convulsioni toniche o tonico-cloniche di breve durata, che compaiono tra 1 e 3 anni, con elevazioni della temperatura corporea oltre i 39 °C. Mostrano un forte carico genetico e vanno considerate come la prima espressione (e di solito l'unica) di una epilessia generalizzata idiopatica. La seconda tipologia di convulsioni febbrili è costituita da crisi laterali, di durata maggiore delle prime e con la tendenza di ripetersi a breve distanza di tempo. Compaiono prima del primo anno di età e si presentano con elevazioni della temperatura corporea inferiori ai 39 °C. Queste convulsioni possono essere l'espressione di un danno focale preesistente, ma sono a loro volta causa di un ulteriore danno cerebrale e di una futura epilessia focale.

  Le epilessie riflesse, invece, sono condizioni specifiche e rare in cui le crisi compaiono solo dopo una stimolazione sensoriale (come la lettura) o uno stato psichico particolare (ad esempio il calcolo mentale). Le più comuni sono quelle provocate da stimoli luminosi intermittenti. [4]

4.2 Eziologia

L'individuazione dell'eziologia dell'epilessia, ovvero la causa scatenante le scariche e le crisi epilettiche, è di notevole importanza ai fini terapeutici. Due condizioni principali generano epilessia: la presenza di lesioni cerebrali organiche (causa acquisita) e la predisposizione costituzionale (causa genetica).

Le prime sono alla base delle epilessie sintomatiche e le patologie che si manifestano più frequentemente sono:

- nell'infanzia: malformazioni congenite, convulsioni infantili prolungate, infezioni meningo-encefaliche, malattie metaboliche.
- nell'adolescenza: convulsioni prolungate, traumi cranici occasionali, infezioni meningo-encefaliche.
- nella giovinezza: traumi cranici, tumori cerebrali, malformazioni arterovenose.
- nell'età adulta: traumi cranici, tumori cerebrali, malattie vascolari, alcolismo.
- nell'età senile: malattie vascolari, tumori cerebrali, malattie degenerative.

Nei pazienti in cui è riscontrata una predisposizione costituzionale non si trova invece alcuna dimostrabile lesione cerebrale che possa determinare lo scatenarsi delle crisi epilettiche.

Secondo uno studio condotto dall'ILAE, l'eziologia è suddivisa in sei sottogruppi (Figura 15), selezionati per le loro potenziali conseguenze terapeutiche: eziologia strutturale, eziologia genetica, eziologia infettiva, eziologia metabolica, eziologia immunitaria ed eziologia sconosciuta. [4] [5]

4.2.1 Eziologia strutturale

Un'eziologia strutturale si riferisce ad anomalie cerebrali visibili in cui la valutazione clinica porta alla ragionevole deduzione che un'anomalia cerebrale è la probabile causa delle convulsioni del paziente. Tali situazioni possono essere generate da ictus, traumi e infezioni, o possono essere genetiche, come molte malformazioni dello sviluppo corticale. Ci sono associazioni ben riconosciute all'interno delle epilessie con un'eziologia strutturale. Questi includono il riscontro relativamente frequente di convulsioni del lobo temporale con sclerosi ippocampale. Altre associazioni chiave includono la sindrome di Rasmussen (rara malattia infiammatoria neurologica caratterizzata da crisi epilettiche frequenti e gravi, perdita delle capacità motorie e del linguaggio, paralisi di un lato

del corpo, encefalite e demenza) ed emiconvulsione-emiplegia-epilessia. Il riconoscimento di queste associazioni è notevolmente importante per garantire che il quadro clinico del paziente sia attentamente esaminato per individuare eventuali anomalie strutturali specifiche. [5]

4.2.2 Eziologia genetica

Il concetto di epilessia genetica delinea una situazione in cui il disturbo neurologico deriva direttamente da una mutazione genetica nota o presunta in cui le convulsioni sono il sintomo principale. Le epilessie in cui è stata dedotta un'eziologia genetica sono piuttosto diverse e, nella maggior parte dei casi, i geni da cui scaturiscono non sono ancora noti. In primo luogo, la deduzione di un'eziologia genetica può essere basata esclusivamente su una storia familiare di un disturbo autosomico dominante. Ad esempio, nella sindrome dell'epilessia neonatale familiare benigna, la maggior parte delle famiglie presenta mutazioni di uno dei geni del canale di K^+. Al contrario, nella sindrome dell'epilessia del lobo frontale notturna autosomica dominante, la mutazione sottostante è nota solo in una piccola percentuale di individui. In secondo luogo, un'eziologia genetica può essere suggerita dalla ricerca clinica in popolazioni con la stessa sindrome in quanto la prova di una base genetica deriva da studi effettuati su un gran numero di individui. Inoltre, potrebbe essere stata identificata una base molecolare che implica la modificazione di un singolo gene o una variante del suo numero di copie. L'esempio più noto è la sindrome di Dravet in cui oltre l'80% dei pazienti ha una variante patogena del gene SCN1A. È importante sottolineare che un'eziologia monogenica può causare uno spettro di epilessie ampio che si estende da quelle lievi a quelle più gravi. La comprensione dello spettro fenotipico associato alle mutazioni di un gene specifico è un'informazione critica poiché la scoperta di una mutazione in un gene specifico potrebbe non consentire, da sola, la previsione degli effetti. Laddove l'epilessia segue un'ereditarietà complessa, che implica più geni con o senza un contributo ambientale, possono essere identificati fattori che contribuiscono alla causa ma che non sono sufficienti da sole a causare l'epilessia. In questo contesto, potrebbe non esserci una storia familiare di convulsioni poiché altri membri della famiglia non hanno abbastanza varianti genetiche dell'epilessia per essere colpiti. Un numero crescente di mutazioni ex novo è stato identificato sia per le epilessie più lievi che per quelle più gravi. Ciò significa che il paziente ha una nuova mutazione che è insorta in lui, e quindi è improbabile che abbia una storia familiare di convulsioni e abbia ereditato la mutazione genetica. Tuttavia, questo paziente può ereditarlo alla sua prole che, infatti, avrà un rischio del 50%.

Inoltre, un'eziologia genetica non esclude un contributo ambientale. È ben noto che i fattori ambientali contribuiscono ai disturbi convulsivi. Ad esempio, molte persone con epilessia hanno maggiori probabilità di avere crisi epilettiche se sottoposte a privazione del sonno, stress, malattia o fotostimolazioni. [5]

4.2.3 Eziologia infettiva

L'eziologia più comune è dove l'epilessia si verifica a seguito di un'infezione. L'eziologia infettiva, infatti, esprime il concetto che l'epilessia derivi direttamente da un'infezione nota in cui le convulsioni sono il sintomo principale del disturbo. Esempi comuni in specifiche regioni del mondo includono tubercolosi, HIV, malaria cerebrale, panencefalite sclerosante subacuta, toxoplasmosi cerebrale e infezioni congenite come il virus Zika e il citomegalovirus. Queste infezioni a volte hanno un'anomalia strutturale. Un'eziologia infettiva può anche riferirsi allo sviluppo post-infettivo dell'epilessia, come l'encefalite virale che porta a convulsioni all'indomani dell'infezione acuta. [5]

4.2.4 Eziologia metabolica

Il concetto di epilessia metabolica delinea una situazione in cui il disturbo neurologico deriva direttamente da un disturbo metabolico noto o presunto in cui le convulsioni sono un sintomo principale. Le cause sono riconducibili ad un difetto metabolico ben delineato con manifestazioni o cambiamenti biochimici in tutto il corpo. In molti casi i disturbi metabolici hanno un difetto genetico e a riguardo si stanno conducendo numerosi studi dai quali sta emergendo una maggiore comprensione dello spettro fenotipico. [5]

4.2.5 Eziologia immunitaria

Il concetto di epilessia immunitaria delinea una situazione in cui il disturbo neurologico deriva direttamente da un disturbo immunitario in cui le convulsioni sono il sintomo principale. Recentemente sono stati riscontrati numerosi casi di epilessie immunitarie sia negli adulti che nei bambini. Un'eziologia immunitaria può essere descritta come un'infiammazione del sistema nervoso centrale autoimmune. La diagnosi di queste encefaliti è in rapido aumento grazie ad un maggiore accesso ai test anticorpali. Dato l'emergere di questi casi, questo sottogruppo

eziologico merita una categoria specifica, viste anche le implicazioni positive generate dal trattamento con immunoterapie mirate. [5]

4.2.6 Eziologia sconosciuta

L'eziologia sconosciuta è una categoria inserita per identificare tutte le epilessie in cui la causa non è ancora nota. In questa situazione clinica non è possibile fare una diagnosi specifica ma solo quella iniziale di epilessia attraverso l'individuazione del tipo di crisi e la zona corticale dove la scarica ha luogo. [5]

4.3 Terapie attuali

L'epilessia è un disturbo neurologico comune che colpisce circa l'1% della popolazione e tutte le fasce d'età. Anche nelle sue forme lievi, l'epilessia è considerata una patologia rischiosa e pericolosa, pertanto è bene rivolgersi al medico e richiedere un trattamento farmacologico per evitare che i sintomi peggiorino o che le crisi si ripetano. Ad oggi, sono stati individuati circa 30 farmaci antiepilettici (Anti-Epileptic Drugs o DAE) che rappresentano il trattamento di prima scelta per soggetti che manifestano questa patologia in quanto circa il 60% dei pazienti, attraverso tali farmaci, riesce a gestire e controllare le crisi in maniera efficace. Sulla base della visione canonica secondo cui l'epilessia è causata da uno squilibrio dei processi di eccitazione-inibizione dei canali neuronali, i DAE mirano a diversi bersagli molecolari al fine di bloccare i meccanismi eccitatori o potenziare quelli inibitori. [7] La terapia è diretta a prevenire crisi future, a discapito degli effetti collaterali dei farmaci antiepilettici, di cui nessuno di essi è privo. Essa va effettuata con regolarità, poiché le interruzioni o anche i salti occasionali predispongono a nuove crisi. È inoltre opportuno usare un solo farmaco e sostituirlo con un secondo se il trattamento risulta inefficace. Associazioni di due o più farmaci vanno utilizzate solo se la forma epilettica si dimostra resistente alla monoterapia. La sospensione del trattamento può essere tentata dopo almeno tre anni liberi da crisi e va effettuata gradualmente. Peggioramenti dell'EEG nella fase di riduzione indicano la tendenza delle crisi a ripresentarsi. Tuttavia, circa un terzo dei pazienti non riesce a raggiungere il controllo delle crisi, diventando farmaco-resistenti, e, nei casi peggiori, le crisi epilettiche risultano essere aggravate dai trattamenti farmacologici stessi. A questi pazienti (circa il 15%) è riservata la terapia chirurgica il cui scopo è quello di rimuovere la il tessuto epilettogeno. Questo è possibile se il focolaio è unico ed è

posto in una zona che può essere ablata senza conseguenze (poli temporali e frontali). Il rischio chirurgico è minimo e la percentuale di successo è di circa il 75%. [4] Inoltre, negli ultimi tre decenni, i ricercatori hanno identificato cambiamenti a livello molecolare nei neurotrasmettitori, nei recettori e negli enzimi che causano un cervello epilettico ipereccitabile. In particolare, questi cambiamenti non si verificano da soli ma sono integrati a livello di circuiti neuronali più grandi e l'interpretazione delle loro implicazioni a livello molecolare è spesso circoscritta, se non viene affiancata in modo appropriato a quella delle implicazioni a livello del circuito del cervello. Comprendere le interazioni a livello circuitale delle crisi epilettiche può guidare non solo a una migliore comprensione della fisiopatologia dell'epilessia ma anche all'identificazione di un trattamento farmacologico più efficace per l'epilessia farmacoresistente, mirando a un circuito neurale preciso. [7] Inoltre, come espresso nell'articolo "Behavioral interventation in epilepsy" [8], esistono delle terapie di affiancamento riguardanti atteggiamenti comportamentali del soggetto. Secondo due grandi studi è stato riscontrato un miglioramento della frequenza delle crisi epilettiche in pazienti tenuti ad avere modalità comportamentali ben precise, seguendo corsi di yoga, musicoterapie e processi di rilassamento muscolare. Pertanto, l'ILAE, nel 2018, ha raccomandato che "gli interventi psicologici dovrebbero essere incorporati nella cura completa dell'epilessia".

4.4 Morte improvvisa e inattesa nell'epilessia

La Sudden Unexpected Death in Epilepsy (SUDEP), o morte improvvisa e inattesa nell'epilessia, è il decesso di individui affetti da epilessia in buono stato di salute in cui l'autopsia non riesce a riscontrare la causa del decesso. È un fenomeno che può insorgere prevalentemente nei pazienti epilettici con crisi epilettiche refrattarie non controllate di tipo tonico-cloniche non trattate con alcun medicinale. Sebbene sia una delle principali cause di morte per i pazienti affetti da epilessia, l'incidenza è relativamente bassa, in media circa 1,8 su 1000 persone. [10] In particolare essa è più alta tra i giovani e gli adulti, mentre è notevolmente inferiore nella popolazione pediatrica. Negli individui di età inferiore ai 14 anni, la SUDEP è responsabile principalmente dei casi ad alto rischio, come gli individui con grave danno neurologico. Se l'insorgenza delle crisi epilettiche si verifica precocemente e non si risolve mai completamente, il rischio di morte è di circa l'8% entro i 70 anni di età. Tuttavia, questo rischio potrebbe variare in modo sostanziale nelle diverse popolazioni, a seconda del tipo di crisi. Le attuali linee guida dell'American Academy of Neurology (AAN) e dell'American Epilepsy Society (AES) informano che la SUDEP ogni anno colpisce 0,2 persone su 1000

nei bambini e 1,2 persone su 1000 negli adulti. Ad oggi, come mostrato nella Tabella 1, la definizione rigorosa di SUDEP è "morte improvvisa, inaspettata, testimoniata o senza testimoni, non traumatica e senza annegamento che si verifica in circostanze benigne in un individuo con epilessia, con o senza prove di una crisi, ed esclude lo stato epilettico documentato, in cui l'esame post mortem non rivela una causa di morte strutturale o tossicologica". [11] Il concetto di SUDEP è stato definito per la prima volta negli anni '90 in base alla presenza o meno di un'autopsia e alla presenza di fattori concorrenti. Una nuova classificazione di Nashef nel 2012, come mostrato nella Tabella 1, ha contribuito a perfezionare le definizioni e la classificazione. È stato introdotto il concetto di SUDEP plus e probabile SUDEP plus, classificazioni che considerano i casi in cui l'individuo ha altre condizioni concomitanti. Inoltre, è stato definito anche il concetto di near-SUDEP che identifica i casi rianimati dopo un arresto cardiopolmonare di origine non identificata con sopravvivenza superiore ad un'ora. [11]

Tabella 1: Definizione e classificazione delle morti improvvise ed inaspettate nell'epilessia (SUDEP)

Classificazione	**Descrizione**
Morte improvvisa inaspettata definitiva nell'epilessia (SUDEP)	Morte improvvisa, inaspettata, testimoniata o senza testimoni, non traumatica e senza annegamento che si verifica in circostanze benigne in un individuo con epilessia, con o senza prove di una crisi, ed esclude lo stato epilettico documentato, in cui l'esame post mortem non rivela una causa di morte strutturale o tossicologica.
Probabile SUDEP o probabile SUDEP plus	Stessa definizione di SUDEP o SUDEP plus ma senza autopsia.
Possibile SUDEP	È presente una causa di morte in competizione.
Near-SUDEP o Near-SUDEP plus	Un paziente con epilessia che sopravvive alla rianimazione per più di un'ora dopo l'arresto cardiorespiratorio e non presenta una causa strutturale identificata dopo le indagini.
Non SUDEP	Viene identificata una chiara causa alternativa di morte.
Non classificati	Pazienti con informazioni disponibili incomplete.

Sono stati effettuati diversi studi a riguardo ed in particolare, lo studio MORTEMUS ha ampliato i dati disponibili attraverso una valutazione completa degli arresti cardiorespiratori riscontrati nelle unità di monitoraggio dell'epilessia in tutto il mondo. [9] Tra il 1° gennaio 2008 e il 29 dicembre 2009, è stata infatti condotta un'indagine sulle unità di monitoraggio dell'epilessia situate in Europa, Israele, Australia e Nuova Zelanda, per recuperare i dati di tutti gli arresti cardiorespiratori registrati in queste unità e stimarne l'incidenza. Un gruppo di esperti ha esaminato i dati, incluso quelli relativi ai monitoraggi EEG ed ECG al momento degli arresti cardiorespiratori, ove disponibili. I risultati ottenuti hanno evidenziato 29 arresti cardiorespiratori, di cui 16 SUDEP (14 di notte), 9 vicini a tale condizione e 4 morti per altre cause. I dati cardiorespiratori hanno mostrato un pattern coerente per cui una respirazione rapida (18-50 respiri al minuto) si è sviluppata dopo crisi tonico-cloniche secondariamente generalizzate, seguita entro 3 minuti da disfunzione cardiorespiratoria transitoria o terminale. Se transitoria, questa disfunzione si è successivamente ripresentata con apnea terminale che si è verificata entro undici minuti dalla fine della crisi, seguita da arresto cardiaco. L'incidenza di SUDEP nelle unità di monitoraggio dell'epilessia degli adulti è stata di 5 pazienti su 1000, con un rischio di 1,2 per 10.000 monitoraggi EEG, probabilmente aggravato dalla sospensione del farmaco antiepilettico. L'interpretazione che è stata data a tali dati dello studio condotto è che la SUDEP nelle unità di monitoraggio dell'epilessia segue principalmente una grave alterazione postictale precoce della funzione respiratoria e cardiaca indotta da convulsioni tonico-cloniche generalizzate. Alla morte improvvisa ed inaspettata conduce anche una seconda condizione per cui si evidenzia un breve periodo di funzione cardiorespiratoria parzialmente ripristinata seguita da apnea terminale e quindi arresto cardiaco. [9]

In conclusione, SUDEP è la principale causa di mortalità prematura correlata all'epilessia, soprattutto nelle popolazioni più giovani. Pertanto, sono necessari metodi sistematici per migliorare l'identificazione e comprendere meglio le cause di questa condizione. Far progredire la conoscenza dei meccanismi fisiopatologici SUDEP è il primo passo per ridurne l'incidenza e per elaborare nuove strategie preventive. Allo stesso tempo, la diffusione della conoscenza su SUDEP deve essere supportata e amplificata all'interno delle comunità scientifiche e mediche per migliorare la quantità e la qualità dei dati disponibili per la ricerca. In definitiva, per ridurre il rischio di SUDEP sono necessari la ricerca scientifica e lo sviluppo di nuovi trattamenti. [11]

Capitolo 5

COMPLICANZE CARDIOVASCOLARI NELL'EPILESSIA

Grazie alla conduzione di numerosi studi scientifici su un campo piuttosto ampio della popolazione si è notato che sussiste una stretta relazione tra epilessia e complicanze cardiovascolari in pazienti affetti da tale disturbo neurologico. Ad oggi, la ricerca non ha ancora definito chiaramente un modello preciso di causa-effetto, ma l'ILAE sta conducendo numerosi studi per adempiere a tale scopo. In particolare, tali complicanze sono spesso la causa di morti improvvise e inaspettate dei pazienti con diagnosi di epilessia, tuttavia l'incidenza di tali condizioni è piuttosto bassa. In particolare, un ampio studio britannico intitolato "The epidemiology of the comorbidity of epilepsy in general population" ha riscontrato una maggiore frequenza di disturbi cardiovascolari e cerebrovascolari nei pazienti affetti da epilessia, mentre uno studio sulla popolazione della California ha identificato una relazione tra epilessia e ipertensione arteriosa, elevata dipendenza da fumo, aumento del livello del colesterolo, malattie cardiache e ictus, nonché un aumento del rischio cardiovascolare tra le persone con una storia di epilessia nel corso della vita. Queste osservazioni suggeriscono che i pazienti con epilessia di per sé o attraverso il loro trattamento farmacologico possono essere a maggior rischio di malattie cardiovascolari. [16]

Nello studio riportato nell'articolo "Impact of the modified Atkins diet on cardiovascular health in adults with epilepsy" viene sottolineato il crescente potenziale terapeutico di una dieta chetogenica per soggetti epilettici che presentano complicanze cardiovascolari. I pazienti inclusi in tale studio sono stati sottoposti ad una dieta alimentare ricca di grassi e poverissima di carboidrati, per un periodo di almeno 12 mesi. Hanno mostrato una sensibile diminuzione di peso, di percentuale di grasso corporeo, di trigliceridi e di colesterolo, fattori che confermano l'importanza di tale dieta per una salvaguardia del sistema cardiovascolare che, come già affermato, è sottoposto a maggiori rischi in caso di epilessia. [17]

Inoltre, studi condotti negli ultimi 10 anni suggeriscono che la melatonina, un ormone sintetizzato dalla ghiandola pineale, ha un ruolo importante nel processo di insorgenza delle crisi ed ha un'influenza anche sul sistema cardiovascolare. Studi clinici hanno anche dimostrato un ruolo positivo di tale ormone sulla frequenza delle crisi nei bambini e nei pazienti con epilessia non trattabile farmacologicamente. Negli esseri umani, la melatonina è stata considerata come un anticonvulsivante in seguito all'osservazione della sua capacità di ridurre l'attività cerebrale

epilettogena ed è stato inoltre osservato che la sua associazione a farmaci antiepilettici potrebbe ridurre la gravità delle crisi tonico-cloniche nei bambini. Inoltre, nei pazienti con epilessia del lobo temporale, sono stati riscontrati bassi livelli di melatonina durante il verificarsi della crisi ed alta produzione nel periodo post-ictale. Nel complesso, questi dati sono coerenti con l'ipotesi che la melatonina abbia una funzione inibitoria sull'attività del SNC. Le prove raccolte negli ultimi anni mostrano che tale ormone è anche coinvolto nella regolazione delle funzioni cardiache, agendo da fattore di prevenzione di aritmie. Inoltre, altri studi hanno dimostrato che i pazienti con malattie cardiache croniche hanno livelli di melatonina significativamente più bassi nel loro flusso sanguigno rispetto a soggetti sani. Molto interessante è anche la correlazione che sussiste tra la sintetizzazione di tale ormone ed eventi di SUDEP. Si è notato che le morti improvvise si verificano spesso durante le prime ore del mattino, periodo in cui i livelli di melatonina nel sangue sono bassi e, viceversa, la loro incidenza è molto bassa durante la notte quando i livelli dell'ormone pineale sono piuttosto elevati. Tuttavia, sono necessari futuri studi sperimentali e clinici per comprendere meglio a quali meccanismi la melatonina prende parte durante il verificarsi di crisi epilettiche o morti improvvise di persone affette da questa patologia neurologica. [19]

5.1 Aritmie cardiache

La fisiopatologia sottostante alla SUDEP non è completamente compresa, ma attraverso degli studi effettuati, si è notato che vi sono alcuni fattori che contribuiscono al verificarsi di tale condizione come l'edema polmonare, l'apnea respiratoria e l'asistolia cardiaca. L'ipotesi prevalente è che la morte improvvisa sia causata da disturbi cardiorespiratori indotti da crisi epilettiche, mediati dal sistema nervoso autonomo, con effetto diretto sul cuore come conseguenza di uno squilibrio tra attività parasimpatica e simpatica. Clinicamente, l'asistolia ictale, ovvero l'asistolia che si verifica durante la crisi epilettica, è caratterizzata da un'improvvisa perdita di tono durante una crisi con alterazioni di coscienza e con un rallentamento transitorio, progressivo e autolimitante della frequenza cardiaca ed una diminuzione della pressione sanguigna. In uno studio analizzato nell'articolo "Seizure induces cardiac asystole in epilepsy patientundergoing long term video EEG monitoring" si è notato che eventi tachicardici avvengono molto spesso in pazienti affetti da epilessia del lobo temporale ma senza conseguenze cliniche rilevanti, mentre eventi bradicardici sono molto meno frequenti. In particolare, sono stati analizzati i file di pazienti

con epilessia refrattaria sottoposti a monitoraggio EEG per 24 ore nel centro di Friburgo, tra il 1999 e il 2010. In ogni paziente, prima di iniziare il monitoraggio, è stato eseguito un esame neurologico, una serie di test neuropsicologici e una risonanza magnetica (RM) cerebrale ad alta risoluzione. Inoltre, durante il monitoraggio, i farmaci antiepilettici sono stati parzialmente o totalmente sospesi. L'ECG acquisito è stato pertanto analizzato al fine di individuare eventi di bradicardia, tachicardia, aritmia, disturbi della conduzione e asistolia. I dati acquisiti hanno evidenziato la presenza di asistolia cardiaca in 7 pazienti su 2003 (0,34%), una percentuale circa dieci volte superiore all'incidenza di SUDEP nei pazienti con epilessia farmacoresistente. In particolare, non si è verificato nessun evento di morte improvvisa durante i monitoraggi EEG-ECG, tuttavia un solo paziente ha richiesto la rianimazione cardiopolmonare durante il periodo di osservazione per un arresto cardiocircolatorio. I risultati della RM e dell'EEG sottolineano il ruolo cruciale del lobo temporale nel controllo autonomo cardiovascolare. Si pensa pertanto che potrebbe esserci un ruolo preferenziale dell'emisfero sinistro nella genesi della bradicardia e più specificamente del lobo temporale sinistro. Viceversa, due dei pazienti con esordio delle crisi temporali destre hanno mostrato una tachicardia rilevante prima dell'asistolia, probabilmente a causa di una maggiore influenza del SNS. È interessante notare che solo i pazienti con epilessia focale hanno manifestato un'asistolia, di cui cinque su sette avevano subito una riduzione del farmaco antiepilettico. Questo può indicare aspetti fisiopatologici delle influenze cardiache dell'attività epilettica e delinea un’aspettativa di vita inferiore per pazienti affetti da epilessie localizzate. Il caso più grave che si è presentato durante tale studio e che ha richiesto la rianimazione cardiopolmonare presentava un'epilessia farmacoresistente di lunga durata, una lesione strutturale insulare ed era sottoposto ad una politerapia. Tuttavia, la mancanza di fattori di rischio comuni nella storia del paziente non è sufficiente per escludere un rischio individuale di insorgenza di asistolia. [10]

L'asistolia cardiaca nei pazienti di tale studio è durata dai 3 ai 77 secondi e tutti hanno presentato un appiattimento dell'attività cerebrale, suggerendo l'ipossia cerebrale, che è stata considerata un cofattore che conduce alla morte del paziente. Non è stata però osservata l'insorgenza immediata di EEG piatto che sosterrebbe l'ipotesi che la morte improvvisa per epilessia sia stata causata da un arresto elettrico dell'attività cerebrale. Non sono pertanto disponibili dati sufficienti per decidere se brevi periodi di asistolia debbano essere considerati una condizione benigna, o se conseguenze per l'afflusso di sangue al cervello possono essere un fattore di rischio per eventi simili a SUDEP. Dunque, i dati ottenuti suggeriscono fortemente che non tutti i pazienti che soffrono di asistolia incorreranno in futuro in una morte improvvisa, sebbene non ci siano attualmente criteri per prevedere il rischio

nel singolo paziente che questa condizione possa verificarsi. [10]

Un'altra rara aritmia post-ictale, ovvero che si è manifestata a seguito dell'evento epilettico, è la fibrillazione ventricolare (FV). A riguardo, l'articolo "The heart of epilepsy: current views and futures concepts" [12] segnala tre casi di FV post-ictale che hanno portato a SUDEP ed in nessuno dei tre casi analizzati sono state riscontrate lesioni cardiache. Il meccanismo della FV indotta dalle crisi non è tuttora chiaro. Le crisi convulsive possono esercitare effetti che favoriscono lo sviluppo di aritmie incrementando l'attività del SNS. Allo stesso tempo, tali crisi possono aumentare la carenza cardiaca di ossigeno inducendo tachicardia sinusale e disturbi respiratori. Inoltre, è stata scoperta una correlazione che sussiste tra gli eventi di morte improvvisa e la variazione dell'intervallo QT o l'alternanza dell'onda T. Pertanto, i vari fattori potrebbero interagire tra di loro in quanto le anomalie della ripolarizzazione cardiaca correlate alle crisi sono apparse più frequenti durante e dopo le crisi. Sebbene la FV indotta da convulsioni sembri essere rara, uno studio prospettico sugli arresti cardiaci extra ospedalieri dovuti ad essa ha mostrato che il rischio in pazienti affetti da epilessia è tre volte superiore rispetto ai soggetti sani. [12]

5.2 Rigidezza ventricolare

Come già affermato in precedenza, è noto che i pazienti con epilessia hanno un rischio maggiore di morte improvvisa e inattesa rispetto alla popolazione generale. Tuttavia, non è ancora chiaro il motivo per cui molti eventi convulsivi possano risultare fatali per il paziente.

L'ecocardiografia, uno strumento diagnostico che utilizza una sonda ad ultrasuoni, è diventata notevolmente importante in cardiologia per analizzare i cambiamenti cardiaci strutturali e funzionali che possono avere un impatto sugli esiti clinici, inclusa la morte cardiaca improvvisa del paziente.

Pochi studi hanno analizzato in modo completo la funzione e la struttura del cuore nei pazienti affetti da epilessia, alla ricerca di indizi o marcatori di rischio per la morte improvvisa. Tra questi, lo studio descritto nell'articolo "Echocardiographic risk markers of sudden death in patients with temporal lobe epilepsy" [13] mira a valutare le alterazioni cardiache funzionali e strutturali nei pazienti con epilessia rispetto ai controlli effettuati su pazienti sani.

A tale scopo, tra luglio 2015 e luglio 2016 sono stati monitorati presso l'Ospedale universitario di Santa Caterina in Brasile dei pazienti con una diagnosi definitiva di epilessia del lobo temporale precedentemente non sottoposti a chirurgia. Tutti i pazienti presentavano convulsioni

focali con compromissione della consapevolezza e in cinque di loro tali crisi si evolvevano in convulsioni tonico-cloniche bilaterali. [13]

Per tutti gli individui sono stati ottenuti dati su condizioni mediche, farmaci, storia familiare di primo grado di malattie cardiovascolari, abitudine al fumo (precedente o attivo), consumo di alcol e attività fisica. Successivamente tutti i pazienti sono stati sottoposti a un elettrocardiogramma a 12 derivazioni e, attraverso l'ecocardiogramma, sono stati misurati alcuni parametri cardiaci quali il diametro del ventricolo sinistro, il diametro dell'atrio sinistro e il volume dell'atrio destro. Sono state inoltre misurate le dimensioni del setto interventricolare, lo spessore della parete posteriore del ventricolo sinistro e la sua massa, la dimensione della radice aortica e il diametro dell'aorta ascendente. Sono stati monitorati consecutivamente 60 soggetti, (30 affetti da epilessia e 30 sani) sono state riscontrate delle differenze nella rigidità del ventricolo sinistro e nelle pressioni di riempimento del ventricolo sinistro. L'aumento della rigidità è correlato alla pressione di riempimento più alta del ventricolo sinistro, un volume atriale sinistro maggiore e dimensioni più grandi del ventricolo destro. La funzione sistolica era simile in entrambi i gruppi. È interessante notare che, nell'Oregon Sudden Unexpected Death Study, dei 106 pazienti con epilessia (età media 55 ± 25 anni) che hanno avuto arresto cardiaco improvviso, 30 di loro (34%) hanno effettuato un precedente ecocardiogramma e il 40% di questi pazienti aveva un'eiezione ematica inferiore al 50%. Le pressioni di riempimento del ventricolo sinistro e la sua rigidità sono gli indicatori principali di tale processo patologico. [13]

Il volume atriale sinistro, inoltre, è stato definito il "barometro del cuore" poiché è correlato all'esposizione cronica ad una pressione di riempimento anormale generata dal ventricolo sinistro. Questo potrebbe spiegare perché la popolazione leggermente più anziana dello studio effettuato, esposta a una pressione di riempimento più elevata per un periodo di tempo più lungo, ha sviluppato un aumento del volume atriale mentre i pazienti epilettici più giovani non hanno trovato questa associazione. Il volume atriale, pertanto, è un potente predittore di esiti cardiovascolari come morte improvvisa, fibrillazione atriale e insufficienza cardiaca. [13]

Lo studio analizzato però presenta dei limiti che devono essere considerati. In particolare, il numero di pazienti valutati è limitato e soprattutto circoscritto ai quelli con epilessia del lobo temporale. Tuttavia, fornisce ulteriori approfondimenti sui sottili cambiamenti cardiaci nei pazienti epilettici che potrebbero, in futuro, contribuire a spiegare perché questa popolazione ha un rischio maggiore di morire improvvisamente. [13]

5.3 Ictus ischemico e infarto miocardico

L' ictus ischemico arterioso perinatale (PAIS) è definito come un evento cerebrovascolare che si verifica entro il 28° giorno di vita e che si manifesta come un infarto cerebrale. In una stima piuttosto approssimativa, il PAIS si verifica su 2300-4000 bambini nati a termine. Una delle conseguenze più comuni è l'attività convulsiva, osservata nel 75-90% dei pazienti. In particolare, l'ictus ischemico acuto è caratterizzato da sintomi neurologici, ad esempio convulsioni, che si verificano nel periodo neonatale; l'ictus ischemico ritardato viene invece diagnosticato non nei primi giorni di vita dei bambini ma nei mesi/anni seguenti, presentando un deficit neurologico focale o convulsioni correlate ad un ictus ischemico arterioso cronico e/o precedente ai monitoraggi. La maggior parte dei casi di infarto segnalati sono unilaterali, coinvolgono l'arteria cerebrale media e interessano prevalentemente il lato sinistro. [15]

Lo sviluppo dell'epilessia è una delle conseguenze più gravi della PAIS. Tuttavia, la sua incidenza a lungo termine rimane scarsamente definita con stime ampie che vanno dal 9,5% al 67,2%, e con pochi predittori di rischio identificati. A tal fine nello studio analizzato nell'articolo "Incidence of epilepsy and associated risk factors in perinatal ischemic stroke survivors" si è cercato di determinare l'incidenza dell'epilessia nei sopravvissuti alla PAIS, intesa in termini di frequenza o tasso di nuove occorrenze annuali. Pertanto, sono stati esaminati sistematicamente numerosissimi studi condotti su pazienti che manifestavano sintomi neurologici (convulsioni) a seguito di un ictus ischemico dell'arteria cerebrale media. [15]

L'incidenza stimata è stata del 27,2% per una durata media di 10,4 anni (range da 1,5 a 17).

In un'analisi successiva si è anche notata una correlazione tra l'anno di studio e la frequenza dell'epilessia, in quanto quest'ultima risulta essere inferiore negli studi più recenti.

Inoltre, sussiste una relazione anche tra l'incidenza del disturbo neurologico e la durata dello studio, in quanto è stata osservata una significativa tendenza positiva tra l'aumento della durata ed una maggiore incidenza di epilessia. Questa osservazione potrebbe essere interpretata come una conferma di risultati precedenti poiché una durata maggiore dello studio consente l'identificazione di insorgenza tardiva delle crisi.

Sebbene le crisi al momento dell'insorgenza siano state ampiamente considerate, il loro ruolo nello sviluppo dell'epilessia rimane poco chiaro. È importante valutare l'incidenza dei fattori associati allo sviluppo di tale disturbo neurologico a seguito di un ictus ischemico. Tra essi, ad esempio, vi sono la

riduzione del volume dell'ippocampo o la paralisi cerebrale, fattori individuati attraverso studi condotti rispettivamente su 27 e 111 pazienti. [15]

Nonostante ci sia stato un dibattito sul ruolo della dimensione e della posizione dell'ictus nel determinare il rischio futuro di epilessia, tre studi recenti hanno sostenuto l'importanza della vastità della zona colpita. Uno studio condotto su vari sottotipi di ictus vascolare ha infatti trovato un'associazione tra grandi lesioni che coinvolgono più lobi e un aumento del rischio di sviluppo di epilessia. Tuttavia, la zona di incidenza come fattore associato rimane tuttora irrisolto.

Inoltre, Fitzgerald e Golomb non hanno trovato alcuna associazione significativa tra il coinvolgimento dell'arteria media cerebrale nella PAIS e il conseguente aumento del rischio di epilessia. Allo stesso modo, Trauner non ha notato alcun particolare significato relativo alla localizzazione dell'ictus. Tuttavia, in uno studio di Suppej. che include solo pazienti PAIS sintomatici che presentano crisi epilettiche acute nel periodo neonatale, è stato riscontrato che un aumento del rischio di epilessia è associato al coinvolgimento dell'arteria cerebrale media destra e di più infarti. Lavori recenti hanno anche suggerito la localizzazione dell'ictus, compreso il peduncolo cerebrale, come fattore predominante nella frequenza dello sviluppo dell'epilessia. Nell'analisi dei monitoraggi EEG è stato riscontrato che nei pazienti di età inferiore a 18 anni con una storia di ictus (compresi i neonati), un rallentamento anormale del segnale acquisito è associabile ad un rischio dieci volte maggiore di epilessia attiva.

Sono necessarie, tuttavia, ulteriori ricerche con criteri diagnostici chiari per migliorare la stima del rischio di epilessia nei bambini con PAIS e sono inoltre necessari ulteriori studi per valutare la forza dei potenziali fattori di rischio. [15]

In un altro studio effettuato nel 2020 e riportato nell'articolo "Increased risk of stoke and myocardial infarction in patient with epilepsy: a sistematic review of population-based cohort studies" sono stati analizzati sistematicamente 16641 articoli al fine di valutare il rischio successivo di ictus e infarto miocardico in pazienti con epilessia senza storia di precedente malattia cerebrovascolare. Tale valutazione sistematica mostra che episodi convulsivi sono associati ad una maggiore incidenza di ictus e infarto miocardico. Sembra quindi ragionevole sottoporre questi pazienti a test diagnostici generalizzati per le comorbidità vascolari che presentano e considerare caso a caso la gestione farmacologica ed eventuali cambiamenti dello stile di vita. Esistono prove di una relazione tra farmaci antiepilettici e ictus, mentre non è ancora chiaro se essi predispongono all'infarto miocardico. Il piccolo aumento del rischio di ictus ischemico successivo riscontrato nell'intera popolazione suggerisce che il rischio vascolare correlato all'uso di farmaci antiepilettici è inferiore

al previsto e rende incerto se e in quale misura gli effetti metabolici negativi possano tradursi in un aumento del rischio clinico. Sebbene siano necessari ulteriori studi per trarre conclusioni definitive, l'uso preferenziale di farmaci antiepilettici sembra ragionevole, tenendo conto che generalmente i pazienti con epilessia richiedono farmaci per anni o addirittura per tutta la vita. [18]

5.4 Malattie coronariche

Secondo uno studio condotto da DK Arnet riportato nell'articolo "Twenty years trends in serum cholesterol, hypercholesterolemia and cholesterol medication use", la malattia coronarica è la principale causa di morte negli Stati Uniti con costi stimati superiori a 142 miliardi di dollari all'anno. I fattori di rischio convenzionali per la malattia coronarica prematura includono ipertensione, colesterolo alto, diabete, obesità e fumo. Il sondaggio del Center for Disease Control National Behavioral Risk Factor Surveillance System ha esaminato questi cinque fattori di rischio e, come evidenziato nell'articolo "Cardiovascular risk factor and homocysteine in epilepsy", la prevalenza di adulti con due o più fattori di rischio è aumentata dal 24% nel 1991 al 28% nel 1999. Essi sono aumentati significativamente sia per gli uomini che per le donne relativamente a tutte le etnie. [14] Studi epidemiologici effettuati su persone affette da epilessia hanno rilevato che il rischio di cardiopatia ischemica è aumentato del 34% e quello di malattie cardiovascolari fatali addirittura del 68%. Tuttavia, in uno studio condotto su maschi di età compresa tra 30 e 50 anni, non è stata trovata alcuna differenza tra la percentuale di rischio di malattie coronariche nei soggetti con epilessia e quella relativo ad individui sani. L'obiettivo dello studio evidenziato nell'articolo [14] è quello di esaminare i tradizionali marcatori cardiovascolari, l'omocisteina (amminoacido prodotto dal corpo umano) e i fattori di rischio in una popolazione multietnica adulta affetta da epilessia.

Poiché la malattia coronarica è in una condizione progressiva con evidenza di lesioni che si sviluppano precocemente nella vita, è evidente che la prevenzione primaria come la dieta e l'esercizio fisico siano decisamente necessarie per le persone affette da epilessia di età inferiore ai 35 anni.

I punteggi di rischio di Framingham (modello molto diffuso per la stima del rischio di una determinata condizione clinica) e la prevalenza dei fattori di rischio complessivi sono alquanto discordanti nella valutazione del rischio cardiovascolare nelle persone affette da epilessia. Ciò può

essere in parte dovuto al fatto che il diabete e l'obesità non sono valutati all'interno del modello di Framingham. Tuttavia, esso è adeguato all'età, il che aumenta notevolmente la sua validità. [14]

Sulla base dei risultati di questo studio, si ritiene che debba essere presa in considerazione una valutazione precoce del rischio di malattie cardiovascolari nella popolazione con epilessia. L'assistenza preventiva nelle cliniche per l'epilessia dovrebbe consistere in un appropriato screening delle malattie cardiovascolari a cui segue un'opportuna attenzione ad esse in caso di pazienti epilettici, utilizzando modelli educativi incentrati sul cambiamento comportamentale. Sono pertanto state stilate nel 2006 delle linee guida dall'American Heart Association riguardanti parametri fisiologici come il peso corporeo, la pressione sanguigna e il livello di trigliceridi che devono essere al centro delle raccomandazioni preventive fatte ai pazienti. [14]

Capitolo 6

ANALISI DELLA VARIABILITÀ DI RIPOLARIZZAZIONE VENTRICOLARE NELL'EPILESSIA PARZIALE

6.1 Descrizione del Database

Il Database utilizzato per l'analisi della variabilità di ripolarizzazione ventricolare nell'epilessia parziale si chiama "Post-Ictal Heart Rate Oscillation in Partial Epilepsy" ed è stato preso da Physionet [21]. Sono state analizzate dieci crisi parziali con una durata che varia dai 15 ai 110 secondi. Esse sono state acquisite in sette pazienti, di sesso femminile, attraverso un monitoraggio continuo elettroencefalografico ed elettrocardiografico. Pertanto, tre di loro hanno avuto due crisi epilettiche registrate. Le pazienti, inoltre, avevano un'età compresa tra 31 e 48 anni, erano senza evidenza clinica di malattie cardiache e presentavano crisi epilettiche parziali con focolai frontali o temporali. Due di loro mostravano successivamente delle generalizzazioni secondarie di tali crisi. Inoltre, al momento dell'insorgenza, i soggetti erano addormentati o in uno stato di riposo. Le registrazioni sono state effettuate secondo un protocollo approvato dal Comitato per le indagini cliniche del Beth Israel Deaconess Medical Center e i segnali ECG continui a derivazione singola sono stati campionati a 200 Hz.

6.2 Metodo di analisi

I sette segnali relativi ai monitoraggi ECG acquisiti sui pazienti con crisi epilettiche sono stati caricati e successivamente filtrati con un filtro passa banda con frequenze di taglio pari a 0.3 Hz e 45 Hz. Per ogni segnale sono state selezionate tre finestre temporali: una in corrispondenza della crisi epilettica, una relativa al minuto precedente e una relativa al minuto successivo. L'operazione è stata effettuata in corrispondenza di ogni crisi epilettica i cui istanti di inizio e fine sono riportati su Physionet nella sezione time.seize. Sono stati successivamente rintracciati i picchi R di tutte le finestre temporali. In seguito, sono stati individuati i punti fiduciali della parte del battito riferita alla ripolarizzazione ventricolare, ovvero i punti iniziale e finale dell'onda T e il suo picco. È stata poi

calcolata la linea di base come un'interpolazione spline del terzo ordine dei punti fiduciali nell'intervallo PR ed è stata sottratta al segnale; è stato attuato un filtraggio attraverso un filtro passa basso con frequenza di taglio settata a 35 Hz; sono stati contati i battiti ectopici. In particolare, tra tutti i battiti presenti nella finestra ECG considerata è stato calcolato il mediano, che è stato considerato come il modello (o template) contro cui confrontare la morfologia di ciascun battito. Nello specifico, è stata calcolata la correlazione tra ogni battito e quello mediano. Se tale correlazione è bassa (<0.8), il battito è considerato ectopico o affetto da rumore/artefatto; quindi è stato conteggiato e sostituito con il mediano. Successivamente sono state verificate le due condizioni di idoneità per l'analisi della finestra ECG:

1. Il numero di battiti ectopici non deve essere superiore ad un valore limite che è pari al 10% del totale dei battiti presenti.

2. La variabilità della frequenza cardiaca deve essere inferiore al 10% dell'intervallo RR medio.

In seguito, sono stati considerati i vari campioni di inizio e fine delle onde T attraverso la matrice precedentemente individuata. È stata poi considerata l'onda T mediana con la quale sono state correlate, una alla volta, tutte quelle della finestra. Queste ultime sono state spostate al fine di ottenere un allineamento dei picchi massimi e una crescenza e decrescenza simultanea. Sono stati infine calcolati due indici: il Repolarization Correlation Index (RCI) e il Repolarization Variability Index (RVI). Il primo, adimensionale, fornisce un trend di variabilità dell'onda T, ovvero evidenzia come essa varia nel tempo in ampiezza rispetto al template. Se l'onda T è uguale ad esso tale indice è unitario; altrimenti è maggiore o minore di 1 a seconda che l'onda T presa in considerazione sia, rispettivamente, più grande o più piccola del template. Analogamente, valori di RCI che oscillano intorno allo zero, indicano che l'onda T considerata ha la stessa polarità o polarità opposta rispetto al mediano. Il secondo indice, invece, fornisce la distanza media dell' RCI dal valore unitario.
Per ogni segnale è stato valutato l'andamento dell'RCI relativamente alle finestre temporali considerate.
Il procedimento descritto finora è stato applicato quindi ad ogni finestra temporale selezionata in partenza ed esteso a tutti i segnali.

6.3 Risultati

La variabilità della ripolarizzazione ventricolare è stata quantificata analizzando il valore dell'RCI, indice che riflette la variabilità della morfologia di ciascuna onda T rispetto all'onda T mediana (template) in una serie di battiti presenti nella finestra temporale selezionata. Inoltre, è stato analizzato anche l'indice RVI, in stretta correlazione con il primo, al fine di ottenere un parametro dimensionale per tale analisi. Per ogni segnale caricato è stato plottato un pannello contenente tre grafici che individuano il trend dell'indice RCI nelle finestre temporali selezionate in corrispondenza delle crisi epilettiche. Dato che il secondo, il terzo e il sesto segnale presentavano due crisi epilettiche, in essi la procedura è stata ripetuta due volte. Come descritto nel paragrafo precedente, sono state analizzate due condizioni di idoneità per l'analisi delle finestre ECG, ma nella maggior parte dei casi esse non sono state soddisfatte. In particolare, come mostrato nella Tabella 2, in 13 finestre non è verificata la condizione sulla variabilità della frequenza cardiaca (condizione 1) che pertanto supera il valore limite settato e risulta essere troppo elevata; in 18 finestre, invece, non è verificata la condizione sul numero massimo di battiti "rumorosi" accettabili (condizione 2), pertanto la morfologia dell'onda T potrebbe essere compromessa da artefatto o in presenza di un battito ectopico. Nello specifico la prima condizione non è verificata nelle finestre temporali relative al minuto dopo la crisi del primo segnale, al minuto prima e al minuto dopo la seconda crisi del secondo segnale, alla prima crisi del terzo segnale e al suo minuto dopo, alla seconda crisi del terzo segnale, alla crisi del quarto segnale, alla crisi del quinto segnale e al suo minuto dopo, alla prima crisi del sesto segnale e, infine, alla crisi del settimo segnale e ai suoi minuti precedente e successivo. La seconda condizione, invece, non è verificata nelle finestre temporali relative alla crisi del primo segnale e al suo minuto dopo, a tutti gli intervalli considerati delle due crisi del secondo segnale, alla prima e seconda crisi del terzo segnale e ai loro minuti successivi, alla crisi del quarto segnale e al suo minuto dopo, in tutti gli intervalli considerati della crisi del quinto segnale e, infine, alla crisi del settimo segnale. Nello specifico, nella Tabella 2 il verde indica che la condizione è verificata nella finestra temporale di ECG considerata; viceversa il rosso che il vincolo non è soddisfatto. Dunque, le finestre temporali in cui entrambe le condizioni sono verificate simultaneamente sono nove (evidenziate in giallo nella Tabella 2) e sono quelle relative al minuto prima della crisi del primo segnale, al minuto precedente la prima e la seconda crisi del terzo segnale, al minuto prima della crisi del quarto segnale, al minuto prima e dopo la prima crisi del sesto segnale e in tutti e tre gli intervalli della seconda crisi del sesto segnale.

Dai risultati ottenuti si può dedurre che sono stati utilizzati due differenti approcci consecutivi per l'analisi dei dati ottenuti. Inizialmente sono state considerate le condizioni di idoneità per l'analisi delle finestre ECG, ma si è notato che tali vincoli generavano di fatto un'alta percentuale di rigetto, nello specifico del 70%. Pertanto, è stato deciso di effettuare l'analisi indistintamente su tutte le finestre temporali selezionate anche quando le due condizioni di idoneità non erano soddisfatte contemporaneamente.

Tabella 2: Condizioni di idoneità per l'analisi delle finestre ECG. In ogni segnale ECG sono state selezionate una finestra durante la crisi (c), una relativa al minuto precedente (p), una relativa al minuto successivo (d). 1 e 2 rappresentano le condizioni di idoneità di analisi delle finestre ECG. Il rosso indica che la condizione non è verificata, viceversa il verde. In giallo sono evidenziate le finestre temporali in cui entrambe le condizioni sono verificate simultaneamente.

	Ecg1			**Ecg2**			**Ecg2.2**			**Ecg3**			**Ecg3.2**			**Ecg4**			**Ecg5**			**Ecg6**			**Ecg6.2**			**Ecg7**		
	c	***p***	***d***	***c***	***p***	***d***	***c***	***p***	***d***	***c***	***p***	***d***	***c***	***p***	***d***	***c***	***p***	***d***	***c***	***p***	***d***	***c***	***p***	***d***	***c***	***p***	***d***	***c***	***p***	***d***
1																														
2																														

Nella Tabella 3 sono stati riportati i parametri caratteristici ricavati dall'analisi effettuata sui segnali di ogni crisi considerata. In particolare, come detto in precedenza, in ogni segnale è stata considerata una finestra temporale in corrispondenza della crisi epilettica, del minuto precedente e del minuto successivo. Per ognuna di queste finestre del segnale sono stati riportati nella tabella tre parametri:

- L'indice RVI, in µV
- L'intervallo RR medio, in ms (mRR)
- La deviazione standard dell'intervallo RR, ovvero la variabilità della frequenza cardiaca, in ms (stdRR)

Tabella 3: Variabilità di ripolarizzazione ventricolare e intervallo RR nell'intorno delle crisi

			VCI (µV)	mRR (ms)	stdRR (ms)
SEGNALE 1	**Crisi 1**	Prima della crisi	0.09	769	14
		Durante la crisi	0.05	515	43
		Dopo la crisi	0.04	704	218
SEGNALE 2	**Crisi 1**	Prima della crisi	0.13	874	72
		Durante la crisi	0.02	696	55
		Dopo la crisi	0.09	731	57
	Crisi 2	Prima della crisi	0.09	968	160
		Durante la crisi	0.06	699	25
		Dopo la crisi	0.05	773	108
SEGNALE 3	**Crisi 1**	Prima della crisi	0.07	925	37
		Durante la crisi	0.04	636	92
		Dopo la crisi	0.01	697	71
	Crisi 2	Prima della crisi	0.09	886	26
		Durante la crisi	0.05	503	78
		Dopo la crisi	0.09	618	42
SEGNALE 4	**Crisi 1**	Prima della crisi	0.1	930	47
		Durante la crisi	0.02	569	129
		Dopo la crisi	0.08	728	38
SEGNALE 5	**Crisi 1**	Prima della crisi	0.02	668	10
		Durante la crisi	0.01	505	92
		Dopo la crisi	0.04	580	86
SEGNALE 6	**Crisi 1**	Prima della crisi	0.06	879	18
		Durante la crisi	0.09	784	87
		Dopo la crisi	0.05	860	34
	Crisi 2	Prima della crisi	0.14	862	40
		Durante la crisi	0.10	868	43
		Dopo la crisi	0.12	869	43
SEGNALE 7	**Crisi 1**	Prima della crisi	0.07	868	101
		Durante la crisi	0.03	447	126
		Dopo la crisi	0.11	995	159

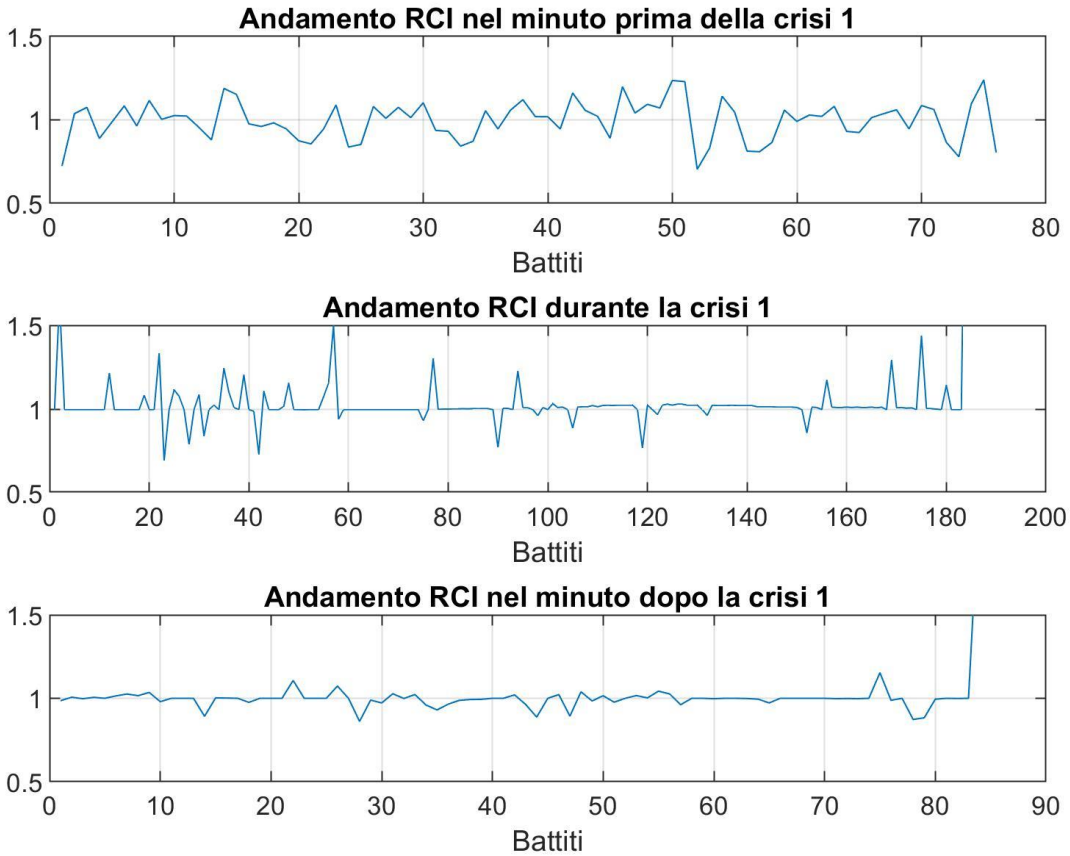

Figura 20: Andamento dell'RCI nella crisi del primo segnale

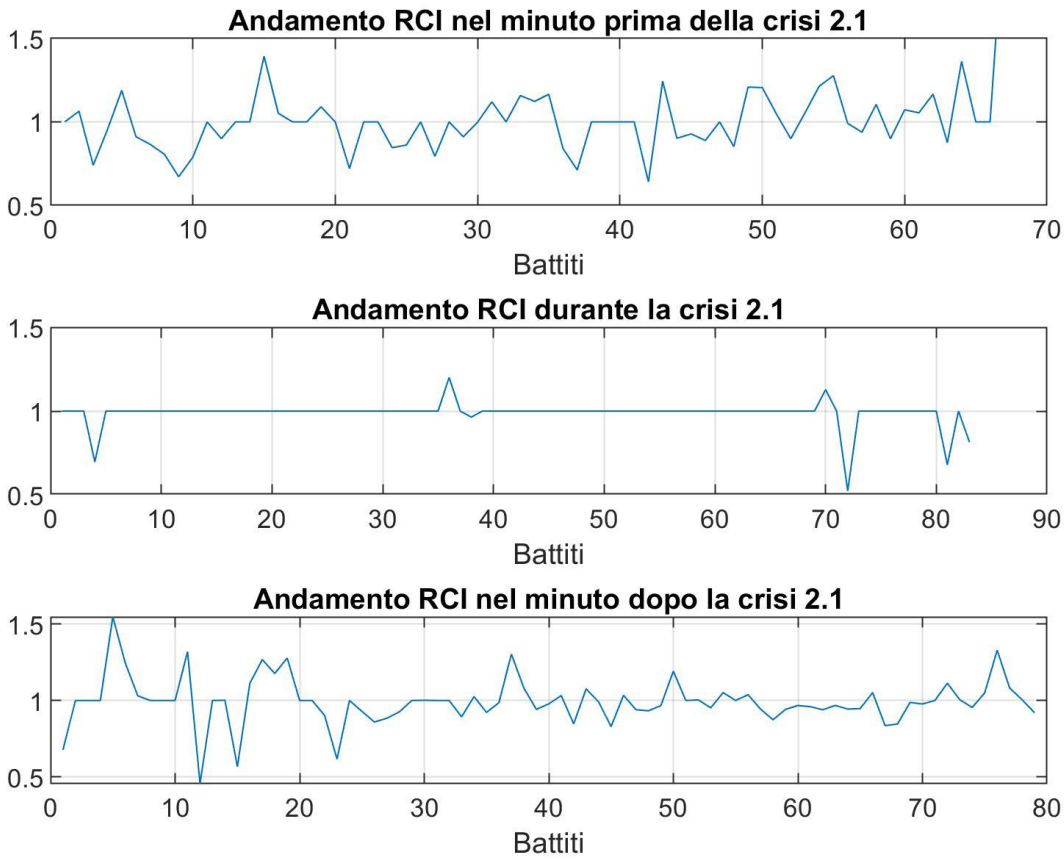

Figura 21: Andamento dell'RCI nella prima crisi del secondo segnale

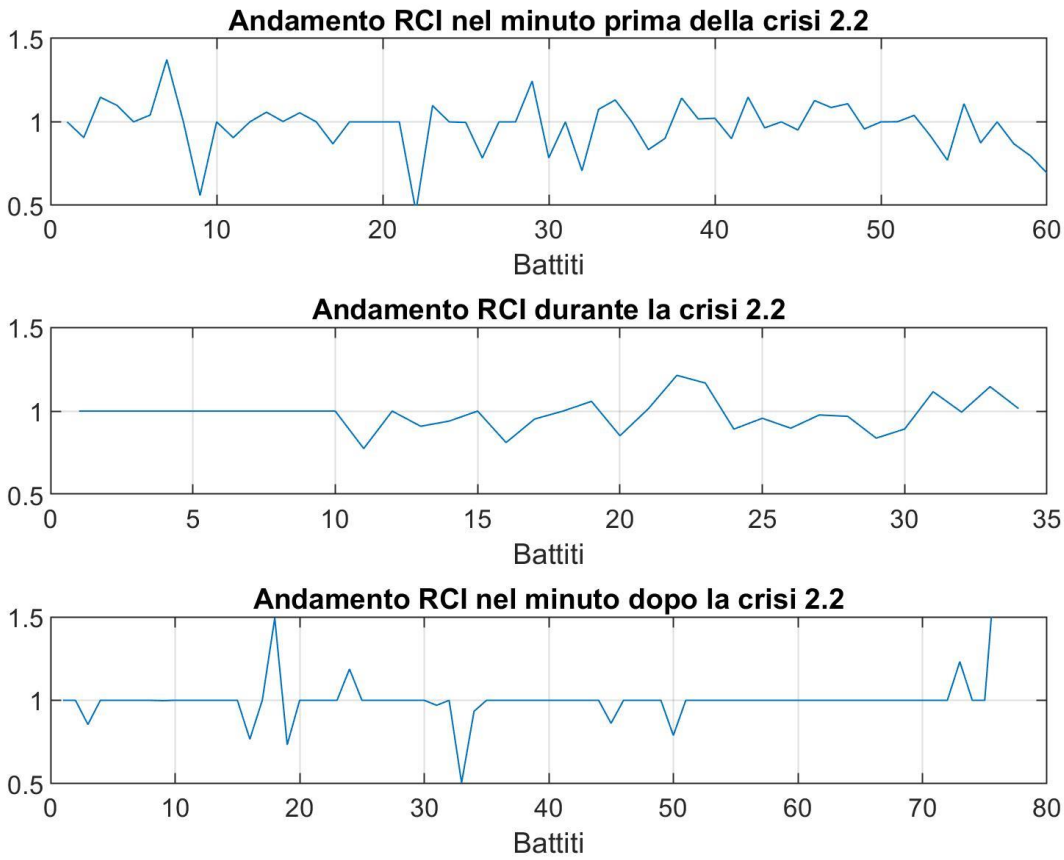

Figura 22: Andamento dell'RCI nella seconda crisi del secondo segnale

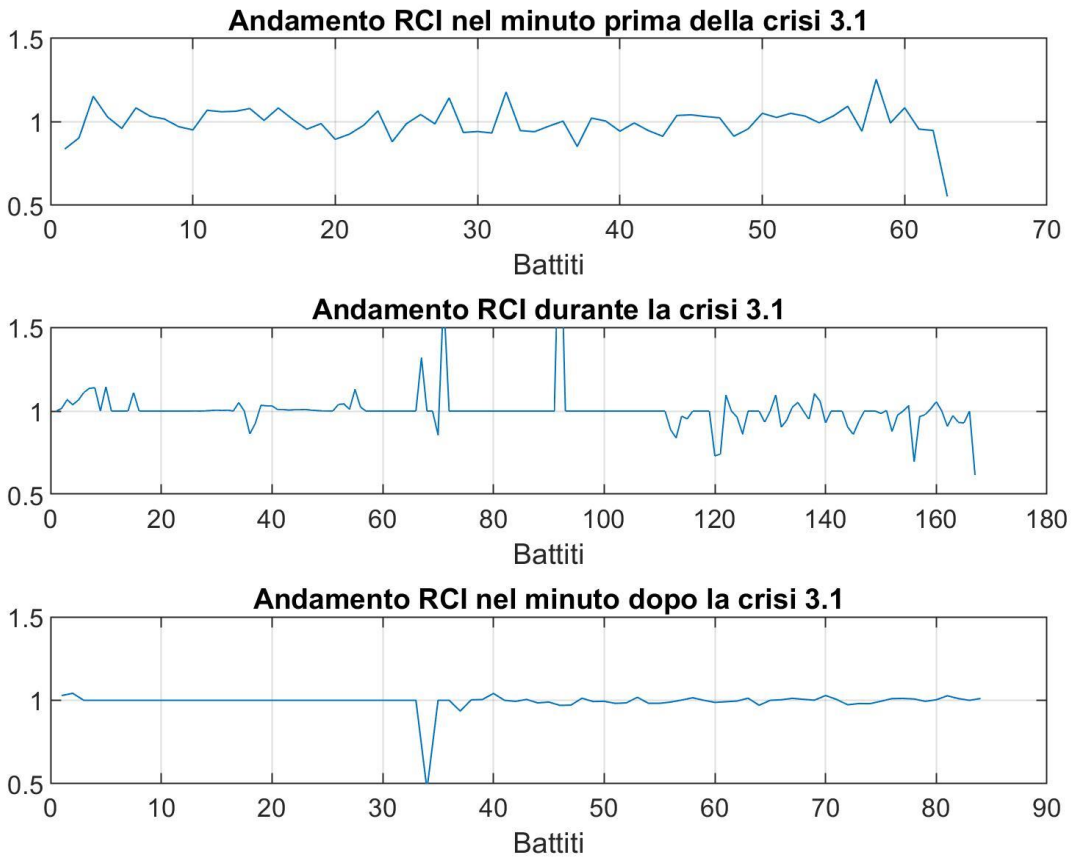

Figura 23: Andamento dell'RCI nella prima crisi del terzo segnale

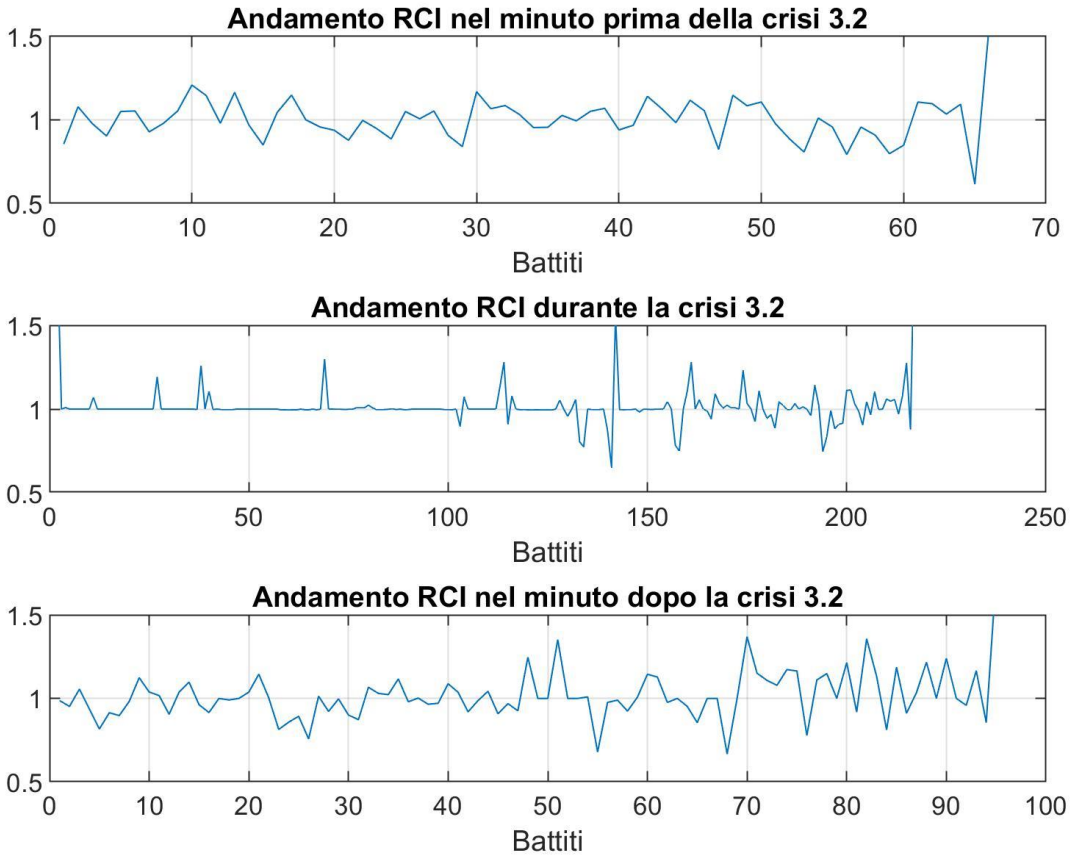

Figura 24: Andamento dell'RCI nella seconda crisi del terzo segnale

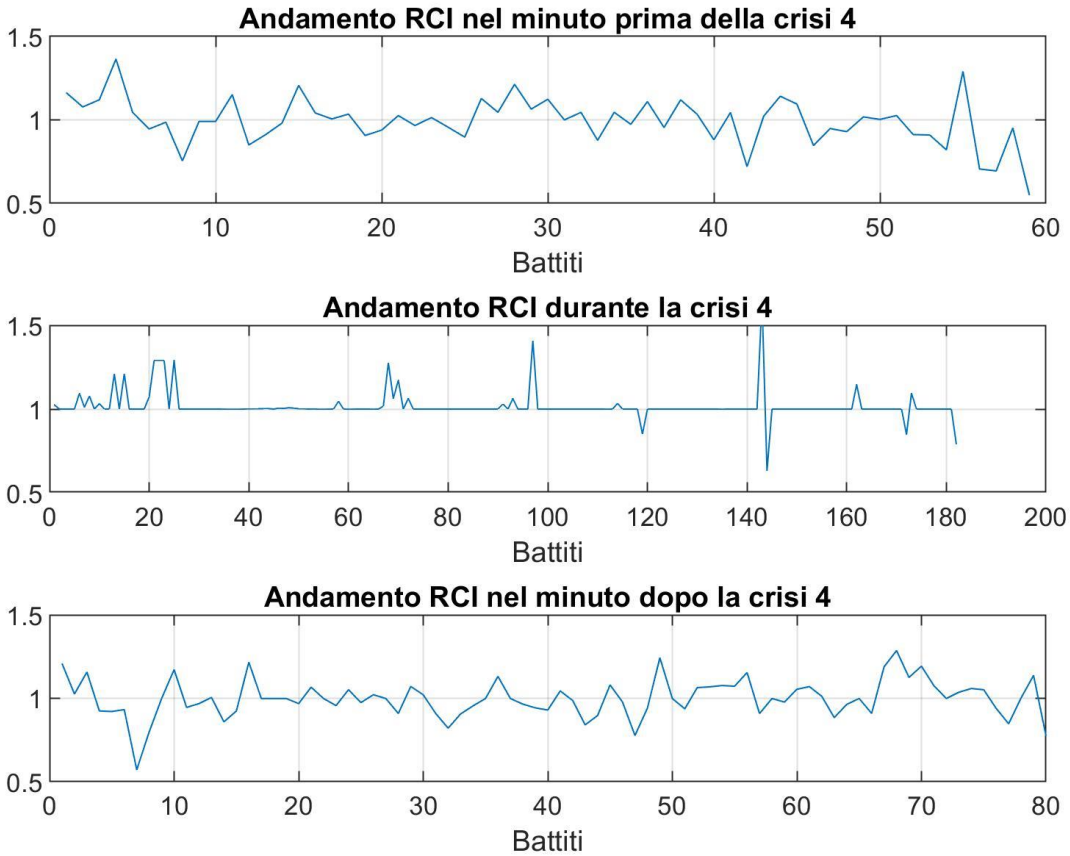

Figura 25: Andamento dell'RCI nella crisi del quarto segnale

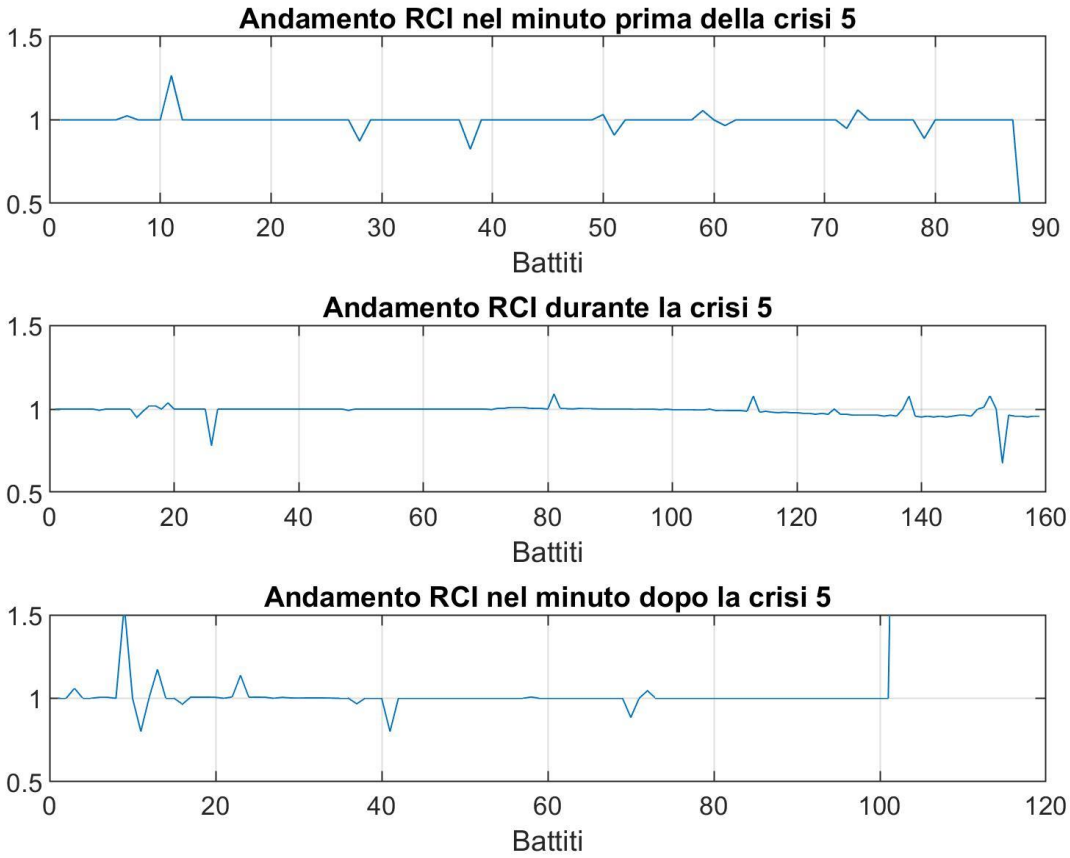

Figura 26: Andamento dell'RCI nella crisi del quinto segnale

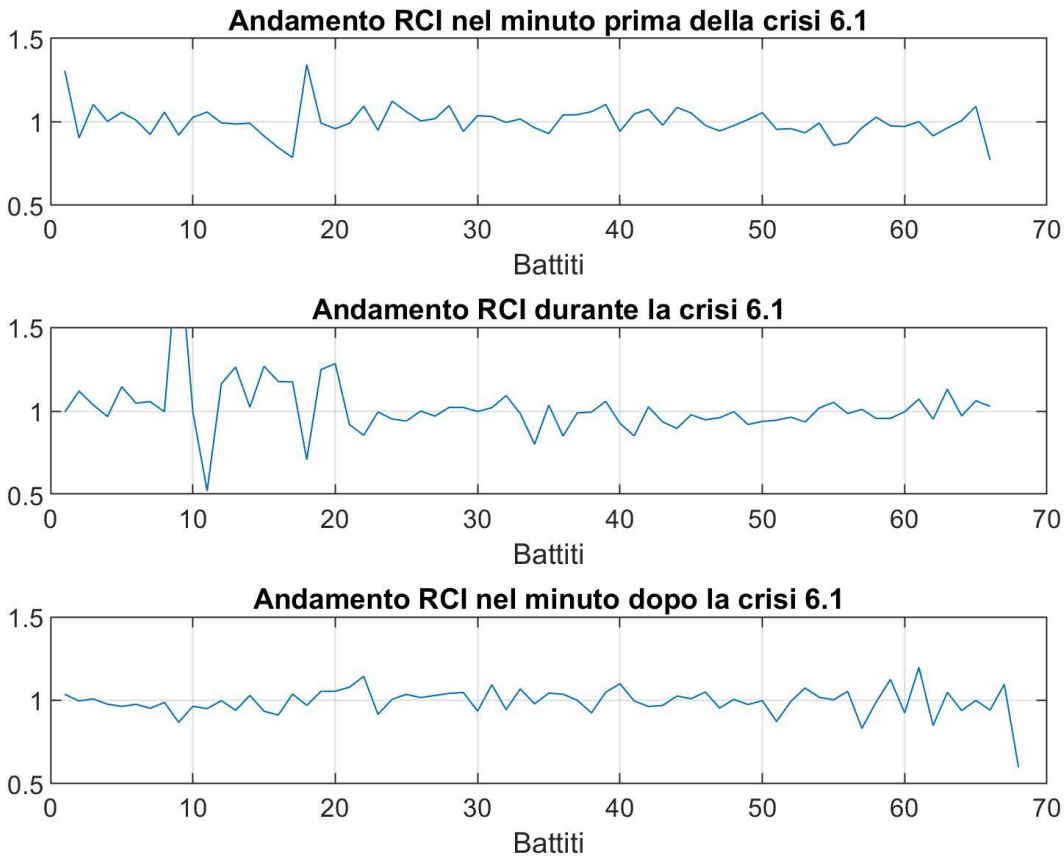

Figura 27: Andamento dell'RCI nella prima crisi del sesto segnale

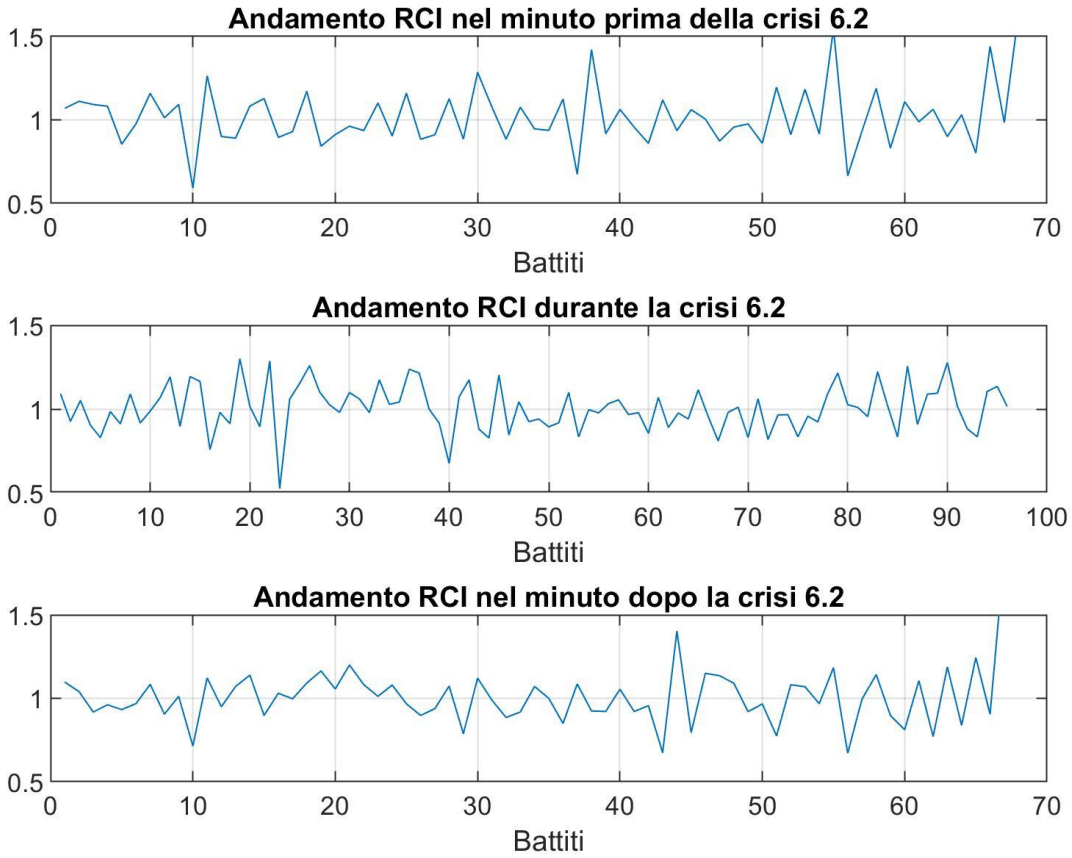

Figura 28: Andamento dell'RCI nella seconda crisi del sesto segnale

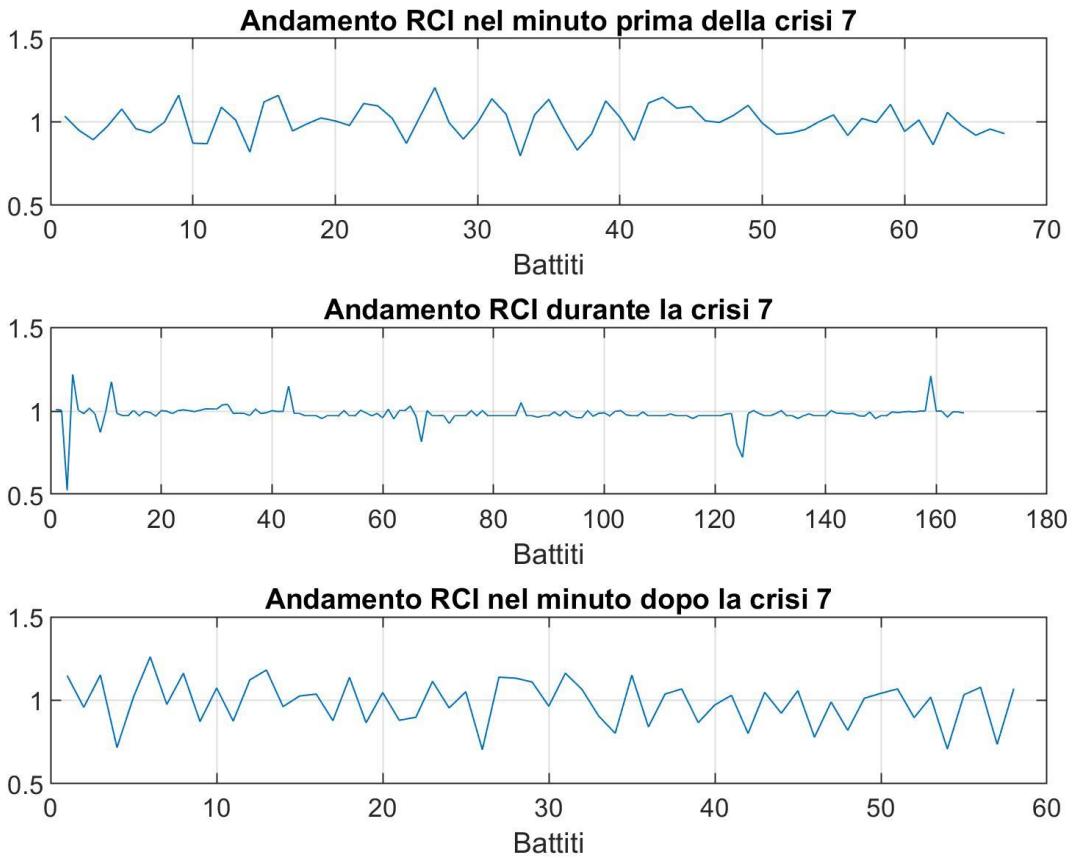

Figura 29: Andamento dell'RCI nella crisi del settimo segnale

6.4 Discussione

Il database utilizzato è stato scelto perché presenta segnali ECG in corrispondenza di crisi epilettiche di pazienti. Permette pertanto di valutare parametri cardiaci e di evidenziare eventuali anomalie a ridosso di eventi convulsivi.

Lo studio condotto si è incentrato sullo studio della variabilità di ripolarizzazione ventricolare, ovvero sulla variabilità dell'onda T rispetto ad un modello, indice di rischio di aritmie ventricolari severe. Tale valutazione non invasiva da battito a battito nelle registrazioni ECG a lungo termine è stata una delle principali sfide dell'elettrocardiologia per più di un decennio. Inoltre, vari metodi

applicati per quantificare tale variabilità hanno l'importante limitazione di essere basati su algoritmi che identificano i punti finali dell'onda T che risultano tuttavia essere spesso fallimentari. In uno studio condotto nel 1999 [23] si propone una nuova analisi attraverso il calcolo dell'RCI per ogni onda T consecutiva. L'andamento di tale indice rappresenta variazioni da battito a battito della morfologia dell'onda T rispetto a un modello che viene calcolato sui battiti della finestra ECG analizzata. L'RVI, invece, rappresenta l'ampiezza media della variazione di tutte le onde T appartenenti al segmento dal modello individuato. Pertanto, un unico numero rappresentato dal valore di tale indice riflette il valore complessivo dell'entità della variabilità di ripolarizzazione ventricolare. Nell'articolo "Time-domain analysis of beat-to-beat variability of repolarization morphology in patients with ischemic cardiomyopathy" [23] sono riportati i parametri ottenuti da uno studio condotto su una popolazione sana (36 soggetti) e su 42 pazienti con cardiomiopatia ischemica. In tale studio si è evidenziato un valore soglia dell'RVI pari a 0.044, al di sopra del quale è stato possibile identificare un aumento della variabilità della ripolarizzazione ventricolare. Tale valore corrisponde al 97,5% dei soggetti sani che pertanto presentano un trend dell'RCI quasi costante al valore unitario e dunque una variabilità molto bassa, diversamente da quanto accade per pazienti con cardiomiopatia ischemica. [23]

Per quanto riguarda invece i sette segnali analizzati in questo studio e acquisiti su pazienti di sesso femminile durante la manifestazione di crisi epilettiche parziali, si è notata una variabilità di ripolarizzazione ventricolare piuttosto elevata nel minuto precedente l'evento convulsivo. In corrispondenza di quest'ultimo, contrariamente, tale parametro diminuisce per poi aumentare di nuovo nel 60% dei casi (prima crisi del secondo segnale, seconda crisi del terzo segnale, crisi del quarto segnale, crisi del quinto segnale, seconda crisi del sesto segnale, crisi del settimo segnale) o diminuire ulteriormente nel 40% dei casi (crisi del primo segnale, seconda crisi del secondo segnale, prima crisi del terzo segnale, prima crisi del sesto segnale). L'RVI elevato nel minuto precedente alle crisi è un fattore di rischio importante da considerare che potrebbe indicare una iniziale anomalia cardiaca a ridosso di un evento epilettico.

I grafici ottenuti mostrano inoltre che l'RCI varia in ampiezza rispetto al valore unitario di circa ± 0.3 in tutti i segmenti temporali selezionati, valore che risulta confrontabile con quello dei pazienti con cardiomiopatia ischemica analizzati nello studio citato in precedenza. C'è inoltre da sottolineare che in corrispondenza della prima crisi del terzo segnale e della prima crisi del sesto segnale, si notano dei picchi molto ampi che potrebbero non essere correlati alla variabilità della ripolarizzazione ventricolare, quanto piuttosto a probabili artefatti che hanno compromesso notevolmente la

morfologia dell'onda T. A tal proposito è importante sottolineare che sono stati riportati i risultati ottenuti per tutte le crisi considerate in quanto, anche quando le due condizioni non erano soddisfatte contemporaneamente, la finestra temporale non è stata rigettata e l'analisi è stata effettuata ugualmente. Di fatto le condizioni non vengono totalmente eliminate ma vengono utilizzate per capire quali risultati potrebbero essere influenzati dalla variabilità della frequenza cardiaca e/o da artefatti o rumore. Pertanto tutte le finestre in cui le condizioni di idoneità per l'analisi non sono soddisfatte simultaneamente presentano dei risultati che sarebbero da analizzare con maggiore attenzione in quanto la corretta interpretazione della variabilità potrebbe essere compromessa dalla presenza di tali problematiche.

Ulteriori studi riguardo la variabilità di ripolarizzazione ventricolare e la sua correlazione con eventi epilettici sono auspicabili, al fine di poter ampliare la popolazione analizzata anche a soggetti di sesso maschile e a pazienti che manifestano diverse tipologie di crisi epilettiche. Una popolazione più vasta permetterebbe di fatto di ottenere un numero maggiore di finestre temporali e, di conseguenza, consentirebbe di poter considerare le condizioni di accettabilità. Questo perché, anche se ci fosse un'alta percentuale di rigetto, le finestre da analizzare sarebbero sicuramente in numero superiore rispetto a quelle che ne risultano nello studio effettuato. Questo potenzialmente consentirebbe di ottenere parametri più attendibili in quanto non più influenzati da rumore o artefatti.

Conclusione

Lo scopo di questo studio è stato quello di analizzare la variabilità di ripolarizzazione ventricolare in segnali ECG di pazienti con diagnosi di epilessia parziale che hanno manifestato eventi convulsivi durante l'acquisizione. Questo al fine di valutare tale variabilità come fattore di rischio per eventuali complicanze cardiovascolari in presenza di diagnosi di epilessia e nello specifico a ridosso di crisi focali.

Il metodo utilizzato è basato sull'analisi dell'RCI e dell'RVI, parametri che quantificano la variabilità di ripolarizzazione ventricolare senza dover calcolare i punti di inizio e fine delle onde T.

Quello che è emerso è la registrazione di un'elevata variabilità, ovvero un valore piuttosto alto dell'RVI, nel minuto precedente alla crisi epilettica che potrebbe dunque essere un fattore di rischio di importante rilevanza.

Per ampliare e rendere più attendibili i dati acquisiti sono auspicabili studi futuri che potrebbero essere condotti su un numero più elevato di soggetti che coinvolga anche pazienti di sesso maschile e con diagnosi di epilessia di diverso tipo.

Bibliografia

[1] Martini FH, Timmons MJ, Tallitsch RB, *Anatomia umana*, EdiSES, 2004, Seconda edizione

[2] Ambrosi G, Cantino D, Castano P, Correr S, D'Este L, Donato RF, Familiari G, Fornai F, Gulisano M, Iannello A, Magaudda L, Marcello MF, Martelli AM, Pacini P, Rende M, Rossi P, Sforza C, Tacchetti C, Toni R, Zummo G, *Anatomia dell'uomo*, Edi-ermes, 2008, Seconda edizione.

[3] *Fondamenti di anatomia e fisiologia umana*, 2ª ed., Napoli, Sorbona, 2000, pp. 189-277, ISBN 88-7150-024-5.

[4] Manfredi M, Neurologia, Utet, 1994, Prima edizione.

[5] Scheffer IE, Berkovic S, Capovilla G, et al. ILAE classification of the epilepsies: Position paper of the ILAE Commission for Classification and Terminology. *Epilepsia*. 2017;58(4):512-521.

[6] Commission on Classification and Terminology of the International League Against Epilepsy. Proposta di classificazione delle epilessie e delle sindromi epilettiche. Epilessia 1985; 26 : 268–278.

[7] Wang Y, Chen Z. An update for epilepsy research and antiepileptic drug development: Toward precise circuit therapy. *Pharmacol Ther*. 2019;201:77-93.

[8] Haut SR, Gursky JM, Privitera M. Behavioral interventions in epilepsy. *Curr Opin Neurol*. 2019;32(2):227-236.

[9] Ryvlin P, Nashef L, Lhatoo SD, et al. Incidence and mechanisms of cardiorespiratory arrests in epilepsy monitoring units (MORTEMUS): a retrospective study. *Lancet Neurol*. 2013;12(10):966-977.

[10] Ryvlin P, Nashef L, Lhatoo SD, et al. Incidence and mechanisms of cardiorespiratory arrests in epilepsy monitoring units (MORTEMUS): a retrospective study. *Lancet Neurol*. 2013;12(10):966-977.

[11] Coll M, Oliva A, Grassi S, Brugada R, Campuzano O. Update on the Genetic Basis of Sudden Unexpected Death in Epilepsy. *Int J Mol Sci*. 2019;20(8):1979. Published 2019 Apr 23.

[12] Shmuely S, van der Lende M, Lamberts RJ, Sander JW, Thijs RD. The heart of epilepsy: Current views and future concepts. *Seizure*. 2017;44:176-183.

[13] Fialho GL, Pagani AG, Wolf P, Walz R, Lin K. Echocardiographic risk markers of sudden death in patients with temporal lobe epilepsy. *Epilepsy Res*. 2018;140:192-197.

[14] Elliott JO, Jacobson MP, Haneef Z. Cardiovascular risk factors and homocysteine in epilepsy. *Epilepsy Res*. 2007;76(2-3):113-123.

[15] Rattani A, Lim J, Mistry AM, et al. Incidence of Epilepsy and Associated Risk Factors in Perinatal Ischemic Stroke Survivors. *Pediatr Neurol*. 2019;90:44-55.

[16] Novy J, Castelao E, Preisig M, et al. Psychiatric co-morbidities and cardiovascular risk factors in people with lifetime history of epilepsy of an urban community. *Clin Neurol Neurosurg*. 2012;114(1):26-30.

[17] Armeno M, Araujo C, Sotomontesano B, Caraballo RH. Actualizacion sobre los efectos adversos durante la terapia con dieta cetogenica en la epilepsia refractaria pediatrica [Update on the adverse effects during therapy with a ketogenic diet in paediatric refractory epilepsy]. *Rev Neurol*. 2018;66(6):193-200.

[18] Brigo F, Lochner P, Nardone R, Manganotti P, Lattanzi S. Increased risk of stroke and myocardial infarction in patients with epilepsy: A systematic review of population-based cohort studies. *Epilepsy Behav*. 2020;104(Pt B):106307.

[19] Scorza FA, Colugnati DB, Arida RM, et al. Cardiovascular protective effect of melatonin in sudden unexpected death in epilepsy: a hypothesis. *Med Hypotheses*. 2008;70(3):605-609.

[20] Branca FP, *Fondamenti di ingegneria clinica,* Springer Verlag, 2000, Prima edizione.

[21] Goldberger, A., Amaral, L., Glass, L., Hausdorff, J., Ivanov, PC, Mark, R., ... & Stanley, HE (2000). PhysioBank, PhysioToolkit e PhysioNet: componenti di una nuova risorsa di ricerca per segnali fisiologici complessi. Circolazione [in linea]. 101 (23), E215 – e220.

[22] Manford M. Recent advances in epilepsy. J Neurol. 2017 Aug;264(8):1811-1824. doi: 10.1007/s00415-017-8394-2. Epub 2017 Jan 24. PMID: 28120042; PMCID: PMC5533817.

[23] Burattini L, Zareba W, *Time-domain analysis of beat-to-beat variability of repolarization morphology in patients with ischemic cardiomyopathy*, Journal of Electrocardiology, Volume 32, 1999, 166-17.

Ringraziamenti

Alcuni ringraziamenti, doverosi e sentiti.

Grazie alla mia relatrice, la professoressa Laura Burattini, per avermi dato la possibilità di approfondire un argomento così affascinante.

Grazie alla mia correlatrice Ilaria Marcantoni, per avermi seguita costantemente con professionalità e dedizione.

Un grazie di tutto cuore ai miei genitori per avermi permesso di intraprendere questo percorso di studi, per il vostro costante interesse ai miei progetti presenti e futuri, per essere sempre al mio fianco con cura e amore e, al tempo stesso, per lasciarmi sempre libera di andare. Per non avermi mai considerata una persona da indottrinare ma per aver sempre cercato di sviluppare in me un pensiero critico personale. Senza di voi oggi sicuramente non sarei la persona che sono e per tutto questo e molto altro vi sono profondamente grata.

Un grazie dovuto e anche questo molto sentito a mia zia, per le numerosissime ore di ascolto e per essere sempre stata per me una seconda mamma.

A Maurizio, una bella presenza nella mia vita oltre che la mia personalissima cartolibreria.

Ai miei nonni, vicini e lontani, per essere sempre orgogliosi di quello che faccio e di come lo faccio ma soprattutto per l'amore incondizionato.

A tutti i miei zii e cugini perché riescono a farmi sentire la loro vicinanza sempre, ed in particolare ai piccoli Ale e Filo. Mi auguro di essere per loro quello che Benedetta è per me.

Al gruppo "Genziana" che alla fine è stato il vero senso dell'università.

A Calli ed Eleonora, per le innumerevoli ore di studio insieme. Grazie perché senza di voi sicuramente non avrei raggiunto questo obbiettivo in questo modo. Ci siamo completate a vicenda.

A Kevin, per la bella persona che è senza saperlo.

A Mery, per la pazienza dimostrata con una coinquilina come me e per essere stata la mia sveglia personale per ben due anni. La complicità nata è qualcosa da conservare. Sei un'amica da 24… e lode!

A Giuseppe e Greys per il materiale che mi hanno fornito e per essere per me uno stimolo continuo.

A tutti gli amici, che sono la famiglia che ho scelto ed in particolare a Michela, Giulia, Laura e Camilla. Il bene che vi voglio non è sicuramente quantificabile.

Ed infine, per concludere, un augurio alla sottoscritta, da parte della sottoscritta, per quel che verrà.