UNIVERSITÀ POLITECNICA DELLE MARCHE
FACOLTÀ DI MEDICINA E CHIRURGIA

Corso di Laurea in Tecniche di Laboratorio Biomedico

PARAOXONASI 2:
UN NUOVO BIOMARCATORE
DELL'AGGRESSIVITÀ DEI TUMORI CUTANEI?

Relatore:
Chiar.ma Prof.
Eleonora Salvolini

Tesi di Laurea di:
Rachele Polzonetti

Correlatore:
Chiar.ma Prof.
Monica Emanuelli

Anno Accademico 2019/2020

INDICE

1. INTRODUZIONE 4
2. PARTE GENERALE 8
2.1 Struttura e funzione della cute 8
2.2 Tumori cutanei non melanomatosi 14
2.2.1 Carcinoma basocellulare 14
2.2.1.1 Genesi e caratteristiche clinico-patologiche 14
2.2.1.2 Fattori di rischio 15
2.2.1.3 Incidenza 16
2.2.1.4 Diagnosi e Terapia 16
2.2.2 Carcinoma squamocellulare 17
2.2.2.1 Genesi e caratteristiche clinico-patologiche 17
2.2.2.2 Fattori di rischio 19
2.2.2.3 Incidenza 19
2.2.2.4 Diagnosi e Terapia 20
2.3 Melanoma cutaneo 21
2.3.1 Genesi e caratteristiche clinico-patologiche 21
2.3.2 Fattori di rischio 22
2.3.3 Incidenza e Mortalità 23
2.3.4 Diagnosi e Fattori Prognostici 24
2.3.5 Terapia 30
3. PARAOXONASI 2 32
3.1 Struttura e localizzazione 33
3.2 Substrati e Ruolo fisiologico 35
3.3 Ruolo nei tumori 36
4. MATERIALI E METODI 40
4.1 Pazienti e campioni tissutali 40
4.2 Analisi immunoistochimica 43
4.3 Analisi statistica 44
5. RISULTATI 45
5.1 Espressione della paraoxonasi 2 nel BCC e nel SCC 45

5.2 Espressione della paraoxonasi 2 nel melanoma cutaneo 51
6. DISCUSSIONE E CONCLUSIONI 55
7. BIBLIOGRAFIA 58

1. INTRODUZIONE

Le neoplasie cutanee sono i tumori maligni che vengono diagnosticati più di frequente nella popolazione bianca e costituiscono un gruppo eterogeneo che comprende sia i melanomi cutanei sia i tumori della cute non melanomatosi (nonmelanoma skin cancer, NMSC). Questi ultimi derivano perlopiù dalla trasformazione maligna dei cheratinociti e comprendono, tra gli altri, il carcinoma basocellulare (basal cell carcinoma, BCC) e il carcinoma squamocellulare (squamous cell carcinoma, SCC), che rappresentano rispettivamente il 75% circa ed oltre il 20% di tutti i NMSC. Entrambi sono più comuni nel sesso maschile e i principali fattori di rischio sono rappresentati dall'esposizione alle radiazioni ultraviolette (UV), dalla carnagione chiara, dall'età e da un indebolimento del sistema immunitario. Per quanto riguarda il BCC, esso origina dai cheratinociti dello strato basale dell'epidermide ed è la più comune tra tutte le forme di cancro. Ne sono stati descritti vari sottotipi, ciascuno dei quali presenta aspetti clinici e prognostici diversi. Non esiste un sistema di stadiazione specifico per il carcinoma basocellulare, perché si tratta di un tumore che di solito rimane localizzato. La variante più comune è quella nodulare, che rappresenta il 50% circa di tutti i BCC e si caratterizza per la presenza di grandi noduli neoplastici dai margini ben definiti. È considerato un sottotipo a basso rischio e dopo resezione chirurgica le recidive e le metastasi sono estremamente rare. Il carcinoma basocellulare infiltrante, al contrario, è costituito da piccoli cordoni e nidi di cellule basaloidi atipiche che mostrano una crescita invasiva e possono infiltrare l'ipoderma, i

muscoli e gli annessi cutanei. Si tratta di una variante più aggressiva e richiede un controllo rigoroso dei margini chirurgici a causa dell'elevato rischio di recidiva (Apalla et al., 2017; Alam et al., 2011; WHO, 2018; Samarasinghe et al., 2012).

Per quanto concerne il carcinoma squamocellulare, esso ha origine dai cheratinociti dello strato spinoso. Recentemente è stato osservato un aumento della sua incidenza, dovuto ad una maggiore esposizione ai raggi UV e all'innalzamento dell'età media. Per quanto riguarda la localizzazione, il carcinoma squamocellulare predilige le zone maggiormente esposte al sole, in particolare la regione della testa e del collo, dove la lesione si manifesta come un nodulo o una placca eritematosa con superficie desquamante, che può andare incontro ad ulcerazione. Ne sono state descritte forme con diverso grado di differenziazione e ne esistono inoltre diversi sottotipi, il più comune dei quali si caratterizza per la presenza di cheratinociti atipici che invadono il derma. Uno spessore maggiore di 2 mm, un diametro che supera i 2 cm, un basso grado di differenziazione e la localizzazione della lesione primaria a livello dell'orecchio o del labbro rappresentano dei fattori prognostici negativi per il carcinoma squamocellulare. Anche se la terapia chirurgica è risolutiva nella maggior parte dei casi di SCC, alcuni pazienti possono sviluppare recidive o metastasi. In particolare, i carcinomi della testa e del collo metastatizzano più facilmente di quelli localizzati a livello del tronco e delle estremità. (Apalla et al., 2017; WHO, 2018; Parekh and Seykora, 2017; Shulstad and Proper, 2010; Gurudutt and Genden, 2011; Paolino et al., 2017; Hanlon, 2013).

Il melanoma deriva invece dalla trasformazione neoplastica dei melanociti e, nonostante rappresenti meno del 5% di tutti i tumori cutanei, è il più aggressivo e letale. La diagnosi precoce è pertanto di cruciale importanza per la prognosi, dal momento che la sopravvivenza a 5 anni scende dal 99%, per le lesioni diagnosticate precocemente, a circa il 14%, per quelle individuate tardivamente (Ouyang, 2010; Mishra et al., 2018).

È importante pertanto identificare dei nuovi marcatori che possano essere utili sia nella valutazione prognostica sia nella messa a punto di terapie mirate.

In questo lavoro di tesi ci siamo in particolare focalizzati sull'enzima paraoxonasi 2 (PON2), che appartiene alla famiglia multigenica delle paraoxonasi, che comprende anche la PON1 e la PON3. Queste ultime sono espresse principalmente nel fegato e vengono secrete nel plasma, ove si trovano associate alle lipoproteine. La PON2 mostra al contrario un pattern di espressione ubiquitario e rimane all'interno della cellula. In particolare, si tratta di una proteina transmembrana di tipo II che si localizza a livello dell'involucro nucleare, del reticolo endoplasmatico, dei mitocondri (dove si trova associata al coenzima Q) e della membrana plasmatica. Il suo effetto antiossidante è dovuto alla capacità di ridurre la produzione delle specie reattive dell'ossigeno (ROS). In questo modo contrasta lo stress ossidativo, così come lo sviluppo di numerose patologie infiammatorie (She et al., 2012; Ng et al., 2001; Altenhöfer et al., 2010).

Studi recenti hanno messo in evidenza una overespressione della PON2 in alcuni tumori solidi, come ad esempio il carcinoma della vescica e quello gastrico. In diverse linee cellulari tumorali questo aumento dei livelli dell'enzima sembra determinare una

maggiore resistenza allo stress ossidativo ed un aumento degli indici di proliferazione e sopravvivenza cellulare. Una ridotta espressione della PON2 si traduce al contrario in un aumento del tasso apoptotico (Bacchetti et al., 2017; Wang et al., 2019).

Finora non sono stati riportati dati relativi alla espressione di tale enzima e al ruolo svolto nei tumori cutanei. Scopo della presente tesi è stato quindi quello di analizzare l'espressione immunoistochimica della PON2 nel BCC, nel SCC e nel melanoma cutaneo e di valutare l'eventuale presenza di una correlazione tra i livelli enzimatici e i principali parametri prognostici.

2. PARTE GENERALE

2.1 Struttura e funzione della cute

La cute è l'organo più vasto del corpo umano. Nell'uomo adulto si estende per circa 2 m^2 e rappresenta approssimativamente il 20% del peso corporeo. Essa è costituita da due strati principali, diversi per origine embrionale, struttura e funzione: l'epidermide, lo strato più esterno, è costituito da un epitelio pavimentoso pluristratificato cheratinizzato, mentre il derma sottostante è un tessuto connettivo denso a fibre intrecciate. L'epidermide è priva di vasi sanguigni, pertanto l'ossigeno e i nutrienti giungono dal derma per diffusione ed il loro passaggio è favorito dalla membrana basale, presente a livello della giunzione dermo-epidermica. Sotto al derma si trova l'ipoderma (o strato sottocutaneo), che è formato da un tessuto connettivo lasso ricco di adipociti. Lo spessore dell'epidermide varia in base all'area anatomica che si prende in considerazione. Ad esempio, a livello delle palpebre è particolarmente sottile (0,06 mm) mentre nel palmo della mano e nella pianta del piede è molto più spessa e può misurare da 0,8 mm fino a 1,4 mm. L'epidermide è costituita da quattro tipi cellulari: i cheratinociti, che rappresentano la popolazione più abbondante, i melanociti, le cellule di Langherans e le cellule di Merkel. Le cellule epidermiche si dispongono in quattro o cinque strati. Dalla profondità alla superficie possiamo riconoscere: lo strato basale (o germinativo), lo spinoso, il granuloso, il lucido (presente solo laddove l'epidermide è più spessa) ed il corneo (Figura 1).

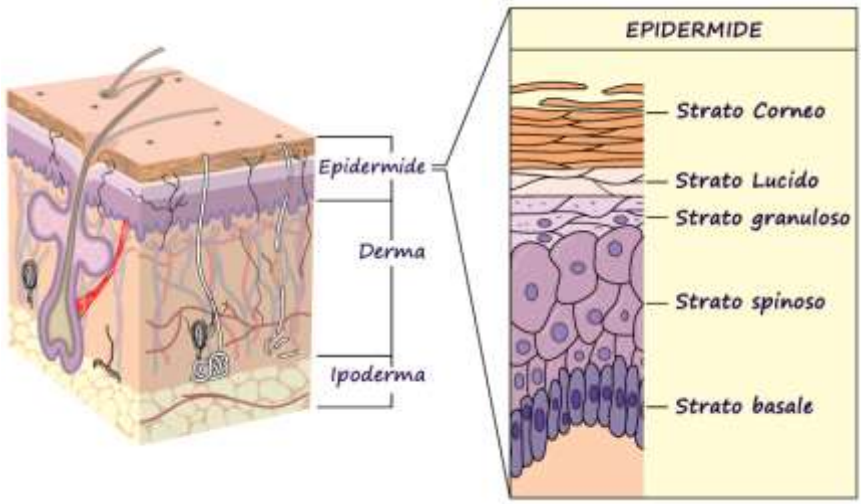

Figura 1. *Struttura della cute.*

I cheratinociti costituiscono più del 90% delle cellule epidermiche. Quelli che si trovano nello strato basale presentano una forma cubica o cilindrica e si dispongono in un unico strato. Essi si ancorano alla membrana basale per mezzo di emidesmosomi e formano il comparto staminale, responsabile del rinnovamento continuo dell'epidermide. Tali cellule infatti si dividono per mitosi e ognuna di esse dà origine ad un elemento che rimane nello strato germinativo e ad un altro che inizia un processo di differenziamento terminale (chiamato citomorfosi cornea), che ha una durata media di circa un mese e lo porta a trasformarsi in una lamella cornea. I cheratinociti basali sono caratterizzati dalla presenza di filamenti intermedi di cheratina, detti tonofilamenti, composti dalle cheratine K5/K14, e sono uniti tra loro e alle cellule del sovrastante strato spinoso mediante desmosomi. Lo strato spinoso è formato invece da 4-8 strati di cellule poliedriche unite tra loro da

numerosi desmosomi situati a livello di brevi espansioni citoplasmatiche, che conferiscono loro il tipico aspetto morfologico a cui tali cellule devono il nome. I cheratinociti dello strato spinoso esprimono le citocheratine K1/K10 e sintetizzano l'involucrina, una proteina che contribuisce alla formazione dell'involucro cellulare corneificato che si organizza sul lato citoplasmatico della membrana cellulare. Per quanto riguarda lo strato granuloso, il nome deriva dal fatto che le cellule che lo compongono sono ricche di granuli di cheratoialina, di forma irregolare e non delimitati da membrana, ricchi di proteine come la profilaggrina, precursore della filaggrina, che favorisce l'aggregazione dei filamenti di cheratina in fasci paralleli. Tali cellule producono anche una proteina dell'involucro corneificato, la loricrina. A questo livello inizia inoltre la degenerazione del nucleo e degli organelli cellulari dei cheratinociti. Le cellule della parte superiore dello strato spinoso e quelle dello strato granuloso si caratterizzano anche per la presenza di corpi lamellari (o cheratinosomi), che contengono delle lamelle lipidiche che vengono rilasciate nello spazio intercellulare e contribuiscono alla funzione di barriera della cute. Lo strato lucido è presente solo nell'epidermide che riveste il palmo della mano e la pianta del piede. Le cellule di questo strato possiedono una membrana plasmatica ispessita e sono prive di nucleo e organuli. Lo strato corneo è costituito da lamine di cellule morte (corneociti) che non contengono né il nucleo né gli organuli cellulari e si distaccano continuamente dalla superficie dell'epidermide in seguito alla rottura dei desmosomi che le tengono unite. La loro desquamazione è di norma bilanciata dalla proliferazione delle cellule basali. Il loro citoplasma è ripieno di filamenti di

cheratina fittamente stipati, mentre sul versante citoplasmatico della membrana cellulare involucrina, loricrina e filaggrina si organizzano a formare un involucro cellulare corneificato. Lo strato corneo fornisce protezione contro stimoli di tipo meccanico e chimico e nei confronti dei microrganismi e riduce l'evaporazione dei liquidi tissutali.

I melanociti sono grosse cellule dendritiche che derivano dalla cresta neurale e si trovano principalmente nello strato basale e in minor misura in quello spinoso. Nel citoplasma contengono granuli specifici di forma ovale, i melanosomi, in cui viene immagazzinata la melanina, un pigmento ad azione fotoprotettiva che contribuisce a determinare il colore della pelle ed è sintetizzato a partire dalla diidrossifenilalanina (DOPA). Nell'uomo i melanociti sintetizzano due differenti classi di melanina: la eumelanina, (pigmento marrone scuro) e la feomelanina (pigmento rosso-giallastro). I melanosomi maturi si portano verso le estremità dei processi dendritici dei melanociti, da dove fuoriescono, e vengono successivamente fagocitati dai cheratinociti adiacenti. All'interno di questi ultimi i granuli si accumulano soprattutto nella zona sovranucleare, proteggendo cosi il nucleo dalle radiazioni UV (Figura 2).

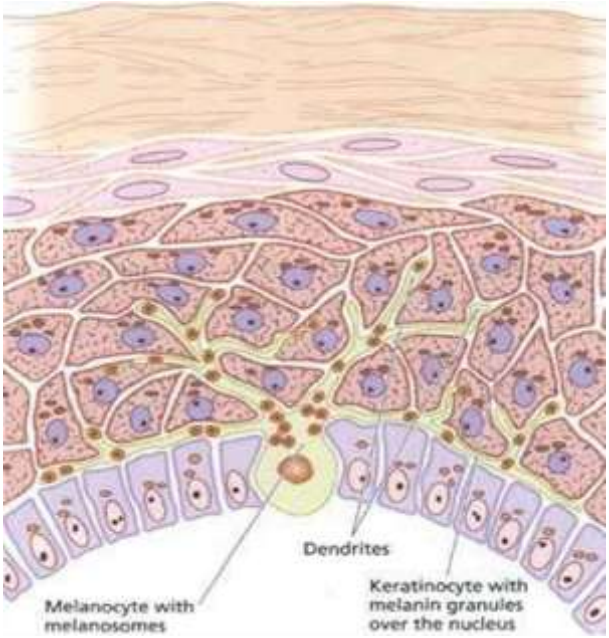

Figura 2. *Disegno raffigurante un melanocita e i suoi rapporti con i cheratinociti adiacenti.*

Le cellule di Langherans si trovano invece negli strati soprabasali. Si tratta di cellule dendritiche dalla forma stellata che appartengono alla linea monocito-macrofagica e sono coinvolte nella risposta immunitaria. In particolare, esse svolgono la funzione di cellule presentanti l'antigene. Al microscopio elettronico si identificano facilmente perché contengono i granuli di Birbeck, dalla caratteristica forma a racchetta da tennis. Per quanto riguarda le cellule di Merkel, sono cellule di origine epiteliale che si trovano nello strato basale e fungono da meccanocettori. Per questo motivo hanno contatti sinaptici con fibre nervose afferenti sensitive (Ross et al., 2010; Dalle Donne et al., 2011).

La pelle svolge numerose funzioni. Essa rappresenta l'interfaccia tra l'organismo e il mondo esterno e per questo ha un ruolo fondamentale nella protezione del corpo. La cute costituisce infatti una barriera protettiva contro gli agenti patogeni, gli insulti chimici e gli effetti dannosi delle radiazioni UV. Essa rappresenta inoltre l'organo sensoriale più esteso del corpo umano, grazie alla presenza di recettori tattili, termici e dolorifici. Per di più, la pelle riveste anche un ruolo essenziale nella produzione di vitamina D e svolge un'importante funzione di termoregolazione: il tessuto adiposo ed i peli prevengono infatti la dispersione del calore, mentre la produzione di sudore favorisce l'abbassamento della temperatura corporea. (Baumann and Saghari, 2009; Leithauser et al., 2016)

La cute può essere soggetta a numerose patologie differenti. Ad esempio, le cellule che la compongono possono andare incontro a trasformazione neoplastica, causando l'insorgenza di tumori. Le neoplasie cutanee sono le più diagnosticate al mondo e rappresentano uno dei principali problemi di salute pubblica a livello mondiale. Esse costituiscono un gruppo eterogeneo che comprende sia i melanomi cutanei sia i NMSC. I primi risultano dalla trasformazione maligna dei melanociti, mentre gli altri originano perlopiù dai cheratinociti. L'incidenza dei tumori della pelle è in continuo aumento nonostante vi sia una discrepanza nei sistemi nazionali di registrazione dei casi, per il fatto che molti dei NMSC non vengono annotati (Linares et al., 2015; Losquadro, 2017).

2.2 Tumori cutanei non melanomatosi

I NMSC rappresentano un vasto gruppo di tumori cutanei, la maggior parte dei quali deriva dalla trasformazione maligna dei cheratinociti, ma comprendono anche neoplasie rare come il carcinoma a cellule di Merkel e il sarcoma di Kaposi (Brandt and Moore, 2019). I carcinomi cheratinocitari, sono i tumori che vengono diagnosticati più di frequente ma, a differenza del melanoma, hanno un tasso di mortalità molto basso. Le forme più comuni di NMSC sono il carcinoma basocellulare ed il carcinoma squamocellulare.

2.2.1 Carcinoma basocellulare

2.2.1.1 Genesi e caratteristiche clinico-patologiche

Il BCC rappresenta la neoplasia maligna più frequente. Esso origina dai cheratinociti dello strato basale dell'epidermide e clinicamente può presentarsi come placche rossastre, ulcerazioni o erosioni non tendenti alla guarigione, escrescenze di colore rosa, noduli o cicatrici. Ha una crescita molto lenta e generalmente rimane poco visibile per anni. Metastatizza molto di rado (0,05-0,1% dei casi) e per tale motivo ha un basso tasso di mortalità. Ciononostante, può rappresentare una patologia altamente deturpante, considerata la sua predilezione per le zone esposte al sole, come il viso, e la sua tendenza a crescere localmente e ad invadere e distruggere i tessuti circostanti. Ne esistono diverse varianti, che vengono classificate anche in base al tipo di crescita, all'architettura e alla differenziazione. La più diffusa è quella nodulare, che è più frequente nella regione della

testa e del collo e si presenta tipicamente come una papula o un nodulo traslucido e perlaceo rosato, con superficie liscia e bordo leggermente rilevato e rotondo. Le lesioni di grado avanzato possono presentare ulcerazioni. È il sottotipo meno aggressivo e raramente dà origine a metastasi e recidive. La variante superficiale si manifesta solitamente a livello del tronco e degli arti inferiori (come il BCC fibroepiteliale) e si presenta come una macchia o una sottile placca eritematosa con una rientranza centrale coperta da una crosta e i margini assottigliati. Il BCC infiltrante, quello morfeiforme (o sclerosante), la variante micronodulare ed il sottotipo basosquamoso (caratterizzato da una componente squamocellulare maligna associata) mostrano un comportamento più aggressivo (Cockerell et al., 2011).

2.2.1.2 Fattori di rischio

Il fattore di rischio principale è rappresentato dall'esposizione ai raggi solari. In particolare, le radiazioni UVB sono considerate più cancerogene rispetto alle UVA. L'esposizione intermittente sembra essere maggiormente correlata all'insorgenza del BCC, anche se alcuni studi hanno dimostrato un aumento del rischio in presenza di un'esposizione cronica e cumulativa (soprattutto per motivi lavorativi). È stata inoltre osservata un'associazione dose-dipendente tra l'uso di lettini solari e il rischio di sviluppare questo tipo di neoplasia, soprattutto in giovane età. A livello cutaneo tali radiazioni causano delle mutazioni genetiche. In circa il 50% dei BCC sono stati osservati dei difetti del gene oncosoppressore TP53, normalmente deputato alla regolazione

dell'apoptosi, con conseguente aumento della proliferazione cellulare. I soggetti con fototipo chiaro presentano un rischio di ammalarsi più elevato. L'incidenza del BCC è inoltre maggiore nei soggetti affetti da xeroderma pigmentoso, un raro disordine autosomico recessivo caratterizzato da mutazioni dei geni implicati nella riparazione del DNA, da sindrome di Bazex-Dupré-Christol, una genodermatosi rara legata al cromosoma X e trasmessa con modalità dominante, da sindrome di Gorlin o da quella di Rombo. Altri fattori di rischio sono rappresentati dall'immunosopressione cronica e dall'esposizione a radiazioni ionizzanti o ad agenti tossici come l'arsenico (Kaskel et al, 2015; Zhang et al., 2012; Castori et al. 2012; Brandt and Moore, 2019; Cockerell et al., 2011).

2.2.1.3 Incidenza

Il tasso di incidenza è elevato in tutto il mondo, ma è maggiore nella popolazione bianca e nel sesso maschile. Per quanto riguarda l'età, il carcinoma basocellulare può svilupparsi negli individui giovani ma è più comune dopo la sesta decade di vita. In particolare, il tasso d'incidenza raddoppia tra i 40 ed i 70 anni (Cameron et al., 2018).

2.2.1.4 Diagnosi e Terapia

Il carcinoma basocellulare non risulta semplice da diagnosticare al momento della sua comparsa, dato che può somigliare a lesioni dovute a patologie non neoplastiche, come la psoriasi o l'eczema. La presenza di una ferita aperta che sanguina e non guarisce per

diverse settimane o la comparsa di croste associate a prurito o dolore nelle regioni interessate sono sintomi molto comuni del BCC. La diagnosi viene successivamente confermata dall'esame istologico. La terapia d'elezione è rappresentata dall'escissione chirurgica radicale con valutazione post-operatoria dei margini. La chirurgia di Mohs è invece da preferire nel caso di lesioni ad altro rischio di recidiva, nelle recidive e in zone particolari come il volto, dal momento che tale tecnica minimizza la quantità di tessuto sano da asportare. Per le lesioni a basso rischio vengono invece raccomandati il curettage o la crioterapia (che utilizza le proprietà citotossiche dell'azoto liquido). La terapia fotodinamica si usa per trattare i BCC superficiali. In presenza di condizioni cliniche tali da non consentire l'approccio chirurgico si fa invece ricorso alla terapia topica (con imiquimod o con 5-Fluorouracile) o alla radioterapia (soprattutto in caso di lesioni estese). I pazienti con lesioni di grado avanzato o metastatiche vengono sottoposti a chemioterapia, anche se durante la somministrazione dei farmaci chemioterapici si possono manifestare degli effetti avversi e lo sviluppo di resistenza è frequente (Madan et al., 2010; Sherry et al., 2010; Rowe et al., 1989; Roozeboom et al., 2016; Basset-Séguin et al., 2017).

2.2.2 Carcinoma squamocellulare

2.2.2.1 Genesi e caratteristiche clinico-patologiche

Il carcinoma squamocellulare è il NMSC più comune dopo il basocellulare. Rispetto a quest'ultimo ha una maggiore tendenza a recidivare e a dare metastasi. Esso origina dai

cheratinociti dello strato spinoso dell'epidermide e/o dagli annessi cutanei e si presenta di solito come un nodulo o una placca eritematosa con superficie desquamante, che può andare incontro ad ulcerazione ed è spesso soggetta a sanguinamento. Il SCC predilige le zone più esposte al sole, in particolare la regione della testa e del collo (i carcinomi della testa e del collo metastatizzano più facilmente di quelli localizzati a livello del tronco e delle estremità) e si sviluppa spesso a partire da una lesione precancerosa come la cheratosi attinica, che può progredire verso un carcinoma in situ (intraepiteliale) e successivamente verso un SCC infiltrante, in cui i cheratinociti atipici invadono il derma.
Il carcinoma squamocellulare presenta diversi gradi di differenziazione (G1: ben differenziato, G2: moderatamente differenziato, G3: scarsamente differenziato, G4: indifferenziato). La forma ben differenziata, in particolare, si caratterizza per la presenza di strutture cheratinizzate chiamate "perle cornee". Il SCC scarsamente differenziato, al contrario, mostra un pattern altamente infiltrante e la cheratinizzazione è assente.
Ne sono state descritte diverse varianti istologiche (anche se l'applicazione dei parametri morfologici prognostici è oggetto di controversie), tra cui il SCC acantolitico (o pseudoghiandolare), il carcinoma adenosquamoso (che presenta al contrario una differenziazione ghiandolare), il carcinoma squamocellulare a cellule fusate (che infiltra il derma profondo, il sottocute, i muscoli e le ossa), la variante desmoplastica (in cui le cellule neoplastiche sono circondate da uno stroma ricco di fibre collagene), il carcinoma squamocellulare ad anello con castone (in cui i cheratinociti atipici presentano vacuoli intracitoplasmatici che spingono il nucleo verso la periferia), il SCC pigmentato (che

presenta cellule dendritiche melanocitiche) ed il carcinoma verrucoso (caratterizzato da una proliferazione eso-endofitica con papillomatosi ed acantosi). Per quanto riguarda il cheratoacantoma, secondo alcuni autori è una lesione benigna mentre secondo altri si tratta di un sottotipo ben differenziato di SCC in grado di regredire spontaneamente (WHO, 2018; Cassarino et al., 2006a; Cassarino et al., 2006b).

2.2.2.2 Fattori di rischio

Il fattore di rischio principale è rappresentato anche in questo caso dall'esposizione ai raggi UV, naturali ed artificiali, e il gene più mutato è quello che codifica per la p53. Diversi fattori possono aumentare il rischio di sviluppare un SCC, ma l'esposizione cronica e cumulativa al sole, specialmente durante l'infanzia e la giovinezza, riveste un ruolo primario. I soggetti con carnagione chiara ed età avanzata hanno un rischio di ammalarsi più elevato. Altri fattori di rischio sono rappresentati dall'immunosoppressione, dalla presenza di patologie rare come lo xeroderma pigmentoso o l'albinismo, dall'infezione da papillomavirus (HPV) e dall'esposizione a radiazioni ionizzanti o ad agenti tossici (WHO, 2018; Que et al., 2018; zur Hausen, 2009).

2.2.2.3 Incidenza

Il carcinoma squamocellulare rappresenta il tumore cutaneo più frequente dopo il basocellulare. I dati epidemiologici sono con tutta probabilità sottostimati a causa della mancanza di una registrazione sistematica dei singoli casi nei registri nazionali dei

tumori. Il SCC è più comune nel sesso maschile e negli individui con carnagione chiara e l'incidenza aumenta con l'età. Recentemente è stato osservato un aumento dell'incidenza, dovuto ad una maggiore esposizione ai raggi ultravioletti e all'innalzamento dell'età media (WHO, 2018).

2.2.2.4 Diagnosi e Terapia

La diagnosi clinica è confermata dall'esame istologico. Una diagnosi precoce aiuta la gestione corretta del paziente, dal momento che il carcinoma squamocellulare può avere una prognosi infausta, soprattutto se si tratta di forme poco differenziate e localizzate nella regione della testa e del collo, che hanno una maggiore tendenza a recidivare e a metastatizzare, così i SCC che insorgono su lesioni preesistenti o quelli con diametro maggiore o uguale a 2 cm e/o con profondità maggiore o uguale a 2 mm. Per quanto concerne la stadiazione, l'ultima versione del sistema TNM (AJCC, 2018) non è ottimale perché mette insieme SCC con diversi gradi di aggressività. La maggior parte dei SCC è trattata con un'escissione chirurgica radicale con controllo istopatologico dei margini di resezione. La chirurgia di Mohs è invece indicata per trattare le recidive e le lesioni che insorgono ad esempio a livello del naso, delle orecchie, degli occhi e delle labbra. I tumori ben differenziati, a crescita lenta e con un diametro inferiore a 1 cm possono essere rimossi tramite curettage ed elettrodissecazione. Per i SCC meno aggressivi, se non è possibile ricorrere alla terapia chirurgica, possono essere presi in considerazione degli approcci non chirurgici come la terapia fotodinamica. Se la terapia chirurgica è

controindicata si può ricorrere anche alla radioterapia, specialmente per le lesioni piccole e poco profonde. La radioterapia si utilizza anche come trattamento adiuvante in presenza di metastasi. I SCC a basso rischio possono essere trattati anche con la criochirurgia. Il trattamento con chemioterapici è ancora al vaglio in diversi trial clinici (Linares et al., 2015; Kallini et al., 2015).

2.3 Melanoma cutaneo

2.3.1 Genesi e caratteristiche clinico-patologiche

Il melanoma è il risultato della trasformazione neoplastica dei melanociti e, oltre alla cute, può svilupparsi in tutti i distretti in cui sono presenti tali cellule, ad esempio a livello delle mucose, dell'uvea e delle leptomeningi. Il più comune è però quello cutaneo che, pur rappresentando meno del 5% dei tumori della cute, risulta essere quello con maggiore tasso di mortalità. Le radiazioni UV possono indurre la trasformazione maligna dei melanociti attraverso un meccanismo diretto o indiretto. Nel primo caso si verificano diverse mutazioni a carico di protoncogeni o di geni oncosoppressori. Nella trasformazione indiretta, invece, si formano dapprima dei nevi benigni che, grazie al sistema immunitario, raramente progrediscono fino al melanoma. Le radiazioni UV possono tuttavia determinare l'insorgenza di mutazioni aggiuntive che causano la trasformazione maligna dei melanociti. Quelle più frequenti portano ad un'attivazione anomala del pathway mediato dalla proteina chinasi MAPK (mitogen-activated protein kinase), che è coinvolto nella trasduzione dei segnali intracellulari indotti dai fattori di

crescita e dagli ormoni, con conseguente attivazione dell'espressione di geni coinvolti nella proliferazione e nel differenziamento cellulare.

Per quanto riguarda i sottotipi istologici, quelli principali sono quello a diffusione superficiale (che rappresenta circa il 70% di tutti i melanomi), il nodulare (che presenta un pattern di crescita verticale), la lentigo maligna (che mostra una progressione lenta e colpisce maggiormente il volto degli individui anziani), il melanoma lentigginoso acrale (che ha un'elevata incidenza nei soggetti con pigmentazione della cute più scura e normalmente insorge a livello del palmo della mano e della pianta del piede e negli spazi subungueali), la forma desmoplastica (lesione non comune che si riscontra di solito in pazienti anziani) e quella amelanotica (caratterizzata dall'assenza di pigmentazione) (Matthews et al., 2017; Leonardi et al., 2018; Carlino et al., 2015; Markovic et al., 2007).

2.3.2 Fattori di rischio

Il principale fattore di rischio è rappresentato dall'esposizione alle radiazioni UV. In particolare, in base alla causa che ne ha determinato l'insorgenza, i melanomi si classificano in: melanomi originati da esposizione cronica al sole (chronic sun damage, CSD), che insorgono in età più avanzata (> 55 anni) ed interessano soprattutto testa, collo, regione dorsale e arti superiori, e melanomi originati da esposizione intermittente (non-chronic sun damage, nCSD), che hanno un carico mutazionale più basso ed insorgono in individui più giovani, interessando soprattutto il tronco e le estremità prossimali. Il melanoma cutaneo colpisce più frequentemente gli individui con fototipo chiaro, che

tendono più a scottarsi che ad abbronzarsi e che presentano un numero molto elevato di nevi e lentiggini. Inoltre, molte sindromi o condizioni genetiche, come lo xeroderma pigmentoso o la sindrome familiare con nevi atipici multipli e melanoma, sono associate ad un significativo incremento del rischio di sviluppare il melanoma cutaneo. Una storia familiare caratterizzata da un'anamnesi positiva per melanoma costituisce un altro importante fattore di rischio. Anche l'immunosoppressione cronica aumenta le probabilità di insorgenza (Psaty et al., 2010; Titus-Ernstoff et al., 2005).

2.3.3 Incidenza e Mortalità

Il melanoma è il sesto tumore più frequentemente diagnosticato nell'uomo e rappresenta l'80% dei decessi imputabili ai tumori della cute. L'incidenza varia in base all'area geografica, all'etnia, all'età e al sesso e negli ultimi anni ha registrato un aumento, in particolar modo in Nord-America, Europa ed Oceania. L'incidenza è maggiore nella razza caucasica e in generale gli uomini sono più suscettibili delle donne. In particolare, negli uomini di razza caucasica il melanoma insorge più frequentemente sulla schiena e sulle spalle, mentre nelle donne a livello delle gambe. I melanomi che si sviluppano sul tronco insorgono tra i 50 e i 60 anni, mentre quelli che si sviluppano a livello della testa e del collo verso gli 80 anni. Il melanoma ha un tasso di mortalità molto elevato, che è influenzato anch'esso dall'area geografica, dall'etnia, dall'età e dal sesso. In particolare, esso è più alto nelle popolazioni a carnagione chiara, negli uomini e negli individui con più di 70 anni di età. A differenza del tasso di incidenza, quello di mortalità ha registrato

un notevole calo nel corso degli anni, probabilmente grazie al miglioramento delle tecniche di screening (Ferlay et al., 2012; Nikolau et al., 2014; Green et al., 1993; Whiteman et al., 2016; Khosrotehrani et al., 2015).

2.3.4 Diagnosi e Fattori Prognostici

Il melanoma viene di solito diagnosticato casualmente durante gli esami di routine della cute. In particolare, l'esame clinico combinato con la dermoscopia è più sensibile rispetto alla valutazione a occhio nudo. In alcuni casi, i pazienti possono avvertire la presenza di un nodulo, di un prurito persistente, di sanguinamento, oppure la formazione di una crosta a livello di un nevo. Sfortunatamente, però, molti melanomi sono asintomatici. Qualsiasi lesione pigmentata che presenta caratteristiche ascrivibili alle categorie presenti all'interno del sistema denominato "ABCDE" dovrebbe essere considerata sospetta. Tale sistema si basa sulla valutazione di caratteristiche quali l'Asimmetria della lesione, la regolarità dei Bordi, la variazione del Colore, il Diametro e l'Evoluzione, o tempistica di crescita, della lesione. La diagnosi viene confermata mediante biopsia e successivo esame istopatologico. Considerando che la profondità di invasione è un fattore prognostico molto importante, la biopsia escissionale dell'intero campione, con margini in tessuto sano di 1-2 mm, è il metodo più efficace per consentire una corretta diagnosi e pianificare il successivo trattamento. Per quanto riguarda i fattori prognostici, il più importante è lo spessore di Breslow, che viene misurato dallo strato granuloso o dal fondo dell'ulcerazione fino al punto di massima infiltrazione, mentre l'istotipo non è

considerato oggi un fattore prognostico indipendente. Per quanto concerne invece il livello di Clark, che indica l'approfondimento del melanoma negli strati della cute, non è incluso nell'attuale sistema di stadiazione AJCC (8ª edizione, 2018), anche se viene riportato nel referto istopatologico. Va inoltre indicato l'indice mitotico (numero di mitosi/mm^2), che presenta un elevato valore prognostico. Una volta effettuata la diagnosi, è necessario valutare l'eventuale diffusione metastatica del tumore. Per ciò che concerne la stadiazione, viene impiegata la classificazione TNM (Tumour, Nodes, Metastasis), che fornisce informazioni importanti sulla prognosi (Tabelle 1, 2 e 3). Lo stadio T_0 indica la condizione di non evidenza di un tumore primario, mentre T_{is} indica un melanoma *in situ*, in cui le cellule tumorali non sono penetrate nell'epidermide (Aitken et al., 2010; Ward et al., 2017; Amin et al., 2017).

Tabella 1. Stadiazione del melanoma secondo AJCC (8ª edizione) (tratto da Linee Guida AIOM 2018 MELANOMA).

Categoria T	*Spessore di Breslow^*	*Ulcerazione*
T1 ≤ 1,0 mm		
T1a	a: <0,8 mm	Assente
T1b	b: <0,8 mm	Presente
	0,8-1,0 mm	Assente/Presente
T2 >1,0-2,0 mm		
T2a	a: >1,0-2,0 mm	Assente
T2b	b: >1,0-2,0 mm	Presente
T3 >2,0-4,0 mm		
T3a	a: >2,0-4.0 mm	Assente
T3b	b: >2,0-4.0 mm	Presente
T4 > 4,0 mm		
T4a	a: > 4,0 mm	Assente
T4b	b: > 4,0 mm	Presente

*Categoria N^^*	*N° di linfonodi regionali coinvolti*	*Metastasi in-transit, satelliti, e/o microsatellitosi ^^^*
N1	1 linfonodo coinvolto oppure metastasi in-transit, satelliti, e/o microsatellitosi in assenza di linfonodi regionali coinvolti	
N1a	a: 1 linfonodo clinicamente occulto (diagnosticato con biopsia del linfonodo sentinella)	a: Assenti
N1b	b: 1 linfonodo dimostrato clinicamente	b: Assenti
N1c	c: Linfonodi regionali non coinvolti	c: Presenti
N2	2-3 linfonodi coinvolti oppure metastasi in-transit, satelliti, e/o microsatellitosi con 1 linfonodo regionale coinvolto	
N2a	a: 2 o 3 linfonodi clinicamente occulti (diagnosticati con biopsia del linfonodo sentinella)	a: Assenti
N2b	b: 2 o 3 linfonodi, di cui almeno 1 dimostrato clinicamente	b: Assenti
N2c	c: 1 linfonodo clinicamente occulto o diagnosticato clinicamente	c: Presenti
N3	4 o più linfonodi coinvolti oppure metastasi in-transit, satelliti, e/o microsatellitosi con 2 o più linfonodi regionali coinvolti oppure qualsiasi numero di pacchetti linfonodali (linfonodi confluenti) con o senza metastasi in transit, satelliti e/o microsatellitosi	
N3a	a: 4 o più linfonodi clinicamente occulti (diagnosticati con biopsia del linfonodo sentinella)	a: Assenti
N3b	b: 4 o più linfonodi, di cui almeno 1 dimostrato clinicamente oppure presenza di pacchetti linfonodali (linfonodi confluenti), in qualsiasi numero	b: Assenti
N3c	c: 2 o più linfonodi clinicamente occulti o diagnosticati clinicamente e/o presenza di pacchetti linfonodali (linfonodi confluenti), in qualsiasi numero	c: Presenti

Sede	*Sede Anatomica*	*LDH*
M1	Evidenza di metastasi a distanza	
M1a	a: Metastasi a distanza alla cute, tessuti molli compreso il muscolo e/o linfonodi non regionali	Non valutato o non specificato
M1a(0)		Non elevato
M1a(1)		Elevato
M1b	b: Metastasi a distanza al polmone con o senza sedi di malattia M1a	Non valutato o non specificato
M1b(0)		Non elevato
M1b(1)		Elevato

M1c **M1c(0)** **M1c(1)**	c: Metastasi a distanza a sedi viscerali diverse dal SNC con o senza sedi di malattia M1a oppure M1b	Non valutato o non specificato Non elevato Elevato
M1d **M1d(0)** **M1d(1)**	d: Metastasi a distanza al SNC con o senza sedi di malattia M1a, M1b oppure M1c	Non valutato o non specificato Non elevato Elevato

Tabella 2. Stadio clinico (cTNM) (AJCC 8ª edizione) (tratto da Linee Guida AIOM 2018 MELANOMA).

T	N	M	cTNM
Tis	N0	M0	0
T1a	N0	M0	IA
T1b	N0	M0	IB
T2a	N0	M0	IB
T2b	N0	M0	IIA
T3a	N0	M0	IIA
T3b	N0	M0	IIB
T4a	N0	M0	IIB
T4b	N0	M0	IIC
Any T, Tis	≥N1	M0	III
Any T	Any N	M1	IV

Tabella 3. Stadio prognostico (pTNM) (AJCC 8ª edizione) (tratto da Linee Guida AIOM 2018 MELANOMA).

T	N	M	pTNM
Tis	N0	M0	0
T1a	N0	M0	IA
T1b	N0	M0	IA
T2a	N0	M0	IB
T2b	N0	M0	IIA
T3a	N0	M0	IIA
T3b	N0	M0	IIB
T4a	N0	M0	IIB
T4b	N0	M0	IIC
T0	N1b, N1c	M0	IIIB
T0	N2b, N2c, N3b or N2c	M0	IIIC
T1a/b-T2a	N1a or N2a	M0	IIIA
T1a/b-T2a	N1b/c or N2b	M0	IIIB
T2b/T3a	N1a-N2b	M0	IIIB
T1a-T3a	N2c or N3a/b/c	M0	IIIC
T3b/T4a	Any N≥N1	M0	IIIC
T4b	N1a-N2c	M0	IIIC
T4b	N3a/b/c	M0	IIID
Any T, Tis	Any N	M1	IV

2.3.5 Terapia

Quando il melanoma viene diagnosticato precocemente può essere rimosso chirurgicamente, ottenendo una buona prognosi. Se diventa metastatico, tuttavia, è più difficile da trattare. Questi casi vengono trattati con farmaci chemioterapici (come la Dacarbazina), radioterapia, terapia mirata a bersaglio molecolare (si usano ad esempio inibitori di BRAF, componente del pathway mediato dalla proteina chinasi MAPK) o immunoterapia. La chirurgia rimane il trattamento principale del melanoma primario ed è quasi sempre risolutiva. L'ampia escissione locale è la cura attuale per il melanoma cutaneo localizzato ed il margine di escissione è determinato dallo spessore di Breslow. Per la lentigo maligna si usa di solito la chirurgia micrografica di Mohs (che non è indicata invece per il trattamento del melanoma invasivo). La biopsia dei linfonodi sentinella (il linfonodo sentinella è il primo ad essere raggiunto dalle metastasi di un tumore che diffonde per via linfatica) è fondamentale quando esiste il rischio di metastasi nei linfonodi regionali. Per quanto riguarda la radioterapia, viene utilizzata per curare pazienti con malattia agli stadi avanzati ed è fondamentale nel caso in cui il paziente non possa essere sottoposto ad intervento chirurgico oppure nel caso di lentigo maligna. Nei pazienti che presentano un interessamento linfonodale, la radioterapia adiuvante successiva alla linfoadenectomia previene efficacemente le recidive locali e regionali, mentre in quelli con malattia metastatica determina una riduzione dei sintomi (terapia palliativa). Bisogna tuttavia considerare il fatto che il melanoma è un tumore caratterizzato da una spiccata radioresistenza. Per quel che concerne l'immunoterapia, si

utilizzano degli inibitori dei checkpoint immunitari, che rappresentano dei meccanismi di controllo critico per la disattivazione delle risposte dei linfociti T e la prevenzione dell'infiammazione distruttiva. Il blocco di tali checkpoint determina un miglioramento delle risposte immunitarie antitumorali e di conseguenza una migliore sopravvivenza. Si possono utilizzare infine anche terapie combinate, che associano alla terapia immunologica la radioterapia (Maverakis et al., 2015; Joyce et al., 2015; Koo and Kim, 2016).

3. PARAOXONASI 2

La famiglia genica delle paraoxonasi (PON) consiste in un cluster di tre geni distinti e strutturalmente simili (PON1, PON2, PON3), disposti in tandem sul braccio lungo del cromosoma 7 umano (7q21.3-22.1) e sul cromosoma 6 murino (Figura 3). Nell'uomo i tre geni presentano il 70% di omologia a livello di sequenza nucleotidica e le proteine omonime che da essi derivano condividono il 60% della loro sequenza amminoacidica. Le analisi filogenetiche hanno individuato nella PON2 il membro evolutivamente più antico della famiglia, seguito dalla PON3 e dalla PON1. La loro nomenclatura deriva dagli studi svolti sulla PON1, che è stata la prima ad essere stata isolata ed è l'unica in grado di idrolizzare *in vitro* il paraoxone, metabolita tossico dell'insetticida parationetile, che inibisce l'acetilcolinesterasi. La PON2 e la PON3 agiscono invece su diversi substrati con specificità variabili. Per tale motivo tali enzimi sono stati riclassificati come lattonasi (Primo-Parmo et al., 1996; Draganov et al., 2005).

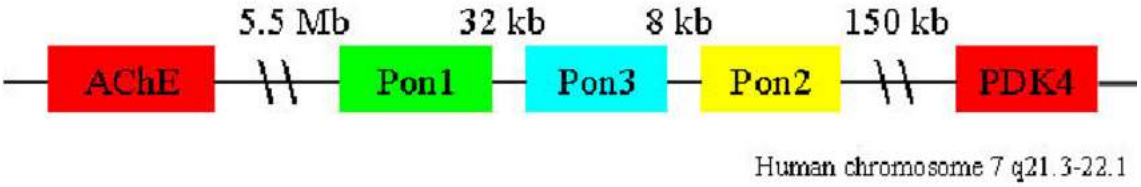

Figura 3. *Disposizione dei tre geni che codificano per le PON a livello del braccio lungo del cromosoma 7 umano.*

3.1 Struttura e localizzazione

La PON1 è una glicoproteina che viene sintetizzata nel fegato e viene in seguito rilasciata in circolo in associazione con le lipoproteine ad alta densità (HDL). È l'unico membro della famiglia ad essere stato ben caratterizzato. La sua localizzazione all'interno dell'organismo varia in base alla specie che viene presa in considerazione. Nell'uomo tale enzima è espresso principalmente a livello epatico, dove svolge una funzione antiossidante. La PON3 è la meno studiata. Essa è maggiormente presente in circolo in associazione con le HDL e le sue proprietà enzimatiche si sovrappongono a quelle della PON1 e della PON2. Quest'ultima si distingue dalle altre perché non è rilevabile a livello sierico. I livelli più elevati sono stati osservati nel cuore, nel polmone, nel fegato, nella placenta e nei testicoli. Grazie alla sua lunga coda idrofobica a livello del dominio N-terminale, essa può comportarsi come una proteina transmembrana di tipo II, in grado di occupare l'intero spessore del doppio strato fosfolipidico (Primo-Parmo et al., 1996; Ng et al., 2001) (Figura 4).

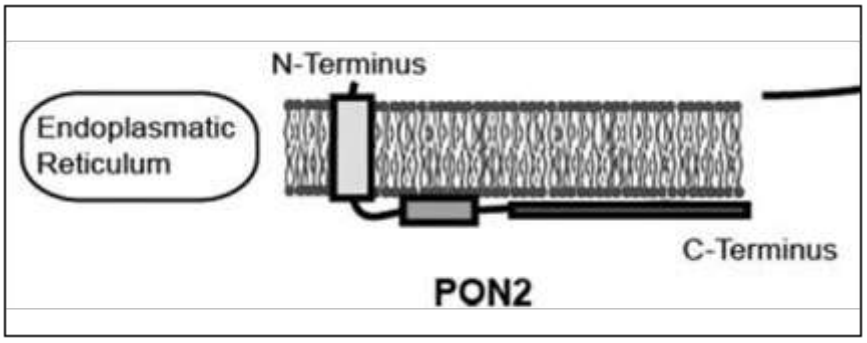

Figura 4. *Modello della disposizione della PON2 nelle membrane.*

La PON2 può trovarsi nell'involucro nucleare, nel reticolo endoplasmatico (RE), nella membrana plasmatica ed in quella mitocondriale. Si pensa che la localizzazione subcellulare sia influenzata dal tipo cellulare in cui l'enzima è espresso. E' stato ipotizzato un possibile meccanismo di traslocazione della PON2 dal RE alla membrana plasmatica mediato da alti livelli di Ca^{2+} intracellulare associati al danno ossidativo. La struttura terziaria della PON1, ottenuta mediante diffrazione a raggi-X della proteina ricombinante cristallizzata, è stata risolta e depositata presso il database Protein Data Bank (PDB) nel 2004. Quella della PON2 non è stata ancora risolta, anche se sono state effettuate delle analisi comparative *in silico* volte all'estrapolazione delle sue caratteristiche strutturali e funzionali a partire dalla sua struttura primaria. I risultati ottenuti hanno permesso di generare un modello predittivo della sua struttura tridimensionale (Rothem et al., 2007;

Hare et al., 2004) (Figura 5).

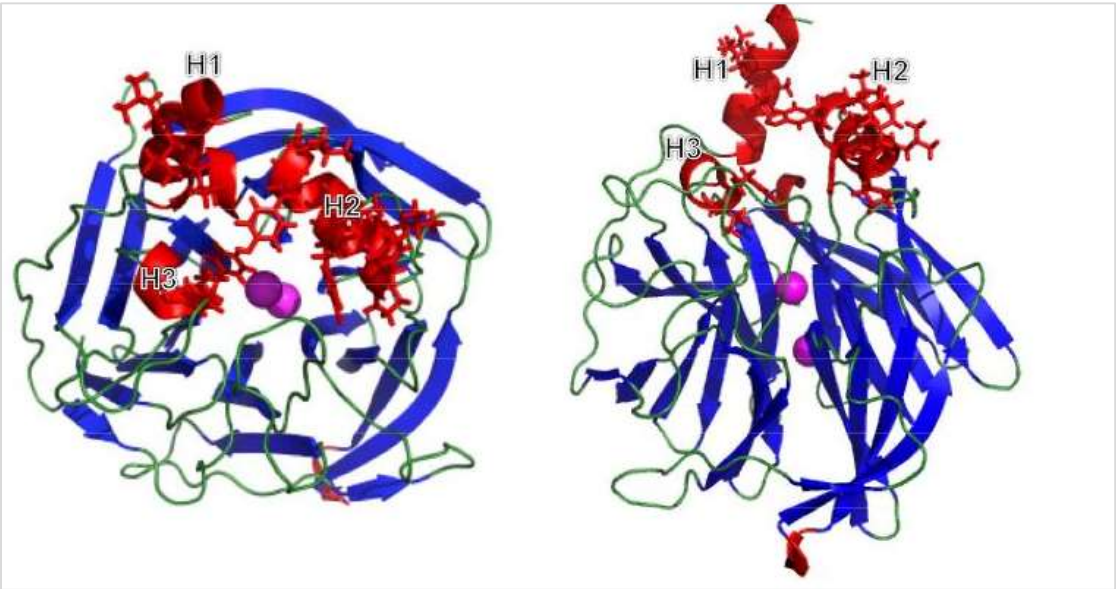

Figura 5. *Vista dall'alto (a sinistra) e laterale (a destra) della struttura tridimensionale della PON2 umana (Tratto da Li et al., 2016).*

3.2 Substrati e Ruolo fisiologico

Le PON sono lattonasi con specificità per substrati diversi. Sono degli enzimi pleiotropici, perchè intervengono in diversi meccanismi biochimici. La PON1 ha tre distinte attività catalitiche: paraoxonasica, esterasica e lattonasica. Al contrario, la PON2 e la PON3 hanno scarsa attività paraoxonasica ed esterasica, mentre hanno una spiccata capacità di

idrolizzare lattoni ciclici e aromatici. Il ruolo fisiologico di questi enzimi non è stato ancora del tutto chiarito, così come non si conoscono con precisione i loro substrati naturali. Per quanto concerne la PON2, sembrerebbe avere un ruolo nell'immunità innata e nella difesa contro le infezioni batteriche, grazie alla sua attività idrolitica verso l'acil-omoserina lattone, molecola importante per la mediazione del quorum sensing (meccanismo attraverso cui molte cellule batteriche della stessa specie comunicano tra di loro) e per la regolazione dei fattori di virulenza batterici che influenzano la risposta infiammatoria dell'ospite. Essa inoltre, a differenza della PON1 e della PON3, svolge un importante ruolo antiossidante all'interno della cellula. In particolare, la sua localizzazione predominante a livello mitocondriale suggerisce un suo ruolo preventivo nei confronti del danno ossidativo. Secondo alcuni studi la PON2 interagirebbe con il coenzima Q10 associato al complesso III della catena respiratoria fungendo probabilmente da scavenger delle specie reattive dell'ossigeno prodotte fisiologicamente durante la fosforilazione ossidativa. Nel Sistema Nervoso Centrale la PON2 svolge un ruolo di difesa nei confronti dello stress ossidativo indotto dalle sostanze neurotossiche mentre a livello cardiovascolare contrasta la formazione di placche ateromatose (Li et al., 2016; Giordano et al., 2011; Horke et al., 2007).

3.3 Ruolo nei tumori

Oltre a fungere da antiossidante, la PON2 svolge anche un ruolo anti-apoptopico. In alcuni tumori solidi, come il carcinoma della prostata, quello renale, il carcinoma

epatocellulare, il cancro della vescica e il glioblastoma multiforme, è stato osservato un aumento dei suoi livelli (Figura 6). In ambito pediatrico, l'upregolazione della PON2 nei soggetti affetti da leucemia linfoblastica acuta (LLA) è stata associata ad una prognosi sfavorevole.

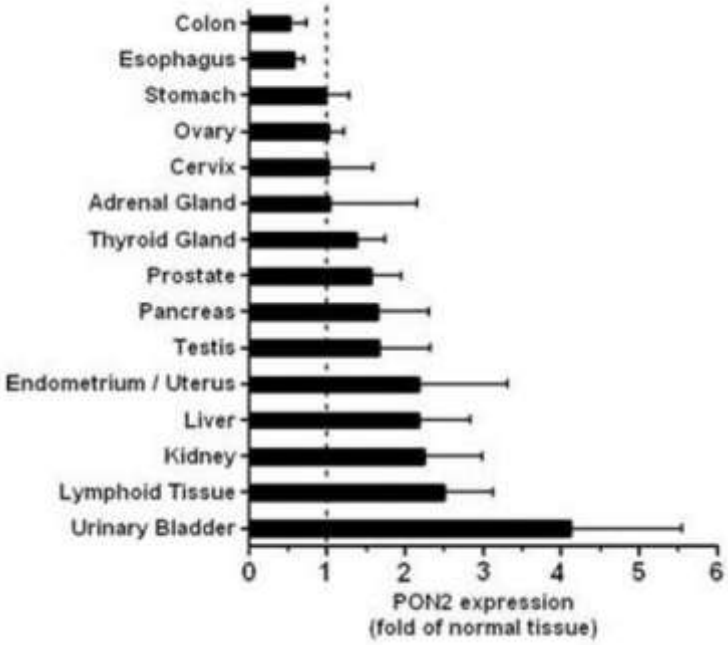

Figura 6. *Livelli di espressione della PON2 (proteina) nei tumori in rapporto ai rispettivi tessuti sani (tratto da Witte et al., 2011).*

In molte linee cellulari tumorali (ad esempio nella linea cellulare umana di cancro della vescica - T24) l'overespressione della PON-2 determina una maggior resistenza allo stress ossidativo ed un aumento degli indici di proliferazione e sopravvivenza cellulare.

Una diminuzione dell'espressione dell'enzima si traduce al contrario in un aumento del tasso apoptotico di alcune linee cellule tumorali, contribuendo a sostenere "l'ipotesi oncogenica" per questo enzima. L'elusione del sistema apoptotico è confinata al solo meccanismo intrinseco, innescato dal rilascio del citocromo C dallo spazio intermebrana dei mitocondri nel citosol, che conduce all'attivazione della cascata delle caspasi. Indagini successive, condotte nelle cellule endoteliali, hanno evidenziato che la PON2 è in grado di contrastare anche gli stimoli pro-apoptotici generati in seguito al danno ossidativo indotto a carico del reticolo endoplasmatico. È stato osservato inoltre un suo coinvolgimento nei processi di resistenza ai chemioterapici. Ad esempio, livelli elevati dell'enzima sono correlati con la resistenza verso l'inibitore delle tirosina-chinasi usato nel trattamento della leucemia mieloide cronica (LMC) e della LLA. È degno di nota il fatto che la proteina risulta maggiormente espressa durante le fasi iniziali dello sviluppo tumorale e questo potrebbe indicare che la sua funzione antiossidante e anti-apoptotica sia importante per la trasformazione neoplastica delle cellule. Uno studio recente riporta che nelle cellule tumorali pancreatiche (PANC1 e AsPC-1) la PON2 è in grado di promuovere la crescita aumentando i livelli di assorbimento di glucosio (tale aumento è molto importante per rispondere all'elevata domanda di energia associata al rapido sviluppo delle cellule neoplastiche), associandosi al trasportatore GLUT1 e modulandolo. È stato inoltre dimostrato che il knockdown della PON2 inibisce lo sviluppo di tale neoplasia e riduce significativamente il numero di metastasi, indicando così che l'enzima facilita la crescita e la metastatizzazione multi-organo del tumore pancreatico. Dal

momento che in condizioni normali l'espressione della PON2 viene modulata dalla proteina p53 (che funge da repressore della trascrizione legandosi fisicamente al sito promotore dell'enzima) e considerando il fatto che le mutazioni che riguardano il gene TP53 sono presenti in più della metà dei tumori, si pensa che ci sia una correlazione tra la presenza di tali mutazioni e l'aumento dell'espressione dell'enzima (Witte et al., 2011; Altenhöfer et al., 2010; Bacchetti et al., 2017; Nagarajan et al., 2017).

4. MATERIALI E METODI

4.1 Pazienti e campioni tissutali

Lo studio è stato condotto su 131 campioni fissati in formalina e inclusi in paraffina (FFPE) conservati nell'Archivio della SOD di Anatomia Patologica, Azienda Ospedaliero Universitaria, Ospedali Riuniti di Ancona.

Dei campioni analizzati, 36 erano carcinomi basocellulari (23 uomini e 13 donne, età media 68 anni) e comprendevano 17 BCC nodulari e 19 BCC infiltranti, 39 erano casi di carcinoma squamocellulare (27 uomini e 12 donne, età media 75 anni) e includevano 20 SCC della regione della testa e del collo e 19 SCC insorti nel tronco e nelle estremità, 29 erano melanomi primari (18 uomini e 11 donne, età media 61 anni). Come controlli sono stati utilizzati 27 campioni di nevo ottenuti da individui di pari età e genere.

Le caratteristiche demografiche e i parametri clinico-patologici sono riportati nelle Tabelle 4, 5 e 6.

Tabella 4. BCC: caratteristiche demografiche e parametri clinico-patologici.

Categorie	Numero
Casi	36
Genere	
Maschi	23
Femmine	13
Età	
Media	68
Intervallo	41-83
Diametro medio (cm)	0,7
Sottotipo	
Nodulare	17
Infiltrante	19

Tabella 5. SCC: caratteristiche demografiche e parametri clinico-patologici.

Categorie	Numero
Casi	39
Genere	
Maschi	17
Femmine	12
Età	
Media	75
Intervallo	54-94
Spessore medio (mm)	2,5
Diametro medio (cm)	0,7
Localizzazione	
Testa e collo	20
Tronco ed estremità	19

Tabella 6. Melanoma cutaneo: caratteristiche demografiche e parametri clinico-patologici.

Categorie	Numero	Categorie	Numero
Casi	29	***Ulcerazione***	
		No	26
Genere		Si	3
Maschi	18		
Femmine	11	***Flogosi***	
		No	14
Età		Si	15
Media	61		
Intervallo	28-96	***pT***	
		1	17
Spessore di Breslow (mm)		2	3
Media	1,6	3	6
Intervallo	0,1-8,0	4	3
Livello di Clark		***Metastasi linfonodali***	
I	1	N0	23
II	5	N+	6
III	10		
IV	11	***Metastasi a distanza***	
V	2	M0	29
		M+	0
Numero di mitosi (mitosi/mm^2)			
Assenza di mitosi	16	***Stadiazione (TMN)***	
1-4	11	I	17
≥ 5	8	II	6
		III	6
Regressione			
No	23		
Si	6		

4.2 Analisi immunoistochimica

Mediante l'utilizzo del microtomo, dai blocchetti di tessuto FFPE sono state ottenute sezioni dello spessore di 5 μm, che successivamente sono state montate su vetrini polilisinati. Dopo l'essiccamento a caldo, le sezioni sono state sottoposte a deparaffinizzazione in xilene e a reidratazione mediante immersione in una serie di alcoli a concentrazione decrescente. In seguito, per lo smascheramento dell'antigene, i vetrini sono stati incubati con la soluzione EnVision FLEX Target Retrieval Solution High pH (Dako, Carpinteria, California, USA).

L'attività perossidasica endogena è stata inibita mediante trattamento con perossido di idrogeno al 3% per 7 minuti. Le sezioni sono state quindi trattate con una soluzione bloccante contenente siero di capra al 10% (Dako) e, dopo un lavaggio di 5 minuti con il tampone EnVision FLEX Wash Buffer (Dako), le sezioni sono state incubate a temperatura ambiente in atmosfera umidificata per 1 ora con un anticorpo policlonale di coniglio anti-PON2 umana, ad una diluizione pari a 1:1000 (Sigma-Aldrich, St Louis, Missouri, USA).

In seguito ad un ulteriore lavaggio, i vetrini sono stati trattati con EnVision FLEX/HRP (Dako) per 20 minuti e, dopo essere stati assoggettati a trattamento con la soluzione di lavaggio, sono stati sottoposti ad incubazione per 10 minuti con la diaminobenzidina contenuta nella soluzione EnVision FLEX DAB+ Chromogen (Dako).

Le sezioni sono state quindi controcolorate con ematossilina di Mayer (Bio-Optica, Milano, Italia) e montate permanentemente sui vetrini. Un campione di rene umano è

stato usato come controllo positivo, mentre i vetrini che fungevano da controlli negativi sono stati ottenuti sostituendo l'anticorpo primario con IgG di coniglio.

I vetrini sono stati analizzati simultaneamente da due esperti non informati sulle caratteristiche clinico-patologiche dei campioni, utilizzando un microscopio ottico collegato ad una fotocamera digitale Nikon DS-Vi1 (Nikon Instruments, Europe BV, Kingston, Surrey, England). Ogni vetrino è stato analizzato tre volte e l'accordo fra i due esperti è stato sempre superiore al 95%.

Le cellule colorate sono state contate in almeno 10 campi di ampiezza pari a 0,7 mm^2, ad un ingrandimento totale di 200x. L'immunopositività è stata espressa attraverso un punteggio ("staining score") che si ottiene moltiplicando la percentuale di cellule positive sul totale delle cellule contate per l'intensità della colorazione (0 = negativa; 1 = moderata; 2 = buona, 3 = forte) (Charafe-Jauffret et al., 2004).

4.3 Analisi statistica

I dati ottenuti sono stati analizzati mediante il software GraphPad Prism, versione 7.00 per Windows (GraphPad Software Inc., San Diego, California, USA). Le differenze tra i gruppi e le correlazioni tra i livelli di espressione della PON2 ed i parametri clinico-patologici sono state determinate utilizzando i test di Wilconox, Mann Whitney e Spearman. Un valore di p inferiore a 0,05 è stato considerato statisticamente significativo.

5. RISULTATI

La valutazione dell'espressione della PON2 è stata effettuata mediante analisi immunoistochimica su 36 campioni di carcinoma basocellulare, 39 casi di carcinoma squamocellulare, 29 campioni di melanoma primario e 27 nevi, utilizzati come gruppo di controllo.

5.1 Espressione della paraoxonasi 2 nel BCC e nel SCC

L'espressione immunoistochimica è stata valutata sia nel tumore che a livello dei margini sani. Non si osserva nessuna associazione significativa tra i livelli della proteina e l'età, il genere e le dimensioni della lesione ($p \geq 0,05$).

Per quanto riguarda il carcinoma basocellulare, le cellule tumorali mostrano un'immunopositività citoplasmatica significativamente più elevata rispetto ai cheratinociti normali (staining score: controllo = 7,36 ± 2,46; tumore = 18,33 ± 7,41; $p<0,0001$). Il segnale è evidente anche a livello dell'involucro nucleare. Se si considerano i sottotipi separatamente, è interessante notare che nei BCC nodulari lo staining score registrato nei tessuti patologici è in linea con quello dei margini sani (staining score: controllo = 8,24 ± 3,33; tumore = 8,24 ± 3,42; $p \geq 0,05$), mentre la variante infiltrante mostra un aumento significativo dell'espressione dell'enzima rispetto al tessuto sano

adiacente (staining score: controllo = 6,57 ± 4,73; tumore = 27,37 ± 8,98; p<0,0001). Ponendo infine a confronto le due varianti, possiamo osservare come la positività sia maggiore nei BCC infiltranti rispetto ai BCC nodulari (staining score: nodulare = 8,24 ± 3,42; infiltrante = 27,37 ±8,98; p<0,0001) (Figure 7 e 8).

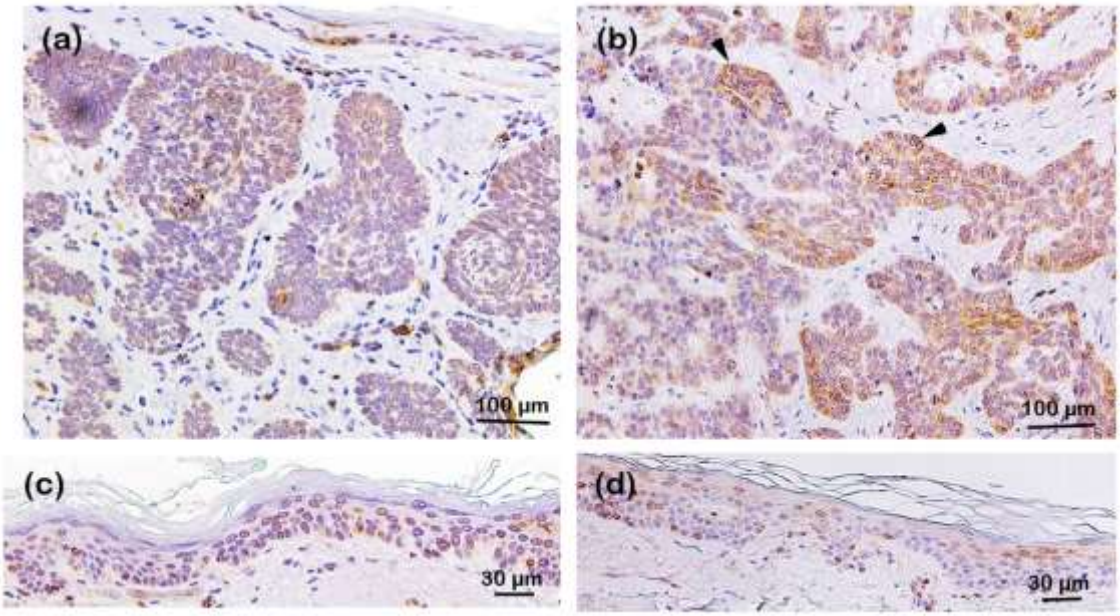

Figura 7. *Espressione immunoistochimica della PON2 in sezioni di carcinoma basocellulare nodulare (a) e infiltrante (b) e nei rispettivi margini sani (c e d). Le frecce indicano l'immunopositività a livello dell'involucro nucleare.*

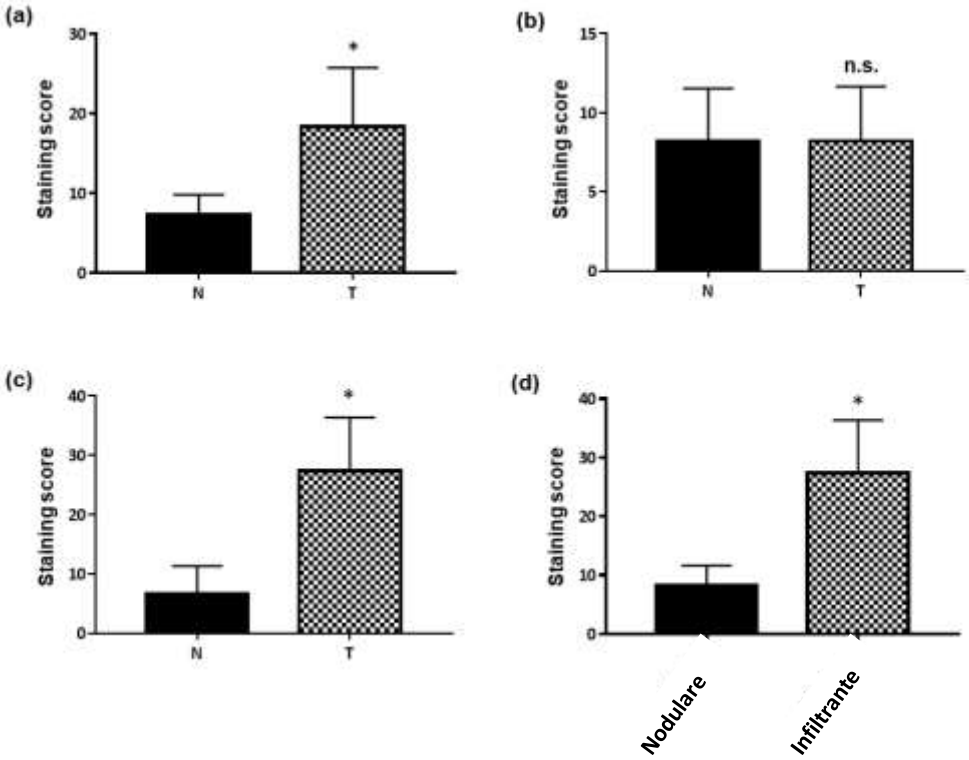

Figura 8. *I valori riportati nei diagrammi a barre rappresentano lo staining score medio ± la deviazione standard. (a) Espressione della PON2 nel tumore (T) e nel tessuto sano adiacente (N), considerando tutti i casi di BCC. (b) Livelli enzimatici nella variante nodulare (T) e nei rispettivi margini sani (N). (c) Immunopositività per la PON2 nel BCC infiltrante (T) e nei margini di resezione (N). (d) Confronto dell'espressione dell'enzima nei sottotipi nodulare e infiltrante. *p<0,0001; n.s. = non significativo.*

Per quanto concerne il carcinoma squamocellulare, i nostri risultati mettono in evidenza un aumento significativo dell'immunoespressione della PON2 nelle cellule tumorali rispetto al tessuto sano (staining score: controllo = 17,13 ± 3,23; tumore: 25,21 ± 3,21; $p<0,0001$). Si osserva la stessa tendenza anche se si considerano separatamente i SCC del tronco e delle estremità (staining score: controllo = 17,59 ± 2,14; tumore = 21,32 ± 3,01; $p<0,001$) e quelli della regione della testa e del collo (staining score: controllo = 16,54 ± 2,82; tumore = 30,29 ± 4,71; $p<0,0001$). In particolare, le lesioni insorte in questa regione mostrano uno staining score significativamente più elevato di quelle localizzate nel resto del corpo (staining score: tronco ed estremità = 21,32 ± 3,01; testa e collo = 30,29 ±4,71; $p<0,0001$) (Figure 9 e 10).

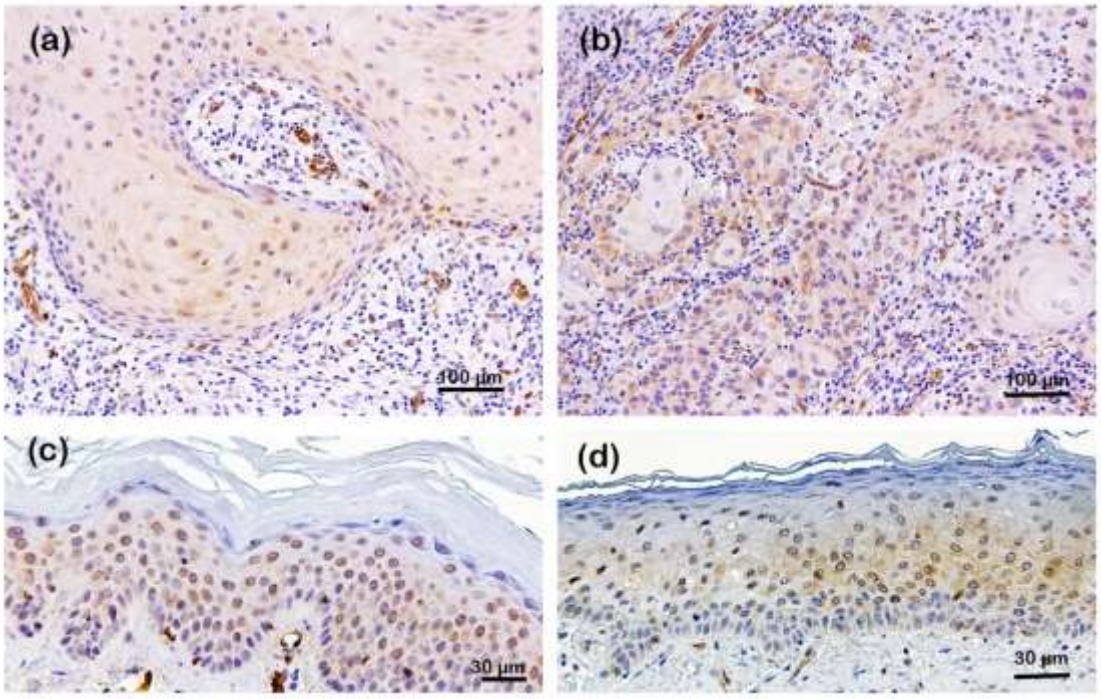

Figura 9. *Espressione immunoistochimica della PON2 in sezioni di carcinoma squamocellulare del tronco e delle estremità (a) e della regione della testa e del collo (b) e nei rispettivi margini sani (c e d).*

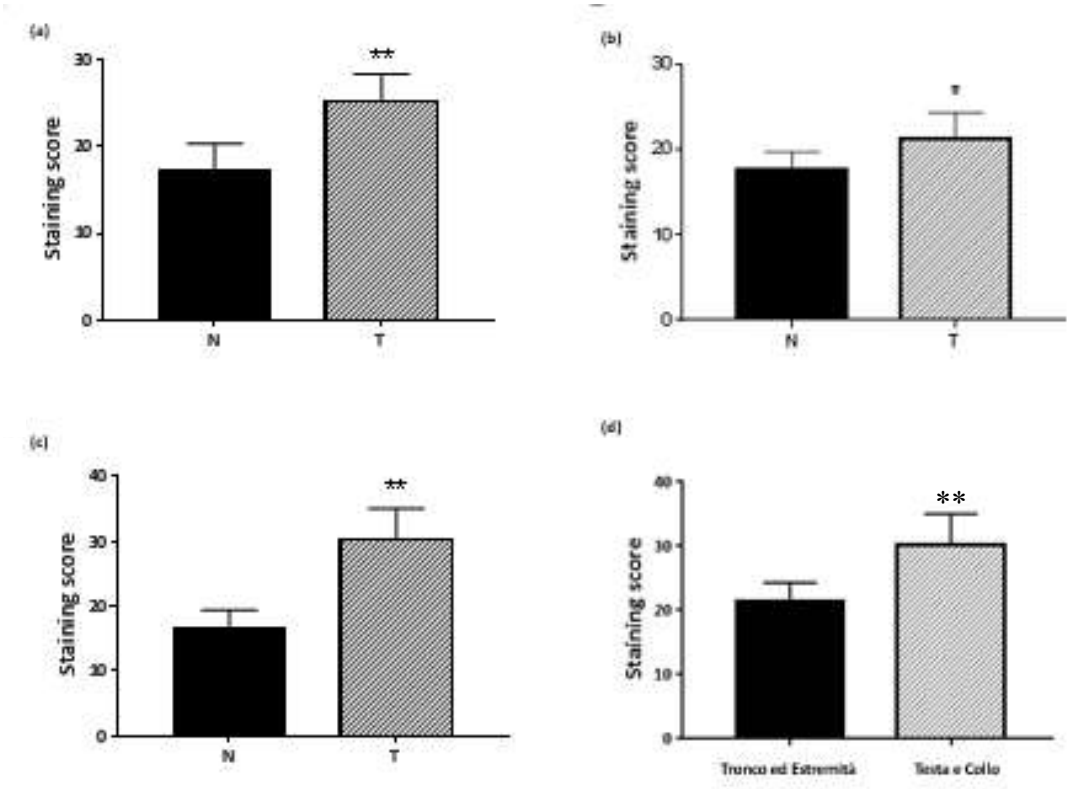

Figura 10. *I valori riportati nei diagrammi a barre rappresentano lo staining score medio ± la deviazione standard. (a) Espressione della PON2 nel tumore (T) e nel tessuto sano adiacente (N), considerando tutti i casi di SCC. (b) Livelli enzimatici nel carcinoma squamocellulare del tronco e delle estremità (T) e nei rispettivi margini sani (N). (c) Immunopositività per la PON2 nel SCC della testa e del collo (T) e nei margini di resezione (N). (d) Confronto dell'espressione dell'enzima nel SCC del tronco e delle estremità e in quello della testa e del collo. *p<0,001; **p<0,0001.*

5.2 Espressione della paraoxonasi 2 nel melanoma cutaneo

L'espressione immunoistochimica della PON2 è stata inoltre valutata in campioni di melanoma cutaneo e di nevo (che costituivano il gruppo di controllo). I nostri risultati mostrano un aumento significativo dei livelli della proteina nel citoplasma delle cellule tumorali rispetto ai controlli (staining score: controlli = 2,50 ± 1,32; melanoma = 58,75 ± 29,76; $p<0,0001$). L'immunopositività è presente anche a livello dell'involucro nucleare. Si osserva inoltre una correlazione significativa tra l'espressione dell'enzima e parametri clinco-patologici, come lo spessore di Breslow ($p<0,0001$), il livello di Clark ($p<0.0001$), la presenza e il numero di mitosi ($p<0,0001$ e $p<0,01$, rispettivamente), lo stadio pT (che si basa su: spessore di Breslow, numero di mitosi/mm^2, presenza/assenza di ulcerazione) e lo stadio TNM ($p<0,01$). I nostri dati evidenziano inoltre un aumento dei livelli enzimatici nei campioni con metastasi linfonodali ed in quelli senza regressione ($p<0,05$). Non si osserva al contrario nessuna associazione significativa tra l'espressione della PON2 e l'età, il genere e le dimensioni della lesione ($p\geq0,05$) (Figure 11, 12 e 13).

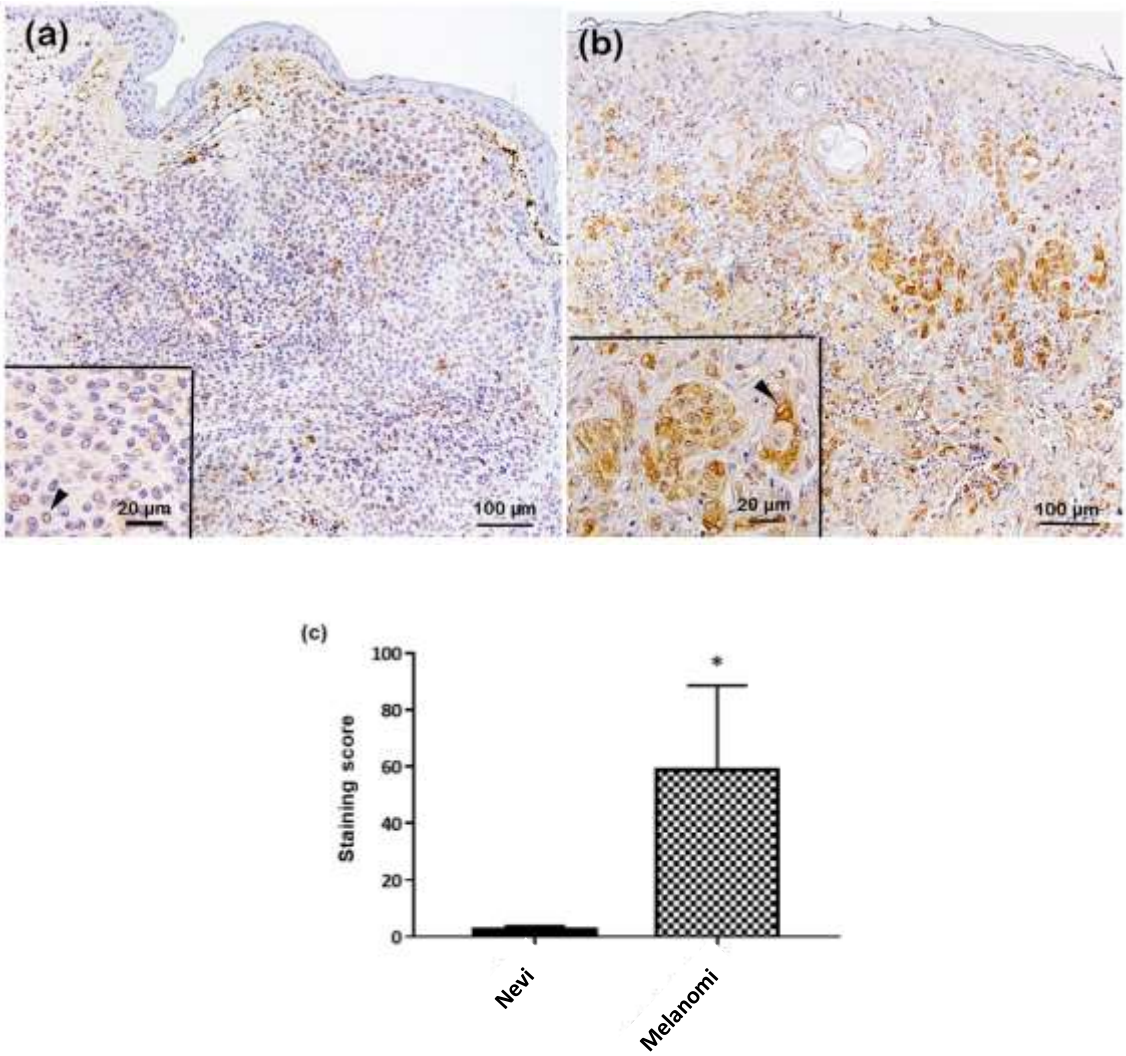

Figura 11. *Espressione immunoistochimica della PON2 in sezioni di nevo (a) e melanoma cutaneo (b). Gli inserti mostrano un ingrandimento maggiore. I valori riportati nel diagramma a barre (c) rappresentano lo staining score medio ± la deviazione standard. *p<0,0001.*

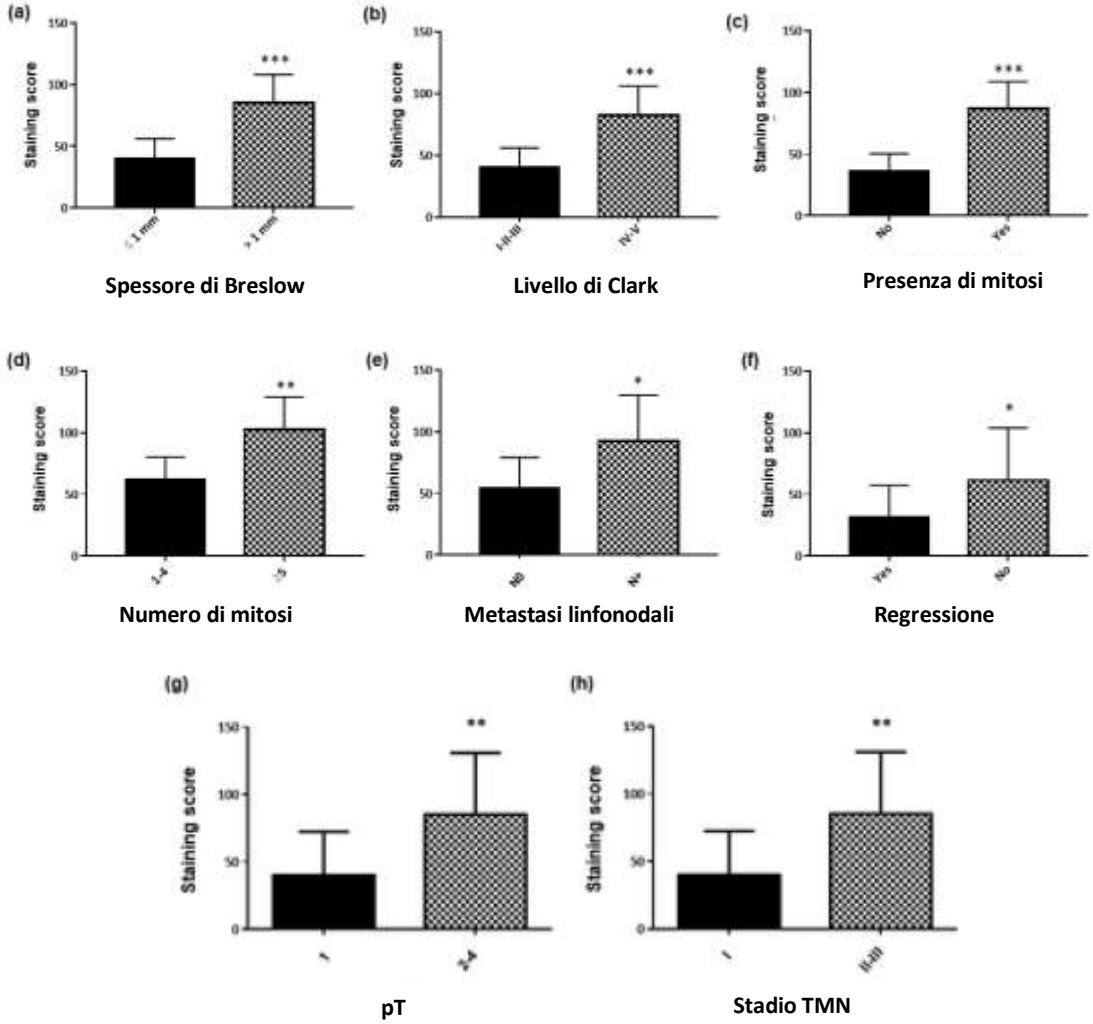

Figura 12. *Correlazione tra l'espressione immunoistochimica della PON2 nei campioni di melanoma ed i parametri clinico-patologici. I valori riportati nei diagrammi a barre rappresentano lo staining score ± la deviazione standard. *p<0,05; **p<0,01; ***p<=0,0001.*

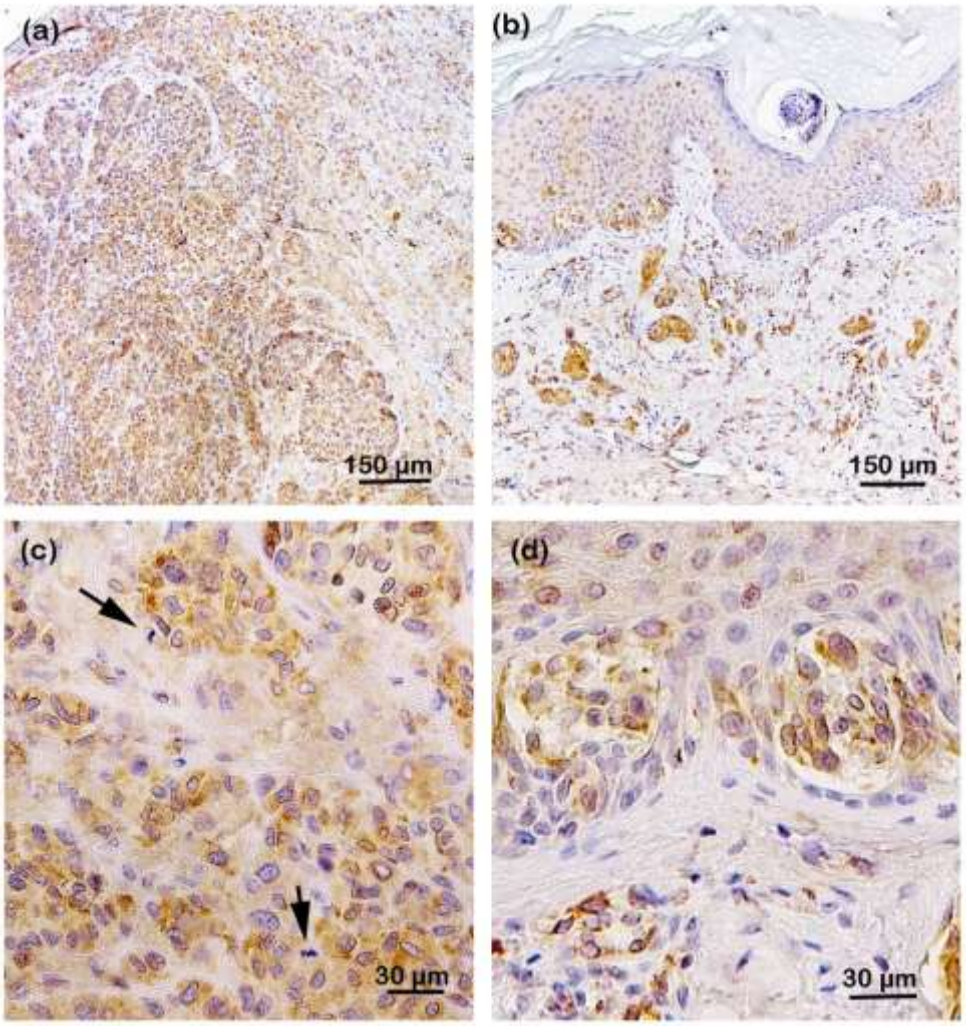

Figura 13. *Espressione immunoistochimica della PON2 in campioni di melanoma che presentano aspetti clinico-patologici differenti. (a) Lesione con spessore di Breslow e livello di Clark elevati. (b) Melanoma con spessore di Breslow e livello di Clark bassi. (c) Tumore con elevato indice mitotico. (d) Assenza di mitosi. Le frecce indicano delle cellule in mitosi.*

6. DISCUSSIONE E CONCLUSIONI

Nel presente lavoro di tesi è stata analizzata per la prima volta l'espressione immunoistochimica della PON2 nel BCC e nel SCC. Sono stati inoltre analizzati i livelli dell'enzima in campioni di melanoma cutaneo, utilizzando i nevi come controlli. Studi recenti hanno messo in evidenza una overespressione dell'enzima in alcuni tumori solidi. In particolare, in diverse linee cellulari tumorali è stato dimostrato che l'aumento dell'espressione della PON2 è in grado di eludere il sistema apoptotico, determinando così un incremento degli indici di proliferazione e sopravvivenza cellulare, mentre il silenziamento del gene che codifica per l'enzima si traduce al contrario in una inibizione significativa della proliferazione e della capacità invasiva (Wang et al., 2019).

L'enzima sembrerebbe inoltre essere coinvolto anche nei meccanismi di resistenza ai chemioterapici e alla radioterapia. In particolare, sono stati riscontrati livelli elevati della PON2 in linee cellulari di LMC trattate con inibitori delle tirosina-chinasi, in cellule endoteliali EA.hy296 sottoposte a trattamento con doxorubicina e in linee di carcinoma della vescica trattate con cisplatino e gemcitabina (Frank et al., 2006; Witte et al, 2011; Fumarola et al., 2020). Inoltre, in linee cellulari di carcinoma squamocellulare orale, la risposta alla terapia radiante è risultata essere inversamente correlata ai livelli di espressione della PON2, suggerendo così un suo ruolo protettivo nei confronti dell'apoptosi indotta dall'irradiazione (Krüger et al., 2015).

Oltre ad essere implicato nei meccanismi di proliferazione delle cellule tumorali, nella loro invasività e nella resistenza alla radioterapia e al trattamento chemioterapico,

l'enzima sembrerebbe essere in grado di promuovere la crescita delle cellule tumorali anche attraverso la modulazione del trasportatore del glucosio, che determina un aumento dei livelli del monosaccaride in risposta all'elevata richiesta di energia associata al rapido sviluppo delle cellule neoplastiche (Nagarajan et al., 2017).

I nostri risultati hanno messo in evidenza una overespressione della PON2 nel BCC rispetto ai controlli. In particolare, nella variante nodulare è stata osservata una positività per l'enzima paragonabile a quella registrata a livello dei margini sani, mentre in quella infiltrante, che ha un comportamento più aggressivo, i livelli enzimatici erano significativamente aumentati. I dati relativi al carcinoma squamocellulare hanno mostrato un andamento simile. Nelle lesioni insorte a livello della regione della testa e del collo, infatti, che metastatizzano più facilmente di quelle localizzate a livello del tronco e delle estremità, l'immunoespressione della PON2 è risultata essere significativamente più elevata. Per quel che concerne il melanoma cutaneo, è stata messa in evidenza una upregolazione dell'enzima rispetto ai controlli. Riguardo alla correlazione con i parametri clinico-patologici, nei NMSC non è stata osservata nessuna associazione significativa tra i livelli della proteina e l'età, il genere e le dimensioni della lesione. Al contrario, nel melanoma cutaneo l'espressione dell'enzima correlava positivamente con importanti fattori prognostici. I nostri risultati sono in accordo con quanto dimostrato in precedenza nel carcinoma gastrico e in quello della vescica (Wang et al., 2019; Bacchetti et al., 2017) e suggeriscono un possibile utilizzo della PON2 sia nella valutazione prognostica dei tumori cutanei che nella messa a punto di terapie mirate.

In conclusione, le analisi condotte hanno confermato il coinvolgimento di tale enzima nello sviluppo e nella progressione tumorale e pongono le basi per studi futuri finalizzati alla piena comprensione dei meccanismi alla base della sua implicazione nella genesi delle neoplasie cutanee.

7. BIBLIOGRAFIA

- Aitken JF, Elwood M, Baade PD, Youl P, English D. Clinical whole-body skin examination reduces the incidence of thick melanomas. Int J Cancer 2010; 126:450-8.
- Alam M, Nanda S, Mittal BB, Kim NA, Yoo S. The use of brachytherapy in the treatment of nonmelanoma skin cancer: A review. J Am Acad Dermatol 2011; 65:377-88.
- Altenhöfer S, Witte I, Teiber JF, Wilgenbus P, Pautz A, Li H, Daiber A, Witan H, Clement AM, Förstermann U, Horke S. One enzyme, two functions: PON2 prevents mitochondrial superoxide formation and apoptosis independent from its lactonase activity. J Biol Chem 2010; 285:24398-403.
- Amin MB, Edge S, Greene F, Byrd DR, Brookland RK, Washington MK, Gershenwald JE, Compton CC, Hess KR, Sullivan DC, Jessup JM, Brierley JD, Gaspar LE, Schilsky RL, Balch CM, Winchester DP, Asare EA, Madera M, Gress, DM, Meyer LR (eds), AJCC Cancer Staging Manual, 8th edition, Springer, New York, 2017.
- Apalla Z, Nashan D, Weller RB, Castellsagué X. Skin Cancer: Epidemiology, Disease Burden, Pathophysiology, Diagnosis, and Therapeutic Approaches. Dermatol Ther 2017; 7(Suppl. 1):5-19.1-4.
- AJCC Melanoma of the Skin Staging, 8th Edition, 2018.

- Bacchetti T, Sartini D, Pozzi V, Cacciamani T, Ferretti G, Emanuelli M. Exploring the role of paraoxonase-2 in bladder cancer: analyses performed on tissue samples, urines and cell cultures. Oncotarget 2017; 8:28785-95.
- Basset-Séguin N, Hauschild A, Kunstfeld R, Grob J, Dréno B, Mortier L, Ascierto PA, Licitra L, Dutriaux C, Thomas L, Meyer N, Guillot B, Dummer R, Arenberger P, Fife K, Raimundo A, Dika E, Dimier N, Fittipaldo A, Xynos I, Hansson J. Vismodegib in patients with advanced basal cell carcinoma: primary analysis of STEVIE, an international, open-label trial. Eur J Cancer 2017; 86:334–48.
- Baumann L, Saghari S. Basic science of the epidermis. In: Baumann L, Saghari S, Weisberg E (eds), Cosmetic Dermatology-Principles and Practice, 2nd edition, McGraw-Hill, New York, 2009.
- Brandt MG, Moore CC. Nonmelanoma skin cancer. Facial Plast Surg Clin North Am 2019; 27:1-13.
- Cameron MC, Lee E, Hibler BP, Barker CA, Mori S, Cordova M, Nehal KS, Rossi AM. Epidemiology; pathophysiology; clinical and histological subtypes; and disease association. J Am Acad Dermatol 2019; 80:303-17.
- Carlino MS, Long GV, Kefford RF, Rizos H. Targeting oncogenic BRAF and aberrant MAPK activation in the treatment of cutaneous melanoma. Crit Rev Oncol Hematol 2015; 96:385-98.

- Cassarino DS, Derienzo DP, Barr RJ. Cutaneous squamous cell carcinoma: a comprehensive clinicopathologic classification. Part one. J Cutan Pathol 2006a; 33:191–206.
- Cassarino DS, Derienzo DP, Barr RJ. Cutaneous squamous cell carcinoma: a comprehensive clinicopathologic classification–part two. J Cutan Pathol 2006b; 33:261–79.
- Castori M, Morrone A, Kanitakis J, Grammatico P. Genetic skin diseases predisposing to basal cell carcinoma. Eur J Dermatol 2012; 22:299-309.
- Charafe-Jauffret E, Tarpin C, Bardou VJ, Bertucci F, Ginestier C, Braud AC, Puig B, Geneix J, Hassoun J, Birnbaum D, Jacquemier J, Viens P. Immunophenotypic analysis of inflammatory breast cancers: identification of an 'inflammatory signature'. J Pathol 2004; 202:265-73.
- Cockerell CJ, Tran KT, Carucci J, et al. Basal cell carcinoma. In: Rigel DS, Robinson JK, Ross M (eds), Cancer of the skin, 2nd edition, Elsevier Saunders, Philadelphia, 2011.
- Dalle Donne I, Gagliano N, Bertolini B, Bonfanti P, Colombo A, Rossi AR, Stefanini S, Milzani A. Istologia ed elementi di anatomia microscopica, II edizione, EdiSES, Napoli, 2011.
- Draganov DI, Teiber JF, Speelman A, Osawa Y, Sunahara R, La Du BN. Human paraoxonases (PON1, PON2, and PON3) are lactonases with overlapping and distinct substrate specificities. J Lipid Res 2005; 46:1239-47.

- Ferlay J, Soerjomataram I, Ervik M, Dikshit R, Eser S, Mathers C, Rebelo M, Parkin DM, Forman D, Bray F (eds), GLOBOCAN 2012: Estimated Cancer Incidence, Mortality and Prevalence Worldwide in 2012 v1.0. IARC CancerBase No. 11.
- Frank O, Brors B, Fabarius A, Li L, Haak M, Merk S et al. Gene expression signature of primary imatinib-resistant chronic myeloid leukemia patients. Leukemia 2006; 20:1400-7.
- Fumarola S, Cecati M, Sartini D, Ferretti G, Milanese G, Galosi AB, Pozzi V, Campagna R, Morresi C, Emanuelli M, Bacchetti T. Bladder Cancer Chemosensitivity is Affected by Paraoxonase-2 Expression. Antioxidants 2020; 9:175.
- Giordano G, Cole TB, Furlong CE, Costa LG. Paraoxonase 2 (PON2) in the mouse central nervous system: a neuroprotective role? Toxicol Appl Pharmacol 2011; 256:369-78.
- Green A, MacLennan R, Youl P, Martin N. Site distribution of cutaneous melanoma in Queensland. Int J Cancer 1993; 53:232-6.
- Gurudutt VV, Genden EM. Cutaneous squamous cell carcinoma of the head and neck. J Skin Cancer 2011; 2011:502723.
- Hanlon A. Metastatic Squamous Cell Carcinoma: Epidemiology and Available Systemic Therapies. Curr Derm Rep 2013; 2:118-24.
- Hare M, Aharoni A, Gaidukov L, Brumshtein B, Khersonsky O, Meged R, Dvir H, Ravelli RBG, Mccarthy A, Toker L, Silman I, Sussman JL, Tawfik DS. Structure and

Evolution of the Serum Paraoxonase Family of Detoxifying and Anti-Atherosclerotic Enzymes. Nat.Struct.Mol.Biol 2004;11: 412.

- Horke S, Witte I, Wilgenbus P, Kru¨ ger M, Strand D, Fo¨rstermann U. Paraoxonase-2 reduces oxidative stress in vascular cells and decreases endoplasmic reticulum stress-induced caspase activation. Circulation 2007; 115:2055–64.
- Joyce KM, McInerney NM, Joyce CW, Jones DM, Hussey AJ, Donnellan P, Kerin MJ, Kelly JL, Regan PJ. A review of sentinel lymph node biopsy for thin melanoma. Ir J Med Sci 2015; 184:119-23.
- Kallini JR, Hamed N, Khachemoune A. Squamous cell carcinoma of the skin: epidemiology, classification, management, and novel trends. In J Dermatol 2015; 54:130-40.
- Kaskel P, Lange U, Sander S, Huber MA, Utikal J, Leit er U, Krähn G, Meurer M, Kron M.Ultraviolet exposure and risk of melanoma and basal cell carcinoma in Ulm and Dresden, Germany. J Eur Acad Dermatol Venereol. 2015; 29:134-42.
- Khosrotehrani K, Dasgupta P, Byrom L, Youlden DR, Baade PD, Green AC. Melanoma survival is superior in females across all tumour stages but is influenced by age. Arch Dermatol Res 2015; 307:731-40.
- Koo T, Kim IA. Radiotherapy and immune checkpoint blockades: a snapshot in 2016. Radiat Oncol J 2016;34: 250–9.

- Krüger M, Pabst AM, Al-Nawas B, Horke S, Moergel M. Paraoxonase-2 (PON2) protects oral squamous cell cancer cells against irradiation-induced apoptosis. J Cancer Res Clin Oncol 2015; 141:1757-66.
- Leithauser LA, Collar RM, Ingraffea A. Structure and funcion of the skin. In: Papel ID, Frodel JL, Holt GR (eds), Facial plastic and reconstructive surgery, 4th edition, Thieme, New York, 2016.
- Leonardi GC, Falzone L, Salemi R, Zanghì A, Spandidos DA, Mccubrey JA, Candido S, Libra M. Cutaneous melanoma: From pathogenesis to therapy. Int J Oncol 2018; 52:1071-80.
- Li XC, Wang C, Mulchandani A, Ge X. Engineering Soluble Human Paraoxonase 2 for Quorum Quenching. ACS Chem Biol 2016; 11:3122-31.
- Linares MA, Zakaria A, Nizran P. Skin cancer. Prim Care 2015; 42:645-9.
- Losquadro WD. Anatomy of the skin and the pathogenesis of nonmelanoma skin cancer. Facial Plast Surg Clin North Am 2017; 25:283-9.
- Madan V, Lear JT, Szeimies R-M. Non-melanoma skin cancer. Lancet. 2010; 375:673-85.
- Matthews NH, Li WQ, Qureshi AA, Weinstock MA, Cho E. Epidemiology of Melanoma. In: Ward WH, Farma JM (eds), Cutaneous Melanoma: Etiology and Therapy, Codon Publications, Brisbane (AU), 2017.

- Markovic SN, Erickson LA, Rao RD, Weenig RH, Pockaj BA, Bardia A, Vachon CM, Schild SE, McWilliams RR, Hand JL, Laman SD, Kottschade LA, Maples WJ, Pittelkow MR, Pulido JS, Cameron JD, Creagan ET; Melanoma Study Group of the Mayo Clinic Cancer Center. Malignant melanoma in the 21st century, part 1: epidemiology, risk factors, screening, prevention, and diagnosis. Mayo Clin Proc 2007; 82:364-80.
- Maverakis E, Cornelius LA, Bowen GM, Phan T, Patel FB, Fitzmaurice S, He Y, Burrall B, Duong C, Kloxin AM, Sultani H, Wilken R, Martinez SR, Patel F. Metastatic melanoma - a review of current and future treatment options. Acta Derm Venereol 2015; 95:516-24.
- Mishra H, Mishra PK, Ekielski A, Jaggi M, Iqbal Z, Talegaonkar S. Melanoma treatment: from conventional to nanotechnology. J Cancer Res Clin Oncol 2018; 144:2283-302.
- Nagarajan A, Dogra SK, Sun L, Gandotra N, Ho T, Cai G, Cline G, Kumar P, Cowles RA, Wajapeyee N. Paraoxonase 2 facilitates pancreatic cancer growth and metastasis by stimulating GLUT1-mediated glucose tran sport. Mol Cell 2017; 67:685–701.
- Ng CJ, Wadleigh DJ, Gangopadhyay A, Hama S, Grijalva VR, Navab M, Fogelman AM, Reddy ST. Paraoxonase-2 Is a Ubiquitously Expressed Protein with Antioxidant Properties and Is Capable of Preventing Cell-Mediated Oxidative Modification of Low Density Lipoprotein. J Biol Chem 2001; 276:44444-9.
- Nikolaou V, Stratigos AJ. Emerging trends in the epidemiology of melanoma. Br J Dermatol 2014; 170:11-9.

- Ouyang YH. Skin cancer of the head and neck. Semin Plast Surg 2010; 24:117-26.
- Paolino G, Donati M, Didona D, Mercuri SR, Cantisani C. Histology of non-melanoma skin cancers: an update. Biomedicines 2017; 5:71-82.
- Parekh V, Seykora JT. Cutaneous squamous cell carcinoma. Clin Lab Med 2017; 37:503-25.
- Primo-Parmo SL, Sorenson RC, J Teiber, La Du BN: The human serum paraoxonase/arylesterase gene (PON1) is one member of a multigene family. Genomics 1996; 33:498–507.
- Psaty EL, Scope A, Halpern AC, Marghoob AA. Defining the patient at high risk for melanoma. Int J Dermatol 2010; 49:362-76.
- Que SKT, Zwald FO, Schmults CD. Cutaneous squamous cell carcinoma: incidence, risk factors, diagnosis, and staging. J Am Acad Dermatol 2018; 78:237-47.
- Roozeboom MH, Arits AHMM, Mosterd K, Sommer A, Essers BAB, de Roij MJM, Quaedvlieg PJF, Steijlen PM, Nelemans PJ, Kelleners-Smeets NWJ. Three-year follow-up results of photodynamic therapy vs. imiquimod vs. Fluorouracil for treatment of superficial basal cell carcinoma: a single-blind, noninferiority, randomized controlled trial. J Invest Dermatol 2016; 136:1568–74.
- Ross MH, Pawlina W, Barnash TA. Atlante di Istologia e Anatomia microscopica. Casa Editrice Ambrosiana, Rozzano (MI), 2010.

- Rothem L, Hartman C, Dahan A, Lachter J, Eliakim R, Shamir R. Paraoxonases are associated with intestinal inflammatory diseases and intracellularly localized to the endoplasmic reticulum. Free Radic Biol Med 2007; 43:730-9.
- Rowe DE, Carroll RJ, Day CLJr. Mohs surgery is the treatment of choice for recurrent (previously treated) basal cell carcinoma. J Dermatol Surg Oncol 1989; 15:424–31.
- Samarasinghe V, Madan V. Nonmelanoma skin cancer. J Cutan Aesthet Surg 2012;5:3-10.
- She ZG, Chen HZ, Yan Y, Li H, Liu DP. The human paraoxonase gene cluster as a target in the treatment of atherosclerosis. Antioxid Redox Signal 2012; 16:597-632.
- Sherry KR, Reid LA, Wilmshurst AD. A five year review of basal cell carcinoma excisions. J Plast Reconstr Aesthet Surg 2010 ; 63:1485–9.
- Shulstad RM, Proper S. Squamous cell carcinoma: a review of etiology, pathogenesis, treatment and variants. J Dermatol Nurse Assoc 2010; 2:12-6.
- Titus-Ernstoff L, Perry AE, Spencer SK, Gibson JJ, Cole BF, Ernstoff MS. Pigmentary characteristics and moles in relation to melanoma risk. Int J Cancer 2005; 116:144-9.
- Wang X, Xu G, Zhang J, Wang S, Ji M, Mo L, Zhu M, Li J, Zhou G, Lu J, Chen C. The clinical and prognostic significance of paraoxonase-2 in gastric cancer patients: immunohistochemical analysis. Hum Cell 2019; 32:487-94.
- Ward WH, Lambreton F, Goel N, Yu JQ, Farma JM. Clinical Presentation and Staging of Melanoma. In: Ward WH, Farma JM (eds), Cutaneous Melanoma: Etiology and Therapy, Codon Publications, Brisbane (AU), 2017.

- Whiteman DC, Green AC, Olsen CM. The Growing Burden of Invasive Melanoma: Projections of Incidence Rates and Numbers of New Cases in Six Susceptible Populations through 2031. J Invest Dermatol 2016; 136:1161-71.
- Witte I, Alrenhöfer S, Wilgenbus P, Amort J, Clement AM, Pautz A, Li H, Förstermann U, Horke S. Beyound reduction of atherosclerosis: PON2 provides apoptosis resistance and stabilizes tumor cells. Cell Death Dis 2011; 2:e122.
- WHO Classification of Skin Tumours, In: Elder DE, Massi D, Scolyer RA, Willemze R (eds), WHO Classification of Tumours, 4th Edition, Volume 11, 2018.
- Zhang M, Qureshi AA, Geller AC, Frazier L, Hunter DJ, Han J. Use of tanning beds and incidence of skin cancer. J Clin Oncol. 2012; 30:1588-93.
- Zur Hausen H. Papillomaviruses in the causation of human cancers – a brief historical account. Virology. 2009; 384:260-5.

RINGRAZIAMENTI

Desidero ringraziare il Professor Corrado Rubini per il supporto offerto nella selezione dei campioni e le Dottoresse Veronica Pompei e Donatella Diotallevi per l'assistenza nella parte sperimentale. Ringrazio inoltre il Dottor Davide Sartini e la Dottoressa Guendalina Lucarini per la disponibilità dimostratami durante la preparazione di questo lavoro di tesi.